To the Library of the
Medical Faculty of McGill University
4833
from the author
J. C. Webster

DIE

EKTOPISCHE SCHWANGERSCHAFT

IHRE

AETIOLOGIE, KLASSIFIKATION, EMBRYOLOGIE,
SYMPTOMATOLOGIE, DIAGNOSE UND THERAPIE

VON

DR. JOHN CLARENCE WEBSTER, B.A., F.R.C.P.Ed.,
FELLOW OF THE ROYAL SOCIETY, I. ASSISTENT DER GEBURTSHÜLFLICH-GYNAEKOLOGISCHEN ABTEILUNG DER UNIVERSITÄT, EDINBURGH.

DEUTSCH

VON

Dr. ARNOLD EIERMANN,
FRAUENARZT IN FRANKFURT a. M.

MIT 15 ABBILDUNGEN IM TEXT UND 22 LITHOGRAPHIERTEN TAFELN.

LIBRARY
MEDICAL FACULTY,
McGILL
UNIVERSITY

BERLIN 1896
VERLAG VON S. KARGER
CHARITÉSTRASSE 3.

Alle Rechte vorbehalten.

Druck von E. Wertheim, Berlin N.W, Friedrichstr. 94.

Vorwort des Verfassers.

Der in vorliegendem Buche behandelte Gegenstand hat während der letztvergangenen Jahre in Europa, wie in Amerika viel Beachtung gefunden. Und wenn die Bedeutung desselben an sich schon die Veröffentlichung eines Werkes hinreichend rechtfertigen dürfte, das weiter nichts als eine Zusammenfassung aller neueren Fortschritte in unserer Kenntnis von der Natur und Behandlung der ektopischen Schwangerschaft darstellte, so dürfte dies um so mehr der Fall sein, wenn, wie hier, der Verfasser überdies noch im Stande ist, eine ansehnliche Summe eigener Arbeit, die Ergebnisse mehrjähriger klinischer und theoretisch-wissenschaftlicher Studien, der Fachwelt zur Betrachtung vorzulegen.

Speziell möchte er die Aufmerksamkeit der Embryologen und Lehrer der Geburtshülfe auf die Abschnitte von der Entwicklung lenken. Die hierin im Einzelnen mitgeteilten Beobachtungen sind das Resultat genauer Untersuchung eines reichen Materials aus dem Operations-Saal und dem pathologisch-anatomischen Institut während der letzten sechs Jahre. Ausgeführt sind diese Untersuchungen im Laboratorium der kgl. Gesellschaft der Aerzte zu Edinburgh.

Des Ferneren ist der Verfasser in der Lage, nach sorgfältiger Durchsicht der umfangreichen Litteratur, die er über diesen Gegenstand gesammelt hat, einige interessante Berichte von Autoren aus den letzten drei Jahrhunderten an das Tageslicht zu bringen, die lange übersehen worden sind.

Anstatt des Ausdruckes „Extra-uterin“ ist stets das Wort „Ektopisch“ gebraucht, das zuerst im Jahre 1873 von Robert Barnes in Anwendung gezogen wurde. Dasselbe begreift alle Schwangerschaften ausserhalb der Uterushöhle in sich, ist daher umfassender als der Terminus „Extra-uterin“, der, genau genommen, interstitielle Gravidität nicht mit einschliesst.

9902

Nebenhorn-Schwangerschaft ist im Folgenden zwar mit in die Betrachtung einbezogen worden, nicht aber in die Klassifikation der ektopischen Schwangerschaften, da dieselbe ja eine Form der Gravidität darstellt, die sich innerhalb der Höhle eines, allerdings missbildeten Uterus entwickelt. Angesichts der vielen, beiden gemeinsamen Züge jedoch erschien es dem Verfasser angezeigt, dieselbe im Zusammenhang mit ektopischer Schwangerschaft zu schildern.

Ein Teil der Figuren im Text ist den Publikationen bekannter Autoren entnommen; die mikroskopischen Abbildungen auf den zahlreichen Tafeln sind dagegen ausschliesslich nach vom Verfasser selbst angefertigten Original-Zeichnungen hergestellt.

Die Uebertragung des Buches besorgte Herr Dr. Eiermann, der vor einigen Jahren studienhalber mehrere Monate in Edinburgh verweilte. Dass dieselbe bei ihm in guten Händen ruht, dafür bot mir schon damals vielfache persönliche Unterhaltung und gegenseitige Aussprache die beste Gewähr.

Indem ich mein Buch den deutschen Gynaekologen unterbreite, möchte ich damit offen bekennen, wie sehr ich mich den Errungenschaften verstorbener und lebender deutscher Forscher verpflichtet fühle. Das Beispiel derer, mit denen ich in persönliche Berührung gekommen bin, war für mich ein steter Ansporn zur Ausführung meiner verschiedenen Untersuchungen.

Edinburgh, im Juli 1896.

John Clarence Webster.

Vorwort des Uebersetzers.

Bereits vor drei Jahren, gelegentlich eines längeren Aufenthaltes im „nordischen Athen", sprach mir der Verfasser vorliegenden Buches, mit dessen Veröffentlichung er damals schon beschäftigt war, den Wunsch aus, dasselbe seiner Zeit in's Deutsche übertragen zu sehen.

Inzwischen ist das Buch erschienen und hat allerwärts günstige Aufnahme gefunden. Ein Grund mehr für mich, diesem Wunsche des Autors, den ich schon in jener Zeit alsbald zu dem meinigen gemacht hatte, um so lieber zu entsprechen und das Buch nunmehr in seiner Uebertragung den deutschen Fachkollegen, die es aus diesem oder jenem Grunde vorziehen, dasselbe in ihrer Muttersprache zu lesen, vorzulegen.

Ich freue mich, hierdurch gleichzeitig Gelegenheit zu haben, für alle Aufmerksamkeiten, deren ich mich s. Zt. in Edinburgh erfreuen durfte, und für das freundliche Entgegenkommen, das ich allseitig fand, meinen — allerdings recht späten — Dank aussprechen zu können.

Der englischen Ausgabe des Buches habe ich — der besseren Uebersichtlichkeit halber und um denen, die sich vielleicht eingehender mit dem Studium der Quellen befassen wollen, dieses zu erleichtern — ein alphabetisches Verzeichnis der benützten Litteratur beigefügt, das ich so ausführlich und genau, als es mir möglich war, herzustellen mich bestrebte.

Im Uebrigen habe ich mich durchgängig befleissigt, soweit es anging, eine möglichst getreue Uebersetzung des Originals zu liefern, weil ich glaube, dass einem Werke nur so der spezifische, die Eigenart des Verfassers selbst atmende Charakter gewahrt bleiben kann, und mir das Buch wohl wert schien, eben diese

ursprüngliche Eigenart zu behalten. Dabei mag es vielleicht vorgekommen sein, dass mir trotz Allem der eine oder andere „Anglicismus“ mit durchschlüpfte.

Sollte dies der Fall sein, dann darf ich, wenn ich anders dem mich ehrenden Vertrauen meines Freundes Dr. Webster nur einigermassen entsprochen habe, vielleicht hoffen, dass mir eine spätere Neu-Auflage Gelegenheit geben wird, diesen Mängeln abzuhelfen.

Frankfurt a. M., Ende August 1896.

Arnold Eiermann.

Inhalt.

Seite

I. Kapitel: Aetiologie 1

Bisherige Aetiologie 1
Ort der Befruchtung des Eies 2
Rolle des Schleimhaut-Epithels dabei 4
Wesen der Menstruation 7
Menstruation und Konception 8
Veränderungen in der nicht-schwangeren Tube 9
Deciduale Reaktion 11
Primäre Abdominal- und Ovarial-Schwangerschaft 13

II. Kapitel: Klassifikation 14

Aeltere Litteratur 14
Alte Klassifikationen 18
Ansichten früherer Autoren 20
Gegenwärtige Ansichten 22
Eigene Klassifikation 24

III. Kapitel: Betrachtung der verschiedenen Formen im Einzelnen 29

Ampulläre Tubar-Schwangerschaft 29
Persistierende „ 29
Extraperitoneal-Schwangerschaft 31
Subperitoneo-abdominal-Schwangerschaft 31
Sekundäre Ruptur in die Bauchhöhle 39
Hämatombildung 40
Vereiterung (Durchbruch in Darm etc.) 42
Intraperitoneal-Schwangerschaft 46
Tubo-peritoneal-Schwangerschaft 46
Zweifelhafte Fälle 51
Blutung in die Bauchhöhle 53
Folgezustände der Hämatocele 57
Reaktion des Peritoneums 58
Unterbrechung der Schwangerschaft 61
Tubarer Abort 61
Hämato-Salpinx 64
Mole, Pyo-Salpinx etc. 65

Seite

IV. Kapitel: Betrachtung der verschiedenen Formen im Einzelnen 66

(Fortsetzung.)

Interstitielle Tubar-Schwangerschaft 66
Persistierende interstitielle Schwangerschaft 69
Ruptur in die Bauchhöhle 70
Ruptur in die Uterushöhle 71
Ruptur in Uterus- und Bauchhöhle 72
Ruptur in das Ligamentum latum 72
Lithopaedion-Bildung etc. 73
Infundibuläre Tubar-Schwangerschaft 73
Nebenhorn-Schwangerschaft 75
Ueberwanderung des Eies 79
Veränderungen im retinierten, toten Ei 81
Mumifikation. 81
Lipoide Umwandlung 82
Lithopaedion-Bildung 83
Verhalten der Placenta nach dem Tode der Frucht 89

V. Kapitel: Allgemeine Betrachtungen 93

Einfluss des Alters 93
Primiparae und Multiparae 93
Anamnese 93
Seite der Schwangerschaft 94
Lage in der Tube 94
Verhältnis der ektopischen zu normalen Graviditäten 94
Wiederholte ektopische Schwangerschaft 95
Mehrfache ektopische Schwangerschaft 96
Gleichzeitige ektop. und uterine Schwangerschaft 98
Interkurrente Uterin-Schwangerschaft 98
Ektopische Schwangerschaft als Bruch-Inhalt 99
Foetus bei ektopischer Schwangerschaft 99

VI. Kapitel: Veränderungen während der Entwicklung der Schwangerschaft 101

Veränderungen in der Tuben-Wand 101
Das Peritoneum 101
Die Muskulatur 103
Die Schleimhaut 105
Decidua vera 105
Decidua serotina 110
Progressive Veränderungen in der Decidua 110
Decidua reflexa 115
Die Schleimhaut ausserhalb des Eisackes 118
Beziehungen zwischen Ei und Decidua 119
Der foetale Epiblast 119
Das Chorion 126
Placentar-Teil des Chorion 127

Seite

Zottenbildung 129
Zotten und Serotina 131
Nicht placentarer Teil des Chorion 133
Intervilläre Cirkulation 134
Das Amnion 135

VII. Kapitel: Symptomatologie 137

Symptome infolge der Schwangerschaft an sich 137
Konstitutionelle und sympathische Veränderungen 138
Menstruation 138
Periodische Kolik-Anfälle 139
Ausstossung uteriner Decidua 140
Veränderungen in den Brüsten 141
Gefühl der Bewegung 142
Vergrösserung des Leibes 142
Bewegungen der Frucht 144
Foetale Herztöne 144
Placentar-Geräusch 144
Veränderungen in der Scheide 144
Veränderungen im Uterus 144
Uterine Decidua 147
Erscheinungen am normalen Ende 150
Falsche Geburt 151
Bimanuelle Untersuchung 155
Symptome infolge von Komplikationen 159
Druck-Symptome 159
Schmerzen bei ektopischer Schwangerschaft 160
Blutungen 162
Hämatom 162
Hämatocele 164
Vereiterung 165
Ruptur während „falscher Geburt“ 167
Nach dem Tode der Frucht 168

VIII. Kapitel: Diagnose 169

Untersuchungs-Methoden 169
Differential-Diagnose von
Uterin-Schwangerschaft 170
Retroversio uteri gravidi 174
Ovarial-Tumoren 175
Tuben-Tumoren 178
Myome etc. des Uterus 178
Hämatocele und Hämatom 179
Entzündlichen Exsudaten 179
Malignen Tumoren 180
Schwangerschaft im rudimentären Nebenhorn 180
Schwangerschaft in einem Uterus bicornis 181
Falscher Schwangerschaft 181

Seite

IX. Kapitel: Therapie 184

Bisherige Therapie 184
Zerstörung des Eies durch Beeinflussung der Mutter 184
Punktion des Fruchtsackes 184
Injektion von Droguen 185
Kompression des Fruchtsackes 185
Zerstörung des Eies durch Elektricität 185
Elytrotomie (vaginale Koeliotomie) 187
Moderne Therapie 189
Tubar-Gravidität ohne Ruptur 190
Tubar-Gravidität nach Ruptur in die Bauchhöhle 193
Ruptur in das Ligamentum latum 197
Zur Zeit der Ruptur 197
Extraperitoneale Weiter-Entwicklung 198
Sekundäre Ruptur in die Bauchhöhle 201
Am normalen Ende 201
Nach falscher Geburt und Tod der Frucht 202
Bei Mumifikation etc. 203
Bei Vereiterung 203
Vor Durchbruch des Eiters 203
Nach Durchbruch des Eiters 204
Bei kombinierter ektopischer und uteriner Gravidität 205
Alte ektopische Schwangerschaft 205
Wachsende ektopische Schwangerschaft 205
Schwangerschaft in einem rudimentären Nebenhorn 206

Litteratur-Verzeichnis 207

Register 217

Seite
. . . 184
. . . 184
. . . 184
. . . 184
. . . 185
. . . 185
. . . 185
. . . 187
. . . 189
. . . 190
. . . 193
. . . 197
. . . 197
. . . 198
. . . 201
. . . 201
. . 202
. . 203
. . 203
. . 203
. . 204
. . 205
. . 205
. . 205
. . 206
. . 207
. 217

Verzeichnis der Abbildungen.

I. Tafeln.

(Nach eigenen Zeichnungen.)

Tafel	Fig.	
I.	1.	Muskulatur der Tubenwand am normalen Schwangerschafts-Ende.
	5.	Abnorme Schleimhaut mit Decidua-Bildung in der Ampulle der Tube.
	3.	Idem.
II.	1.	Tuben-Ampulle mit abnormer Schleimhaut.
	2.	Normale Schleimhaut von der Ampulle.
	3.	Ein Stück normaler Tubenwand zwischen den Schleimhaut Falten.
III.	1.	Decidua-Bildung in der Tuben-Schleimhaut.
	2.	Normale Schleimhaut-Franse.
	3.	Schleimhaut-Franse mit decidualer Veränderung.
	4.	Durch Blut abgerissenes Decidua-Gewebe.
IV.	1.	Decidua-Bildung in der Tuben-Schleimhaut.
	2.	Idem.
V.	1.	Idem.
	2.	Idem, starke Vergrösserung: Zeigt die Spongiosa der Decidua.
VI.	1.	Deciduale Veränderung in der Tuben-Schleimhaut.
	2.	Idem.
	3.	Drüsenartige Hohlräume in der kompakten Schicht der Decidua.
	4.	Decidua mit anhaftender Zotte.
VII.	1.	Zotte in Decidua eingebettet.
	2.	Kompakte Decidua-Schicht.
	3.	Foetaler Epiblast in seinem Verhältnis zur Decidua.
VIII.	1.	Idem.
	2.	Zotten in Verbindung mit Decidua am Schwangerschafts-Ende.
	3.	Idem.
IX.	1.	Schnitt durch eine junge Placenta und Tubenwand.
	2.	Decidua reflexa mit Amnion und Chorion.
X.	1.	Decidua serotina.
	2.	Decidua serotina und Trophospongia-Bildung.
	3.	Idem.

Tafel	Fig.	
XI.	1.	Foetaler Epiblast; Resorption von Decidua-Gewebe durch denselben.
	2.	Zotte, an die Serotina angeheftet.
	3.	Veränderungen in einer Arterie der Decidua.
XII.		Schnitt durch Tubenwand und Rand der Placenta.
XIII.		Schnitt durch Decidua reflexa und Tubenwand ausserhalb jener.
XIV.	1.	Endotheliale Veränderungen in den Bluträumen der Decidua.
	2.	Idem.
	3.	Schnitt durch die Eihäute, die mit einander verschmolzene Vera und Reflexa und die Tubenwand.
	4.	Idem.
XV.	1.	Idem.
	2.	Zotte in Verbindung mit Serotina.
	3.	Idem.
	4.	Idem.
XVI.	1.	Idem.
	2.	Idem.
	3.	Idem.
	4.	Junge Zotte und foetaler Epiblast.
XVII.	1.	Retikulär angeordneter, foetaler Epiblast in Verbindung mit Decidua.
	2.	Decidualer Blutraum in Kommunikation mit einem intervillären.
XVIII.	1.	Blutraum in der Decidua.
	2.	Amnion und Chorion.
	3.	Idem.
XIX.	1.	Amnion und Chorion.
	2.	Idem.
	3.	Idem.
	4.	Idem.
XX.	1.	Junge Chorionzotte (starke Vergrösserung).
	2.	Idem.
	3.	Idem.
	4.	Horizontal-Schnitt durch eine junge Zotte.
	5.	Idem.
	6.	Idem.
XXI.	1.	Chorion-Zotten von einer Placenta am normalen Schwangerschafts-Ende.
	2.	Verhältnis zwischen Zotten und Decidua am Schwangerschafts-Ende.
XXII.	1.	Oberflächliche Schicht der uterinen Decidua bei Tubar-Schwangerschaft.
	2.	Tiefer Schnitt der uterinen Decidua bei Tubar-Schwangerschaft.

II. Figuren im Text.

Fig.		Seite
1.	Sagittaler Lateral-Schnitt (rechts) durch das Becken bei subperitoneo-pelvikaler Schwangerschaft im rechten Ligamentum latum (Hart)	32
2.	Sagittaler Median-Schnitt durch das Becken bei subperitoneo-pelvikaler Schwangerschaft (Hart)	33
3.	Sagittaler Median-Schnitt durch Abdomen und Becken bei vorgeschrittener Subperitoneo-abdominal-Schwangerschaft (Hart)	34
4.	Sagittaler Lateral-Schnitt durch Abdomen und Becken bei vorgeschrittener Subperitoneo-abdominal-Schwangerschaft (Hart)	36
5.	Ein weiterer sagittaler Lateral-Schnitt vom nämlichen Fall (Hart)	37
6.	Ein fernerer sagittaler Lateral-Schnitt vom nämlichen Fall (Hart)	38
7.	Vertikaler Median-Schnitt durch den ganzen Rumpf bei Tubo-peritoneal-Schwangerschaft	47
8.	Becken-Transversal-Schnitt durch den vierten Sakral-Wirbel und das Ligam. subpubicum gehend, bei Tubo-peritoneal-Schwangerschaft	48
9.	Ein höherer Transversal-Schnitt vom nämlichen Fall durch die Verbindung des ersten und zweiten Sakral-Wirbels und den oberen Teil der Symphyse	49
10.	Ein weiterer Transversal-Schnitt durch das Abdomen vom nämlichen Fall in der Höhe der Verbindung des dritten und vierten Lenden-Wirbels	50
11.	Linksseitige Tubar-Schwangerschaft vom 1.—2. Monat, Längs-Schnitt (Orthmann)	63
12.	Interstitielle Schwangerschaft (Bland Sutton)	68
13.	Schwangerschaft in einem rudimentären Nebenhorn (Turner)	78
14.	Rupturierte Tubar-Schwangerschaft vom Ende des 2. Monats (Bandl)	147
15.	Sagittaler Median-Schnitt durch das Becken bei subperitoneo-pelvikaler Schwangerschaft auf der rechten Seite (Hart)	163

Erstes Kapitel.

Aetiologie.

Bis vor Kurzem wurde das Vorkommen ektopischer Gravidität folgenden Verhältnissen zugeschrieben:

1. Mechanischen Störungen der Passage des Eies zum Uterus; und zwar durch:

Peritonitische Stränge, die die Tuba Fallopii konstringierten;
Polypen im Lumen der Tube;
Tumoren ihrer Wand;
Tumoren in der Nachbarschaft, die sie komprimierten;
Abnorme Faltungen ihrer Wand;
Divertikel vom Lumen in die Wand;
Verlagerungen und Hernien der Anhänge.

2. Störungen in der peristaltischen Thätigkeit der Tube durch

Adhaesionen zwischen Tube und benachbarten Teilen;
Entzündliche Verdickung ihrer Wände.

3. Zerstörung der Ciliarthätigkeit der Epithelschicht der Tubenmucosa durch

Endosalpingitis.

Es ist wohl unnötig, die verschiedenen psychischen und moralischen Verhältnisse, wie Schreck, heftige Leidenschaft etc. beim Coitus als Ursachen ektopischer Gravidität anzuführen, wie dies Astruc[1]), Ramsbotham[2]), Baudelocque[3]) und andere gethan haben.

Eine sorgfältige Analyse dieser verschiedenen Verhältnisse, die bisher als die Ursache der Tubar-Gravidität angesehen wurden, führt zu dem Schlusse, dass die geltenden Ansichten in Bezug auf diesen Gegenstand verschwommen und unbestimmt

[1]) Traité des Maladies des Femmes, Paris 1675, Bd. IV., p. 69.
[2]) Lond. med. Gaz. 1849, N. S., vol. VIII., p. 651.
[3]) Dict. d. sc. méd., Bd. XIX., p. 399.

sind, dass ihre Annahme zahlreiche Widersprüche und bestimmte Behauptungen involviert, welche völlig auf Spekulation gegründet sind und mit den Thatsachen vielfach nicht übereinstimmen.

Eine dieser Behauptungen läuft darauf hinaus, dass bei normaler Gravidität das Ei in der Tube befruchtet wird, eine andere, dass dies stets im Uterus stattfindet. Eine sehr weit verbreitete Ansicht sagt, dass ein befruchtetes Ei in einer Tube mit gesunder, normaler Schleimhaut einfach weiterwächst, wenn es in Folge eines mechanischen Hindernisses die Uterushöhle nicht erreichen kann; eine andere Behauptung jüngeren Ursprungs ist die, dass das nicht stattfinden kann, sondern dass eine Entwickelung des Eies nur dann möglich ist, wenn das Schleimhautepithel durch Entzündung zerstört ist.

Dass die oben verzeichneten Verhältnisse auf Beobachtungen basieren, ist zweifellos wahr. Dieselben irgendwie mit dem Eintritt der Tubengravidität in Verbindung zu bringen, ist natürlich; aber dieselben als die letzten oder wesentlichen Ursachen derselben hinzustellen, ist alles, nur nicht logisch.

Es wird unser Bestreben sein, in diesem Kapitel sorgfältig den Zusammenhang auseinanderzusetzen, den diese Verhältnisse mit ektopischer Gravidität haben, und ihnen ihren wahren Wert als Faktoren bei der Aetiologie derselben zuzuerkennen. Ausserdem wollen wir einige neue Beobachtungen anführen, in der Hoffnung, dadurch ein gut Teil der Schwierigkeiten zu beseitigen, die mit dem Gegenstand verknüpft sind, und gleichzeitig eine wissenschaftlichere Grundlage für seine künftige Erforschung zu schaffen.

Vor allem wird es nötig sein, eine Frage zu betrachten, die hier von grosser Bedeutung ist, nämlich die, wo die Spermatozoën das Ei befruchten. Die allgemeine Ansicht ist, dass sie normaler Weise in der Tube zusammentreffen. Lawson Tait, Wyder und einige andere glauben, dass dies in der Uterushöhle stattfindet. Sie sind der Meinung, dass die Ciliarthätigkeit des Schleimhautepithels der Tube normaler Weise die Spermatozoën daran hindert, in die Tuben zu gelangen.

Tait's[1]) Worte sind: „Der Uterus allein ist der Sitz der normalen Conception; sobald das Ei mit Spermatozoën beladen ist, wird es der Schleimhautoberfläche des Uterus adhärent; die

[1]) Diseases of Women and Abdominal Surgery. 1889. vol. I. p. 439.

Funktion der Ciliarschicht der Tube besteht darin, die Spermatozoën am Eintritt in dieselbe zu hindern und das Weiterwandern des Eies zu seinem eigentlichen Nest zu erleichtern; ..... die Falten und Krypten der Uterin-Schleimhaut beherbergen das Ei und halten es zurück, bis es entweder befruchtet wird, oder abstirbt oder weggeschwemmt wird."

Ohne die niederen Säugetiere in Betracht zu ziehen, in Bezug auf welche nur karge Beobachtungen vorliegen, liefern schon die durch das Studium der menschlichen ektopischen Gravidität gewonnenen Thatsachen einen klaren Beweis zu Gunsten der Ansicht, dass Spermatozoën aus der Uterinhöhle in das Lumen einer Tube gelangen können, deren Epithel gesund ist. Es ist nichts Ungewöhnliches, eine frühe Tubenschwangerschaft im peripheren Teile einer Tube zu finden, deren centraler Teil vollkommen normal ist. Solche Fälle sind von Bland Sutton,[1]) Martin,[2]) Veit,[3]) uns selbst und anderen beschrieben worden. Es ist also schwer einzusehen, warum die Befruchtung nicht in einer beliebigen Anzahl von Fällen in einer Tube stattfinden soll, die in allen ihren Teilen ganz gesund ist.

Dass sie auch innerhalb der Uterushöhle eintreten kann, kann natürlich nicht geleugnet werden. In Wahrheit liegt es wahrscheinlich so, dass die Spermatozoën im Stande sind, sowohl in den Uterus, als auch in die Tuben zu wandern, und dass sie das Ei befruchten, wo sie es gerade treffen.

Eine andere wichtige Frage, die wir zu betrachten haben, ist die: Ist irgend ein Grund für die Annahme vorhanden, dass ein befruchtetes Ei sich in der normalen Mucosa der Tube entwickeln kann? Dass so etwas möglich sei, ist lange geglaubt worden, besonders von denen, die auf der Wichtigkeit mechanischer Behinderung als einer Ursache der Tubengravidität beharrten.

Wenn man den Genitaltrakt phylogenetisch untersucht, findet man, dass bei den niedersten Tieren kein deutlicher Unterschied zwischen Ovidukt und Uterus besteht; dass bei höheren Formen die Tube jederseits sich differenziert in einen oberen (Ovidukt-) und einen unteren (Uterin-) Teil; und dass endlich bei den

---

[1]) Surgical Diseases of the Ovaries and Fallopian Tubes. 1891. p. 310.

[2]) „Ueber ektopische Schwangerschaft" Berl. Klin. Wochenschr. 1893. No. 22.

[3]) Zeitschr. f. Geb. und Gyn. Stuttgart. Bd. 24. p. 2.

höchsten Formen die untersten Partieen zu einem einfachen Uterus verschmelzen. Bei diesen höchsten Mammalien ist nur der Uterus normaler Weise im Stande, als Ort der Entwicklung für das Ei zu dienen; die oberen Enden der ursprünglichen lateralen Tuben, d. h. die Ovidukte oder Fallopischen Tuben, bleiben wohl in Zusammenhang mit dem Uterus, sind aber nur im Stande, den Transport des Eies vom Ovarium in die Tube auszuführen. Die Mucosa der Tube und die des Uterus (corpus uteri) verhalten sich verschieden bei dem reproduktiven Prozess; die erstere ist passiv, die letztere aktiv; die eine geht keine bedeutenden Veränderungen ein, die andere reagiert deutlich auf den genetischen Einfluss, indem sie sich zu decidualem Gewebe transformiert, das, wie man annehmen muss, wesentlich ist für den Ansatz und die Entwickelung des jungen Eies.

Die Differenzierung ist ebenso deutlich ausgeprägt, wie die zwischen dem Epithel des Oesophagus und dem des Magens. Die Berechtigung zu der Annahme, dass die normale Tube die Funktion des Uterus übernehmen kann, ist nicht grösser, als zu der, dass auch der Oesophagus die des Magens übernehmen kann. In beiden Fällen ist die Entwicklung von Struktur-Differenzen begleitet von deutlicher funktioneller Differenzierung.

Ohne Zweifel hat die Aehnlichkeit der Epithelzellen der uterinen mit denen der Tubenschleimhaut und ihr direktes in einander Uebergehen dazu beigetragen, die Behauptung aufzustellen, dass das Ei sich an dem einen Ort so gut entwickeln kann, wie am anderen. Solch eine Behauptung ist natürlich völlig ungerechtfertigt, weil Struktur-Aehnlichkeiten nicht notwendig auch physiologische Harmonie oder identische Reaktions-Tendenz bedingen.

Ueberdies zeigen alle neueren Arbeiten, wie die von Minot[1]), Hart und Gulland[2]), Webster[3]) u. A., dass das Epithel der Schleimhaut sowohl bei tubarer, wie bei uteriner Gravidität eine vollständig negative Rolle in Bezug auf die Entwicklung des Eies spielt.

Wie verhält es sich nun mit der Angabe, dass das Ei sich nur dann in der Tube entwickeln kann, wenn das Epithel durch Entzündung zerstört ist?

Es möge genügen, zur Widerlegung dieser Ansicht nur an diejenigen Fälle von Tubargravidität zu erinnern, bei denen

[1]) „Uterus and Embryo". Journ. Morphol., Boston, April 1889.

[2]) Rep. Lab. Roy. Coll. Phys, Edinburgh, vol. IV.

[3]) S. Kapitel über Entwicklung.

weder Entzündung noch eine andere Erkrankung der Schleimhaut gefunden wird. Zudem kann bei einer Anzahl der Fälle, bei welchen man einen Entzündungszustand findet, kein Zweifel darüber herrschen, dass derselbe eine Folge der Störungen in der Tube darstellt, welche die Entwicklung der Schwangerschaft begleiten. Dies wurde noch kürzlich mit Nachdruck geltend gemacht von Martin[1]), den neue Beobachtungen dazu geführt haben, seine älteren Ansichten[2]) über die Rolle, welche die Endosalpingitis als Ursache der Tubargravidität spielen soll, aufzugeben.

Bland Sutton[3]) ist der Meinung, dass der sogenannte Causal-Zusammenhang zwischen desquamativer Salpingitis und Tubarschwangerschaft eine reine Spekulation ist, die etwas Wahres enthält, aber nicht in allen Fällen standhält. Er führt aus, dass, wo die Entzündung so heftig ist, dass sie das Tuben-Epithel zerstört, auch gewöhnlich Strikturierung und Verschluss des peripheren Tuben-Endes eintritt; es kommt nur sehr selten vor, dass man Tuben von ihrem Schleimhaut-Epithel entblösst und ihr Fimbrien-Ende offen findet.

Man kann mit mindestens ebenso viel Recht sagen, dass, wie Entzündung des Endometriums nicht günstig ist für die Entwicklung einer uterinen Gravidität, so auch Entzündung der Tubenschleimhaut die Entwicklung einer Tubarschwangerschaft ungünstig beeinflusst.

Wir möchten jedoch diesen Satz nur als Teil einer umfassenderen Idee betrachtet wissen, die in letzter Zeit stark vertreten wurde, ganz besonders von Lawson Tait[4]) und auch von Berry Hart[5]), nämlich: dass das menschliche Ei sich nur festsetzen kann an Bindegewebe, das seines Deckepithels beraubt ist. Tait ist speziell der Ansicht, dass bei normaler uteriner Schwangerschaft diese notwendige rauhe Oberfläche geschaffen wird durch die Menstruation, wie zuerst von Pflüger vermutet wurde, und bei Tubargravidität durch Endosalpingitis. In Bezug auf den Uterus gebraucht er die Worte: „Eine gesunde Schleimhautoberfläche, die frisch entblösst ist“ und in Bezug auf die Tube sagt

[1]) Op. cit., s. ob.
[2]) Zeitschr. f. Geb. u. Gyn. Stuttgart, Bd. XIII. p. 298.
[3]) Op. cit., p. 309.
[4]) Op. cit., p. 439.
[5]) „Selected papers etc.“ 1893, p. 61.

er, dass „eine desquamative Salpingitis die Schleimhaut der Tube in einen Zustand bringen könnte, vollständig gleich dem des Uterus.“ Dieser Satz ist insofern anfechtbar, als wohl eine Aehnlichkeit herausgefunden werden könnte zwischen einem teilweise entblössten Endometrium und einer frischen akuten Entzündung der Tubenschleimhaut, während im Falle einer chronisch entzündlichen Oberfläche die Aehnlichkeit nicht sehr gross ist.

Dass diese Autoren im Recht sind, wenn sie die passive und unwichtige Rolle betonen, die das Schleimhautepithel spielt, sowohl bei Tubar- ,wie bei Uterin-Gravidität, kann nicht stark genug hervorgehoben werden. Alle neuesten embryologischen Untersuchungen stützen die Ansicht, dass die Anheftung und erste Entwicklung des Eies völlig in Verbindung mit dem subepithelialen Bindegewebe der Schleimhaut stattfindet. Gleichwohl müssen wir hiervon die Erklärung des frühen Zustandekommens dieser Verbindung bei normaler Schwangerschaft ausnehmen, angesichts der grossen Schwierigkeiten, glauben zu können, dass die Menstruation es ist, welche die Entfernung des Epithels und die konsekutive Blosslegung des Bindegewebes herbeiführt.

Und zwar spricht hiergegen folgendes:

1.) Gravidität kann vorkommen, bevor die Menstruation einsetzt, zu einer Zeit also, in der die Mucosa durch diesen Prozess noch nicht entblösst sein kann.

2.) Sie kann vorkommen in der späteren Zeit der Laktationsperiode, bevor die Menstruation wiedergekehrt und nachdem die Schleimhaut vollständig wieder erneuert ist.

3.) Sie kann vorkommen in der Menopause während einer Periode von Amenorrhoe.

4.) Schwangerschaft kann vorkommen in dem rudimentären Horn eines missbildeten Uterus, in welchem nie eine Menstruation stattgefunden hat. (s. p. 81).

5.) Sie kann vorkommen in Perioden von Amenorrhoe infolge von Erkrankungen, z. B. Anaemie, Phthise.

6.) Die klinische Erfahrung von Fällen von Schwangerschaft nach einmaligem Coitus zeigt, dass das Ei sich zu irgend einer Zeit entwickeln kann — nicht notwendigerweise nur unmittelbar nach der Menstruation. (Doch ist dieser Punkt immerhin von zweifelhafter Bedeutung angesichts der Unsicherheit unserer Kenntnisse, wie lange die

Spermatozoën im Genital-Traktus verweilen können und wie lange das Ei manchmal braucht, um in den Uterus zu gelangen).

7.) Bei der grossen Mehrzahl der Säuger findet keine Menstruation statt, und von vielen derselben wissen wir, dass das junge Ei sich entwickelt in Verbindung mit dem Bindegewebe der Schleimhaut, deren darüber liegendes Epithel vom Ei selbst entfernt wird.

In der That ist es gar nicht notwendig, die Menstruation als den Prozess anzusehen, durch welchen das Epithel entfernt wird. Die Resorptionskraft des Trophoblasts, der äusseren Lage des foetalen Epiblasts, ist ein wichtiger Faktor bei dem Zustandekommen seines Verschwindens. Eigene neuere Studien bei frühzeitiger Tubar-Schwangerschaft haben uns zu der Ueberzeugung gebracht, dass dies auch teilweise auf andere Weise vollführt wird, und zwar durch die rapiden Veränderungen im Schleimhautbindegewebe, die zur Bildung der Decidua vera führen, indem das Deckepithel zerrissen und zerstört wird.

Ueber die eigentliche Natur und Bedeutung der Menstruation sind wir noch immer im Dunkeln. Die Ansicht von Hirsch[1]), Slaviansky[2]), Reeves Jackson[3]) Lawson Tait[4]) u. a., dass Ovulation und Menstruation völlig unabhängig von einander sind, kann kaum bestritten werden. Die neue Arbeit von Heape[5]) bekräftigt diese Meinung; er untersuchte die Genitalien von Semnopithecus entellus in 42 Fällen von Menstruation, und fand, dass nur in zweien mit einiger Sicherheit die Ovarien Eier ausgestossen hatten. Es scheint gewiss, dass die Ovulation nicht notwendig während der Menstruation stattfindet und dass die Menstruation nicht bedingt ist durch Ovulation.

Die Ansichten von Leopold und Mironoff[6]), die neuerdings über diesen Gegenstand gearbeitet haben, sind folgende:

„Die Menstruation, d. h. . . ., wird gewöhnlich von Ovulation begleitet, nicht selten aber verläuft sie ohne dieselbe. Dieser periodische Blutaustritt hängt ab von der Anwesenheit der Eierstöcke und von einer genügenden Ausbildung der Uterus-Schleimhaut. Fand Ovulation statt, so wird sie für ge-

[1]) Schmidt's Jahrbücher, Leipz. 1850.
[2]) Arch. de physiol. norm. et path., Paris. 1874.
[3]) Am. Journ. Obst., New-York, Okt. 1876.
[4]) Op. cit., p. 300 u. ff.
[5]) Proc. Roy. Soc. London, vol. 54, p. 169.
[6]) Arch. f. Gyn., Berlin, Bd. 45, Heft 3, S. 536 u. f.

wöhnlich auf die Zeit der Blutung zurückzuführen sein. Ausserhalb der Zeit der vierwöchentlichen Blutung kommt Ovulation auch vor, doch scheint sie unter physiologischen Bedingungen nur selten stattzufinden."

Wichtige Zeugnisse sprechen zu Gunsten der Ansicht, dass die menstruale Funktion in Verbindung steht mit einem speziellen nervösen Mechanismus. Christopher Martin[1]) in seiner Arbeit über diesen Gegenstand glaubt, dass Grund vorhanden ist zu der Annahme:

1. dass der Menstruations-Prozess direkt von einem speziellen Nerven-Centrum kontroliert wird;
2. dass dieses Centrum im Lumbarteil des Rückenmarks gelegen ist;
3. dass die Veränderungen in der Uterusschleimhaut während der Periode zu Stande kommen durch katabolische Nerven, während des Intervalls durch anabolische Nerven;
4. dass der Impuls zur Menstruation zum Uterus geleitet wird entweder durch den Splanchnicus oder durch den Ovarial-Plexus, möglicherweise durch beide;
5. dass die Entfernung der Uterusanhänge die Menstruation aufhebt infolge der Durchtrennung der Menstrual-Nerven.

Dass Menstruation zur Conception nicht nötig ist, darüber kann nur geringer Zweifel bestehen. Hirsch, Lawson Tait und andere sind der Ansicht, dass Menstruation beim menschlichen Weibe und Brunst bei niedereren Tieren verschiedene Vorgänge darstellen.

Ueber den Umfang, in welchem Menstruation bei den Primaten vorkommt, wissen wir bis jetzt noch nichts, ebenso wenig über die Veränderungen infolge Uebergangs vom wilden Zustand zur Gefangenschaft. Ebenso fehlen noch Berichte über die Menstruation bei den niedersten menschlichen Rassen, wie auch über die vorkommenden Veränderungen, wenn diese Rassen civilisiert werden.

Grosse Meinungsverschiedenheiten bestehen betreffs der anatomischen Veränderungen der Uterus-Mucosa während der Menstruation. Die letzten Untersuchungen weisen deutlich auf die Ansicht hin, dass dabei nur eine geringe Entblössung stattfindet, die unregelmässig über die oberflächliche Lage der Schleimhaut verteilt ist.

[1]) „The Nerve Theory of Menstruation". Med. Press and Circ. London 1893, vol. 56, p. 420.

Nachdem wir so diese wichtigen Fragen betrachtet haben, wollen wir jetzt noch bestimmte Thatsachen anführen, von hinreichender Bedeutung, um eine gesunde Basis zu bilden für die Erklärung des Vorkommens ektopischer Schwangerschaft.

Wir haben schon auf die allmählige Entwicklung der Tube und des Uterus und die ausgeprägte Funktions-Differenz verwiesen, welche zwischen ihnen beim menschlichen Weibe besteht.

Man hat bisher geglaubt, dass in jedem Falle uteriner Schwangerschaft die decidualen Veränderungen in der Mucosa, welche offenbar wesentlich sind für das junge Ei und welche aus einer gewissen sympathischen Reaktion resultieren, die auf dessen Befruchtung erfolgt, dass diese decidualen Veränderungen nur im Uterus-Körper statthaben, während die Tubenschleimhaut unverändert bleibt. Diese Ansicht gründet sich auf die mikroskopische Untersuchung der Tuben bei normaler Schwangerschaft. Ebenso hat man behauptet, dass in Fällen einseitiger Tubar-Schwangerschaft die nicht schwangere Tube der anderen Seite wesentlich unverändert bleibt, während die Uterinschleimhaut eine deutliche deciduale Veränderung eingeht. Neue eigene Beobachtungen zeigen aber, dass die letztere Behauptung nicht ganz zutrifft, und werfen einigen Zweifel auf den Wert von Beobachtungen an den Tuben bei Schwangerschaft. Um diese Punkte gründlich studieren zu können, muss man notwendig Serienschnitte von jedem Teile der Tube untersuchen, nicht nur von einem Teile, wie es gewöhnlich geschieht.

Die diesbezüglichen Beobachtungen finden sich auf Seite 105 Sie mögen hier kurz erwähnt werden: Bei der Untersuchung einer ansehnlichen Zahl von Tubenschwangerschaften fanden sich deutliche Unterschiede in der Ausdehnung, bis zu welcher eine Decidua vera gebildet war. In manchen Fällen zeigte nur ein kleiner Teil diese Veränderung, in anderen ein grosser. Ganz fehlte Deciduabildung niemals. In den Fällen, in welchen die nicht-schwangere Tube zu erhalten war (nur in letalen), wurde stets ein kleiner Teil derselben untersucht. In einem Falle jedoch, in welchem die Tube in ihrem ampullären Teil erweitert war, wurde dieselbe in ihrer ganzen Länge untersucht, mit dem überraschenden Ergebnis, dass ein unregelmässiger, ringförmiger Teil der Ampullen-Schleimhaut sich in seinem ganzen Umfang deutlich nicht nur von der übrigen Mucosa unterschied, sondern auch von der

Schleimhaut irgend einer Tube, die bis dahin zur Untersuchung gelangt war. Die Unterschiede bestanden erstens in einer einfacheren Anordnung der Falten, als man sie in einer normalen Ampulle findet; sie waren viel geringer an Zahl, kürzer und nur wenig verzweigt. Bei der normalen Ampulle füllen die feinen, verästelten Schleimhaut-Fransen, wie man sie an Querschnitten sieht, im Wesentlichen das Tuben-Lumen aus. In diesem Falle bildeten sie dicke Vorsprünge von Keulen-, Finger-, Warzenform etc., die sich nach innen nur auf kurze Entfernung erstreckten. Zweitens zeigte dieser Teil der Ampullen-Schleimhaut deutliche Decidua-Bildung, indem die grossen Zellen vollständig denen glichen, welche sich im Uterus bei normaler Schwangerschaft finden. (S. auch Tafel 1.)

Die Tube der anderen (linken) Seite war ungefähr zwei Monate schwanger, und die Uterusschleimhaut zeigte deutliche deciduale Veränderungen; das linke Ovarium enthielt ein Corpus luteum, das rechte (das der nicht-schwangeren Seite) keines.

Dieser Fall ist äusserst lehrreich. Er beweist auf's schlagendste, dass die Decidua-Bildung bedingt ist durch den Einfluss des befruchteten Eies auf den Genital-Traktus; dass dieser Einfluss Fernwirkung hat, indem direkter Kontakt des Eies nicht nötig ist; dass bei Tuben-Schwangerschaft die Uterusschleimhaut stets diese Veränderung eingeht, während die Tube der anderen (nicht graviden) Seite manchmal in gleicher Weise affiziert sein kann.

In einem anderen Falle von Tubargravidität, der kürzlich zur Untersuchung kam, besass ein grosser Teil der nichtschwangeren Tube eine Schleimhaut, die sich völlig unterschied von normaler Tubenschleimhaut. Anstatt aus einer Reihe von Falten zu bestehen, zeigte sie mehr das Aussehen der Uterinschleimhaut, indem sie von mehr oder weniger gleichmässiger Dicke und gefüllt war mit Drüsenräumen, die mit hohem Cylinder-Epithel ausgekleidet waren. Nur hier und da war eine teilweise ausgebildete Falte zu sehen. Im Bindegewebs-Stroma der Schleimhaut fand sich an verschiedenen Stellen Decidua-Zellen-Bildung.

Der Uterus war wohl gebildet und normal.

Alle diese Thatsachen, im Verein mit denen, die sich auf die Entwicklung des Uterus und der Fallopischen Tuben beziehen, legen eine Hypothese nahe, die eine befriedigende Er-

klärung all der wohl anerkannten Formen ektopischer Gravidität gestattet.

Bei denjenigen Tieren, die einen Genital-Traktus besitzen, ist das wenigst spezialisierte Verhältnis das (einige Nichtsäuger), dass kein Unterschied besteht zwischen Ovidukt und Uterus, dass der Trakt doppelseitig ist, dass die Eier sich an irgend einem Punkte längs seiner ganzen Ausdehnung entwickeln können. Bei höheren Formen — gewissen Säugern — hat eine Differenzierung in den Müller'schen Gängen stattgefunden, wie sie bereits geschildert wurde. Bei vielen von diesen mit Uterus bicornis, z. B. der Katze, entwickeln sich zahlreiche Eier in der ganzen Ausdehnung jedes Horns, wobei die Mucosa die nötigen decidualen Veränderungen eingeht. In Fällen von Uterus bicornis beim Menschen entwickelt sich gewöhnlich nur Ein Ei in Einem Horn; in anderen Fällen entwickelt sich in jedem Horn ein Ei; selten nur entwickeln sich zwei in einem und eines in dem anderen.

Bei anderen Tieren mit Uterus bicornis, z. B. der Kuh, entwickelt sich in der Regel nur Ein Ei in Einem der Hörner, aber die Schleimhaut beider Hörner geht — das Resultat des genetischen Einflusses — deutliche deciduale Veränderungen ein; das nämliche kann sich bei Schwangerschaft in einem Uterus bicornis beim menschlichen Weibe finden; diese Veränderungen sind aber mit Bezug auf das nichtschwangere Horn, soweit wir wissen, völlig unnötig für die Entwicklung des Eies im anderen Horn. Es ist wohl bekannt, dass eine Schwangerschaft vollkommen gut verlaufen kann bei Fehlen eines Horns. Beim menschlichen Weibe nun, bei dem ein einfacher Uterus besteht, finden wir, dass die infolge der Gravidität eingetretenen decidualen Veränderungen in der grossen Mehrzahl der Fälle nur in der Uterus-Schleimhaut statthaben, wo das Ei normaler Weise wächst.

In manchen Fällen jedoch kann, wie gezeigt, die Tubenschleimhaut in grosser oder kleiner Ausdehnung auf den genetischen Einfluss ebenso reagieren, wie die des Uterus. Dies ist wahrscheinlich verursacht durch eine Art von Entwicklungsfehler, wobei ein Rückfall entweder der Struktur oder der Reaktions-Tendenz in der Tubenschleimhaut zu einem früheren Typus in der Reihe der Säugetiere stattfindet, nämlich zu dem, bei welchem ein grösserer Teil der Müller'schen Gänge deciduale Reaktion zeigte.

Durch diese gelegentlichen Veränderungen in der Tube sind die Bedingungen hergestellt, welche dem befruchteten Ei diejenige Verbindung ermöglichen, die es zu seiner Entwicklung braucht.

Wenn man dann die Schlussfolgerung aufstellt, dass ein befruchtetes Ei zu wachsen im Stande ist nur in Verbindung mit demjenigen Teil des Genital-Traktus, sei es Tube oder Uterus, in welchem die genetische Reaktion erfolgt ist, so ist auch erklärt, warum beim menschlichen Weibe manchmal eine Schwangerschaft in einem Teil des Genital-Traktus ausserhalb der Uterinhöhle vorkommen kann.

Wenn die oben erwähnten Bedingungen in irgend einem Fall vorhanden sind, dann bestimmen zahlreiche Faktoren, ob ein befruchtetes Ei in der Tube oder im Uterus zur Entwicklung gelangen soll.

Der Ort der Befruchtung des Eies ist hierbei von Wichtigkeit Ektopische Schwangerschaft kommt wahrscheinlich nur dann vor, wenn die Befruchtung in der Tube jenseits des Teiles der Schleimhaut stattfindet, welcher deciduale Reaktion zeigt. Findet diese im Uterus statt, dann wird auch die Schwangerschaft nur hier vor sich gehen. Die Befruchtung kann auch in der Tube stattfinden, welche nicht die deciduale Reaktion zeigt; oder sie kann stattfinden in der Tube, welche diese Reaktion zeigt, aber an einem weiter unten (central) gelegenen Punkt. Es ist jedoch auch möglich, dass sie jenseits des reagierenden Teiles stattfindet und das Ei dennoch über diesen hinweg in die Uterushöhle gelangt, wenn keine Bedingungen existieren, dies zu verhindern. Und in diesem Zusammenhang können wir auch die Rolle verstehen, die solche Zustände wie Entzündung, Verlagerungen, Tumoren innerhalb oder ausserhalb der Tube spielen, welche zu einer gewissen Unterbrechung in der freien Kontinuität des Tuben-Lumens führen. Angenommen, die Befruchtung des Eies findet hoch oben in der Tube statt, eine Behinderung seiner freien Passage zum Uterus bestehe weiter unten, zugleich bestehe auch die notwendige deciduale Reaktion in der Mucosa, mit welcher das Ei in Kontakt kommt, und wir haben eine befriedigende Erklärung der Schwangerschaft, die sich entwickelt.

Die Annahme dieser Ansichten, welche in sich begreifen, dass das Ei seine Entwicklung nur auf einem Gewebe beginnen kann, das einer speziellen genetischen Reaktion fähig ist, also nur in einem Teil der Passage, welcher von den ursprünglichen

Müller'schen Gängen stammt, macht es schwer, an die Möglichkeit des Vorkommens einer primären Abdominal-Schwangerschaft zu glauben.

Obwohl neuerdings infolge der Schriften von Bland Sutton, Lawson Tait und Berry Hart der Glaube an die Existenz solch einer Schwangerschaft weithin erschüttert wurde, ist doch eigentlich noch kein wohlbegründeter Einwand erhoben worden, geeignet, zu beweisen, warum dies nicht statthaben sollte. Und wirklich, wenn man den Faktor betrachtet, den die beiden letzteren Autoren für hauptsächlich wichtig gehalten haben für die Entwicklung einer Tubar-Gravidität, nämlich Entzündung und als deren Folge Zerstörung des Schleimhautepithels, so ist es nicht klar, warum sich, entsprechend dieser Ansicht, ein befruchtetes Ei nicht auch einmal an einer [illegible]le der Wand der Abdominalhöhle festsetzen und dort weit[illegible] wachsen soll, die ihre oberflächliche Zelldecke durch den nämlichen pathologischen Prozess verloren hat. Nach der Ansicht jedoch, welche wir aufgestellt haben, ist eine primäre intraperitoneale Entwicklung unwahrscheinlich, weil die Peritoneal-Gewebe, soweit bekannt, nicht die Veränderungen eingehen können, die nicht zu entbehren sind für die Herstellung der nötigen Verbindung mit dem jungen Ei.

Was das Ovarium betrifft, so ist hier die Schwierigkeit grösser. Wir haben keinen Grund zu der Annahme, dass die Graaf'schen Follikel auf den genetischen Einfluss zu reagieren imstande sind, und es existiert kein Beweis, dass eine Schwangerschaft jemals in denselben begonnen hat.

Fälle vermutlicher Ovarial-Gravidität müssen sorgfältig studiert werden, und in jedem Falle muss unterschieden werden von den folgenden Verhältnissen, welche irrtümlich dafür genommen werden können: Schwangerschaft im äusseren Ende der Tube, welche in innigen Zusammenhang mit dem Ovarium gekommen ist; Schwangerschaft in einem accessorischen Tuben-Ende, welches sich an jenes angelegt hat; Schwangerschaft in der Fimbria ovarica, welche manchmal hohl sein kann und so das äusserste periphere Ende der Tube darstellt; Schwangerschaft in der Tube, welche sich in den Peritoneal-Sack des Ovariums ausgedehnt hat, der gelegentlich beim Weibe vorkommt. (S. auch S. 39).

Primäre Entwicklung des Eies im Ovarial-Sack ist ebenso unwahrscheinlich, wie dessen Entwicklung in irgend einem Teil der Peritoneal-Höhle.

Zweites Kapitel.

Klassifikation.

Beim Studium der Litteratur der ektopischen Gravidität treten zwei Namen, nämlich die von Dezeiméris und Lawson Tait so sehr in den Vordergrund, dass man nach ihnen dieselbe in drei deutlich geschiedene Perioden teilen kann:

1. Die Periode vor Dezeiméris;
2. Die Periode zwischen Dezeiméris und Lawson Tait;
3. Die gegenwärtige Periode.

1. Die Periode vor Dezeiméris.

Vor dem 16. Jahrhundert finden sich wohl Angaben in der medizinischen Litteratur, welche beweisen, dass das Vorkommen ektopischer Schwangerschaft bekannt war, aber keine detaillierten Beschreibungen von Fällen, noch auch irgend ein Versuch einer Klassifikation.

Der erste Fall, von dem wir eine einigermassen klare Schilderung haben, stammt aus dem 11. Jahrhundert von Albucasis[1]), einem arabischen Arzte, der in Spanien lebte: Dieser beobachtete, dass Teile eines Foetus durch die Bauchwand heraus-eiterten. Im 16. Jahrhundert wurden zahlreiche Fälle beschrieben, aber so ungenau, dass ihre Natur sich nicht bestimmen lässt; unter diesen mögen spezielle Erwähnung finden die Fälle von Polinus[2]), Horstius[3]), Platerus[4]), und Primerose[5]).

Während des 17. Jahrhunderts jedoch wurden genauere Beschreibungen veröffentlicht und bestimmte Varietäten erwähnt.

Im Jahre 1604 untersuchte Riolanus[6]) einen Fall von Tubar-Schwangerschaft, den er in seiner „Anthropographia" beschreibt: Der erste genau geschilderte der Art.

Im Jahre 1614 untersuchte Mercerus[7]) den Körper eines Weibes, das an Ruptur einer 2-monatlichen ektopischen Gravi-

[1]) „De Chirurgia", cura J. Channing, Oxon., 1778.
[2]) „Miscell. Nat. Curios", 1670. Obs. 110.
[3]) „Opera medica". Norimb. 1660.
[4]) „De partium corp. hum. structura et usu". Basil. 1597.
[5]) „De mulier. morbis et symptomatis", lib. IV. Rotterodami, 1655.
[6]) „Anthropographia et Osteologia", Parisiis, 1626.
[7]) Jo. Riolanus, op. cit. p. 283.

dität gestorben war. Er beschreibt diese als eine rechtsseitige Ovarial-Schwangerschaft, sie war aber wahrscheinlich eine tubare oder tubo-ovarielle, da er starke Erweiterung und Ruptur der Tube erwähnt.

Wer die erste Abdominal-Schwangerschaft beschrieb, lässt sich nicht feststellen. Einige der oben angeführten Schriftsteller des 16. Jahrhunderts erwähnen wohl Fälle, bei denen der Foetus im Abdomen gefunden worden sein soll, sie bedienten sich aber keiner spezieller Namen, um diese Varietät zu bezeichnen.

Im Jahre 1682 veröffentlichte St. Maurice[1]) einen Fall, der immer als der erste von Ovarial-Schwangerschaft gegolten hat, der beschrieben ist, wobei jedoch der 68 Jahre zuvor von Mercerus ausführlich geschilderte von den meisten Autoren übersehen wurde.

Im 17. Jahrhundert wurde eine klare Unterscheidung zwischen primären und sekundären Abdominal-Schwangerschaften anerkannt: Einer der frühesten Fälle der ersteren Art ist erwähnt bei Abbé de la Rocque[2]) im Jahre 1663; andere sind verzeichnet bei De Monconys[3]) und Curtial[4]).

Im 18. Jahrhundert sind Fälle beschrieben von Martin (le fils),[5]) Duverney[6]), Turnbull[7]) und anderen.

Sekundäre Abdominal-Schwangerschaften sind während dieser drei Jahrhunderte von vielen beschrieben worden: Eine der ersten Schilderungen dieser Art stammt von Berengarius Carpus[8]). Interessant ist jedoch, dass als gewöhnlichste Ursache dieses Vorkommnisses Ruptur des graviden Uterus angesehen wurde, wobei das Ei in die Peritoneal-Höhle schlüpfen sollte.

Die vollständigste Schilderung abdominaler Schwangerschaften vor dem gegenwärtigen Jahrhundert gibt W. Josephi[9]), dessen lateinische Dissertation 1784 erschien.

---

[1]) J. J. Mangetus „Theatr. Anatomicum". Geneva. 1717. Bd. II. p. 140.

[2]) „Ephemeri des med. Gallicae". Paris. 1663.

[3]) „Itiner. Italic.", tome II.

[4]) „Nouvelles observations" etc. Leiden.

[5]) „Hist. de l'Acad. des Sciences". Paris. 1716.

[6]) „Oeuvres anatomiques", Paris 1761.

[7]) „The New London Med. Journ". vol I., 1792.

[8]) „Isagogae breves in anatom. humani corporis." Venet. 1535.

[9]) „De conceptione abdominali", Goettingae. 1784.

Das gelegentliche gleichzeitige Vorkommen von uteriner und extra-uteriner Schwangerschaft ist schon lange bekannt. Der bereits erwähnte Fall von Albucasis[1]) könnte als Beispiel dafür gelten, obwohl die Beschreibung nicht klar ist. Primerose[2]), Thomas Bartholin[3]). Buchner[4]), von Haller[5]) und viele andere liefern Fälle w ıd des 17. und 18. Jahrhunderts.

Im Jahre 1779 gab Noël, ein französischer Arzt in Lothringen, die Beschreibung eines Falles[6]), den er im Jahre 1765 behandelt hatte, als eines von vaginaler Schwangerschaft. Obwohl dieser Fall, zusammen mit einem oder zweien aus unserem Jahrhundert, von vielen Schriftstellern angeführt wurde, hat man denselben doch nie irgend welchen Wert zugeschrieben, ausser dafür, zu zeigen, wie sehr man durch unvollständige Beobachtung irre geführt werden kann.

In die nämliche Kategorie gehört der Fall von Ebersbach[7]) aus dem Jahre 1714, bezeichnet als Blasen-Schwangerschaft. Er machte die Sektion einer Frau, die nach einer schweren Geburt starb, und beschreibt die Blase als schwanger, da die Placenta an ihrer Innenwand gesessen habe.

Die erste klare Schilderung eines Falles von interstitieller Tubargravidität, bei dem sich die Schwangerschaft im uterinen Teil der Tube entwickelte, giebt der Franzose Dionis[8]) im Jahre 1718, wenn auch Mauriceau die Verhältnisse schon vor ihm erkannt zu haben scheint. Im Beginn dieses Jahrhunderts wurden ähnliche Fälle verzeichnet von Schmitt[9]) im Jahre 1801, dem Bremenser Albers[10]) im Jahre 1811 und anderen. Während der nämlichen Periode wurde noch eine andere Varietät zuerst beschrieben, die utero-interstitielle, bei der man annahm, dass das Ei auf irgend einem Wege aus der Tube in die eigentliche Uterus-Substanz gelange und sich

[1]) Vide op. cit., p. 1.
[2]) op. cit.
[3]) „Epistolae med." 1740, p. 134.
[4]) „Miscellan. physico-med." Erf. 1730, IV. Art. 2.
[5]) „Disput. ad. morb. historiam", Lausanne, 1757–60. IV., p. 793.
[6]) Journ. de méd. de Paris, 1779, Bd. I., p. 51.
[7]) „Ephem. Nat. Cur.", cent. V., obs. 20.
[8]) „Traité génerale des Accouchements", Paris. 1718.
[9]) „Beobachtungen d. k. k. med. chir. Josephs-Akad. zu Wien", 1801 Bd. IV, p. 1.
[10]) Dezeiméris, Journ. d. conn. méd.-chir., Paris. 1836, p. 243.

dort entwickle. Es ist zweifelhaft, wer für diese Beschreibung verantwortlich ist. Albers hatte ein so benanntes Präparat, das er gekauft hatte, in seinem Besitz und beschrieb es in einer unveröffentlicht gebliebenen Arbeit, veröffentlicht wurde es aber zuerst von Carus[1]) im Jahre 1822. Meyer[2]) erwähnt, in Lobstein's Sammlung in Strassburg ein Präparat einer 2½monatlichen Schwangerschaft in der hinteren Uteruswand gesehen zu haben. Aehnliche Fälle wurden beschrieben von Dance, Hedrich und anderen, die alle von Breschet[3]) in seiner Denkschrift vom Jahre 1824 verzeichnet sind.

Der erste klar beschriebene Fall von extra-peritonealer Entwicklung eines Eies zwischen den beiden Blättern des Ligamentum latum war der von Madame Lefort, veröffentlicht von Bergeret[4]) gegen das Ende des vorigen Jahrhunderts. Loschge[5]) (Erlangen, 1818) und Lobstein[6]) (Strassburg, 1824) beschrieben weitere Fälle.

Dezeiméris[7]) jedoch war es, der dieser Varietät zuerst den Namen „Graviditas subperitoneo-pelvica" gab, ihre Bedeutung auseinandersetzte und zeigte, dass gewisse bereits vorher veröffentlichte, aber nie verstandene Fälle wahrscheinlich hierzu gehörten.

Die Bezeichnung „Tubo-ovarial-Schwangerschaft" wurde ebenfalls zuerst von Dezeiméris[8]) angewandt, der darauf gebracht wurde durch das Studium der Veröffentlichungen zahlreicher Sektionen von ektopischer Gravidität, z. B. Giffard's[9]) und Jackson's[10]). Wie schon angeführt, war der von Mercerus im Jahre 1614 beobachtete Fall wahrscheinlich auch ein solcher von Tubo-ovarial-Gravidität. In gleicher Weise führte er den

[1]) „Zur Lehre von der Schwangerschaft und Geburt etc." Leipzig 1822. 1. Abt.

[2]) „Beschreibung einer Gravid. Interstit. Ut.", Bonn 1825, p. 5.

[3]) Rhein.-Westph. Jahrb. d. Med. u. Chir., Hamm 1824, Bd. 8, p. 54.

[4]) Baudelocque „L'Art des Accouchements", Paris, 6. Aufl. Bd. II, p. 460.

[5]) Arch. f. d. Erfahr. etc. von Horn, Nasse u. Henke. 1818.

[6]) Compt. rend. à la fac. de Méd. de Strasbourg etc. 1824, p. 48.

[7]) „Grossesses extrautérines," Journ. d. conn. méd.-chir. Paris, Dec. 1836, p. 257.

[8]) Op. cit. p. 258.

[9]) „Cases in Midwifery etc." London, 1734.

[10]) Dubl. Journ. Med. Sc., 1833, tome II.

Terminus „Tubo-abdominal“ ein, infolge seines Studiums unvollkommener Beschreibungen zahlreicher älterer Autoren, wie Bianchi[1]), Buchner[2]), Rust[3]) u. A.

Den Namen „Utero-tubar-Schwangerschaft“ gab er solchen Fällen, bei denen man annahm, dass das Ei sich teilweise in der Tube und teilweise in der Uterinhöhle entwickle. Der erste derartige Fall wurde von Guillemot[4]) im Jahre 1832 berichtet.

Die Bezeichnung: „Utero-tubo-abdominal“ gebrauchte er für gewisse Fälle, die von Patuna[5]), William Hunter und Hey[6]) und Hofmeister[7]) beschrieben worden sind. In diesen wurde nach der Schilderung der Foetus im Abdomen, die Placenta im Uterus gefunden, während die Nabelschnur durch die Tube ging.

Vor Dezeiméris' Zeit waren die beiden hauptsächlichsten systematischen Klassifikationen ektopischer Schwangerschaft die von Bianchi[8]) (1741) und W. Josephi[9]) (1803).

Bianchi teilte dieselben (Extra-Uterin-Schwangerschaft nannte er „Gestatio vitiosa“) ein in:

Aeussere;
Innere;
Intermediäre.

Mit „Aeusseren“ meinte er abdominale oder ventrale. Seine Definition der beiden anderen ist nicht klar — sie begreifen in sich die tubaren und ovariellen Varietäten. wobei er mit den „Intermediären“ wahrscheinlich die am weitesten vom Uterus, mit „Inneren“ die demselben am nächsten befindlichen meint.

---

[1]) De naturali in hum. corp.. vitiosa morbosaque Generatione historia“. Genf, 1741. p. 177.

[2]) „Annonces littéraires“ Gött. 1786

[3]) Med. chir. Zeitg. 1824, Bd. 3, p. 440.

[4]) „Mémoire sur la grossesse extra-utérine“. Arch. gén. de méd., Paris 1832, Bd. 28, p. 298.

[5]) „Epist. phys.-med.“ etc. Wien 1765.

[6]) „Med. Obs. Soc. Phys. London“. Bd. III, pp. 341—355.

[7]) „Mag. f. d. ges. Heilk.“ Berlin 1823. Bd. 15, p. 126.

[8]) o. c., pp. 158—174.

[9]) „Ueber die Schwangerschaft ausserhalb der Gebärmutter“ etc. Rostock, 1803.

Josephi klassifizierte folgendermassen:

Tubare Ovarielle Abdominale Primäre Sekundäre oder falsche Vaginale Blasen- Extra-uterine, kombiniert mit uterinen	Schwangerschaften

Während dieser Periode wurde die Möglichkeit des Vorkommens einer Anzahl dieser Formen von zahlreichen Autoren geleugnet oder als zweifelhaft betrachtet. So war Dugés[1]) einer der ersten, der das Vorkommen primärer Scheiden-Schwangerschaften bestritt.

Josephi[2]) gehörte zu den frühesten, die die Möglichkeit einer primären Blasen-Schwangerschaft leugneten.

Hinze[3]) war der erste, der das Vorkommen primärer Abdominal-Gravidität in Frage stellte.

Velpeau[4]) leugnete wenige Jahre zuvor zuerst die Existenz primärer Ovarial-Schwangerschaft.

2. Die Periode zwischen Dezeiméris und Lawson Tait.

Die bekannte Klassifikation von Dezeiméris[5]) (1837) lautete folgendermassen:

Ovarial- Subperitoneo-pelvical- Tubo-ovarial- Tubo-abdominal- Interstitielle Tubo-uterin- Interstitielle Uterin- Utero-tubar- Utero-tubo-abdominal- Abdominal-	Schwangerschaften.

In dieser Periode wurden zahlreiche Versuche gemacht zur Vereinfachung der ins Einzelne gehenden Darstellung von

[1]) „Diction. de méd. et chir." Paris 1835. Bd. 9. p. 317.
[2]) op. cit., p. 117.
[3]) „Versuch eines systematischen Grundrisses der theoretischen und praktischen Geburtshülfe". Stendal 1791. Bd. I. p. 38.
[4]) „Traité complet de l'art des accouchem." Paris 1835. Bd. I. p. 214.
[5]) Op. cit. p. 254.

Dezeiméris, aber obwohl viele Einzelfälle von ektopischer Gravidität berichtet wurden, wurde doch keine gründliche Durcharbeitung zum Zwecke der Aufstellung einer wissenschaftlichen Basis für eine Klassifikation unternommen.

Der Edinburgher Campbell[1]) (1840), der Genter van Cauwenberghe[2]) (1867) und der Leipziger Hennig[3]) (1876) gaben in ihren wichtigen Arbeiten eine viel einfachere Klassifikation, als Dezeiméris. Parry erwähnt in seinem wohlbekannten Werk[4]) fast alle Varietäten von Dezeiméris, ordnet sie aber anders an.

In dieser Zeit herrschte aber auch ein ziemlicher Criticismus in Bezug auf einige von den Arten, die Dezeiméris anerkannt hatte.

So erklärten in Bezug auf Ovarial-Gravidität viele hervorragende Schriftsteller mit Velpeau nicht nur, dass dieselbe niemals bewiesen worden, sondern auch, dass ihr Vorkommen unwahrscheinlich oder unmöglich sei. Einer der hervorragendsten derselben war Mayer,[5]) der neben verschiedenen anderen Gründen auch den angiebt, dass eine Decidua, die unentbehrlich ist für das junge Ei, sich nicht im Ovarium bilden könne. Dies wird man mit Interesse lesen in Verbindung mit den oben vorgebrachten Ansichten über die Aetiologie der ektopischen Gravidität.

Von den Anderen möge der Name Allen Thomson's[6]) erwähnt werden, der dafür hielt, dass eine Entwicklung des Eies im Ovarium nicht wahrscheinlich sei, da dasselbe nach dem Bersten des Graafschen Follikels entweder in die Tube oder in die Peritoneal-Höhle gelange, und ferner St. Hilaire, Pouchet[7]) und Thomas.[8])

Primäre Abdominal-Schwangerschaft wurde ebenfalls von vielen Autoren dieser Periode angezweifelt oder ge-

---

[1]) „Memoir on Extra-Uterine-Gestation". Edinburgh. 1840. p. 17.

[2]) „Des Grossesses extra-utérines". Bruxelles. 1867. p. 17.

[3]) „Die Krankheiten der Eileiter und die Tubenschwangerschaft" etc. Stuttgart. 1876. pp. 109—121.

[4]) „Extra-Uterine Pregnancy" etc, Philadelphia. 1876.

[5]) „Kritik d. Extra-uterin-Schwang. v. Standp. d. Physiol. u. Entw.-Gesch." Giessen. 1845.

[6]) „Cycl. of Anat. and Phys.", vol. II, p. 456.

[7]) „Théorie positive de l'ovulation spontanée." Paris. 1847, p. 421.

[8]) New-York Med. Journ. 1875.

leugnet. Merriman[1]) war einer der ersten: Er glaubte, dass die Bewegungen der Därme ein mechanisches Hindernis für die Festsetzung des Eies liefern. Campbell,[2]) Rokitansky[3]) und Barnes[4]) hielten ebenfalls diese Form nicht für wahrscheinlich.

Die extra-peritoneale Entwicklung des Eies, bedingt durch Ausdehnung der Tubar-Gravidität zwischen die Blätter des breiten Mutterbandes und von Dezeiméris die Subperitoneo-pelvicale genannt, wurde kaum von einigen der hervorragendsten Schriftsteller dieser Periode erwähnt.

Campbell[5]) übergeht diese Varietät in seinem Werke, da er es nicht begriffen hatte, wie es möglich sei, dass ein Ei zwischen die beiden Blätter des Ligamentum latum gelangt. Hennig[6]) erkennt wohl ihre Bedeutung an, schenkt ihr aber nur geringe Aufmerksamkeit Parry[7]) erwähnt sie nicht in seiner Klassifikation. Obwohl Dezeiméris diese Varietät beschrieb, war er nicht klar über ihren Ursprung. Er hielt sie für völlig verschieden von der tubaren oder irgend einer anderen beschriebenen Form, aber wie das Ei zwischen die Blätter des Ligaments kam, versuchte er nicht klarzustellen. Der folgende Abschnitt aus seiner Abhandlung[8]) ist von Interesse:

"Ces faits me paraissent suffisants pour légitimer l'admission d'une grossesse sous-péritonéo-pelvienne; d'une grossesse qui n'est ni ovarique, ni tubaire, et qui, si l'on peut s'exprimer ainsi, est moins abdominale qu'aucune autre, puisque, placée, au premier temps de son existence, en dehors du péritoine, les progrès de son développement ne paraissent point devoir l'y faire pénétrer, mais au contraire le ligament large, en se developpant à mesure que le produit de la conception grossit dans la cavité pelvienne, doit former une sorte de plancher qui l'y retient et qui lui ferme l'entrée dans la cavité abdominale."

Es wurde schon oben die Beobachtung von Madame Lefort[9]) erwähnt, die zeigte, dass diese Form resultiere von

[1]) „A Dissertation on Retroversion of the Womb." Philad. 1817, p. 67.
[2]) Op. cit., p. 136.
[3]) „Handb. d. path. Anat." Wien. 1855.
[4]) „Diseases of Women". London. 1873.
[5]) Op. cit., p. 20.
[6]) Op. cit., p. 115.
[7]) Op. cit., p. 49.
[8]) Op. cit., p. 257.
[9]) S. ob., p. 17.

der Ausdehnung einer Tubar-Gravidität in die ligamenta lata (oder ebenso gut in die lig. ovarii). Sie beschrieb zuerst einen Fall, in welchem das Peritoneum infolge der Ausdehnung des Schwangerschafts-Sackes nach aufwärts und nach der entgegengesetzten Seite allmählig vom Uterus abgehoben wurde.

Lobstein's[1]) Fall bedeutet offenbar auch die Ausdehnung einer Tubar-Gravidität in das ligamentum latum. Jacquemier[2]) Decori und Pelvet[3]) und andere machten ähnliche Beobachtungen.

Rosshirt[4]) war der erste, der die Entwicklung dieser Varietät auf die Ausdehnung einer interstitiellen Gravidität nach aufwärts zurückführte; in diesem Fall beschrieb er die Placenta teilweise an das Colon angeheftet, augenscheinlich nach aufwärts verlagert, und teilweise an die Wand des uterinen Schwangerschafts-Sackes.

Nach Hennig[5]) war Bianchi der erste, der das Bersten einer Tubar-Gravidität in das ligamentum latum infolge Verdünnung und Ruptur des unteren Teils der Tubenwand beschrieb.

3. Die gegenwärtige Periode.

Während der letzten 20 Jahre sind die früheren Ansichten einer eifrigst forschenden Kritik unterworfen worden, während zu gleicher Zeit äusserst wertvolle Kenntnisse erworben wurden aus zahlreichen, sorgfältig zusammengetragenen Untersuchungen von Fällen ektopischer Schwangerschaft, und der Erfolg ist, dass wir die alten Methoden der Klassifikation verlassen haben.

Der Autor, dem die Ehre gebührt, zuerst die traditionellen Ansichten gründlich zerstört zu haben, indem er deren Unglaubwürdigkeit oder Ungenauigkeit nachwies, ist Lawson Tait. Seine hervorragende Beleuchtung des Gegenstandes[6]) vom Jahre 1873 an, welches seine erste Veröffentlichung darüber brachte, bis zum Jahre 1889, in dem er in seinem bekannten

---

[1]) Op. cit. p. 48.
[2]) „Manuel des Accouchements", Paris, 1846, Bd. I, p. 374.
[3]) Gaz. méd. de Paris, 1864, p. 748.
[4]) Gaz. méd. de Paris, 1844, p. 298.
[5]) Op. cit. p. 115.
[6]) Trans. Obstetr. Soc. London, Bd. 15, p. 156.

Lehrbuch[1]) einen vollständigen Abriss seiner Arbeiten gab, ist vom grössten Werte gewesen und zugleich ein Ansporn für andere Forscher, die dazu beigetragen haben, unsere Kenntnis des Gegenstands zu erweitern.

Tait beurteilte streng die Klassifikation der ektopischen Gravidität von Dezeiméris und Anderen und wies nach, wie ausserordentlich unzuverlässig die Angaben waren, auf welche die älteren Autoren ihre Ansichten gegründet hatten. Er zeigte die überwiegende Bedeutung der Tubar-Gravidität und die Verhältnisse, die sich aus ihr entwickeln können, speziell die extraperitoneale Entwicklung des Eies nach Ruptur der Tube in die ligamenta lata.

Er betonte aufs kräftigste, dass die lang beschriebene primäre Abdominal-Gravidität, die nach seiner Ansicht eine unmögliche Form ist, niemals bestanden hat. Er zeigte auch, dass Ovarial-Gravidität noch nicht bewiesen ist, wenn er auch ihre Möglichkeit zugiebt.

In einer neuen Arbeit[2]) sagt er in Bezug auf diese Form, dass er ihr Vorkommen nicht für sehr wahrscheinlich hält.

Seine bekannte Klassifikation lautet folgendermassen:

I. Ovarial-Schwangerschaft.
Möglich, aber bis jetzt noch nicht nachgewiesen.

II. Tubar-Schwangerschaft, im freien Teil der Tube, ist
a) Enthalten in der Tube aufwärts bis zur 14. Woche. In oder vor dieser Zeit tritt primäre Ruptur ein, und dann entwickelt sich die Gravidität weiter zu einer
b) Abdominalen oder Intra-peritonealen, in der Regel tötlich, (ausser wenn durch Laparotomie entfernt), primär infolge Blutung, sekundär infolge Vereiterung des Sackes und Peritonitis.
Oder sie wird
c) Interligamentär oder extra-peritoneal.
d) Sie kann sich im ligamentum latum bis zum Ende entwickeln und in einer lebensfähigen Zeit entfernt werden mit lebendem Kind.
e) Das Ei kann absterben und am oder in der Nähe des Nabels oder durch Blase, Vagina oder Intestinal-Traktus herauseitern.

[1]) „Diseases of Women and Abdominal Surgery" 1889, Bd. I.

[2]) „Note on the alleged occurrence of Ovarian Pregnancy". Med.-Chir. Trans. London. Bd. 75.

f) Es kann auch ruhig als Lithopaedion zurückbleiben.
g) Es kann durch sekundäre Ruptur eine abdominale oder intra-peritoneale Schwangerschaft daraus werden.

III. Tubo-uterine oder Interstitial-Schwangerschaft in dem Teile der Tube, der vom Uteringewebe umgeben ist; soweit bekannt, in der Regel tötlich durch primäre intraperitoneale Ruptur vor dem fünften Monat.

Diese Ansichten gründeten sich hauptsächlich auf Tait's ausgedehnte klinische und operative Erfahrung. Sie erfuhren zum grossen Teil eine Bekräftigung durch postmortale Untersuchungen von Seiten anderer. So beschrieb Berry Hart[1]) ausführlich die extra-peritoneale Entwicklung des Eies in zwei Fällen, deren einer eine vorgeschrittene Schwangerschaft darstellte, bei der das Peritoneum in bedeutender Ausdehnung aus den tieferen Teilen des Abdomens nach aufwärts herausgehoben war, und die er eine subperitoneo-abdominale, d. h. weit vorgeschrittene subperitoneo-pelvicale nannte. Eine eigene[2]) Beobachtung, bei welcher die Gravidität teilweise eine extra-, teilweise eine intra-peritoneale war, liess uns eine Form aufstellen, die den Namen tubo-peritoneale erhielt — von Tait noch 1889 als unbewiesen aufgeführt.

Bland Suttons[3]) Schriften haben ebenfalls viele von Tait's Ansichten gestützt, speziell sein Misstrauen gegen Ovarial- oder primäre Abdominal-Schwangerschaft.

Eigene Klassifikation.

Ueber die Varietäten ektopischer Gravidität können wir Kenntnis erhalten durch das Studium von Fällen während des Lebens, i. e. vor und während der Operation, und durch gewöhnliche Untersuchung post mortem. Die massenhafte Belehrung, die wir uns durch diese Methoden während der letzten zwei Jahrhunderte verschafften, ist, soweit sie die Klassifikation betrifft, in grossem Umfang äusserst unglaubwürdig, da die älteren Beobachter die Täuschungen nicht gewahr wurden, die mit deren Anwendung verknüpft sind. Wie schwer es ist, die anatomischen und pathologischen Verhältnisse bei vielen Arten ektopischer Gravidität genau zu erkennen, das zeigten erst kürz-

[1]) Rep. Lab. Roy. Coll. Phys., Edinburgh, vol. I.
[2]) Webster: „Tubo-peritoneal Ectopic Gestation", Edinb. 1892.
[3]) „Surgical Diseases of the Ovaries and Fallopian Tubes." Lond. 1891.

lich Berry Hart[1]) und wir selbst.[2]) Wir haben demonstriert, welchen grossen Wert die Untersuchungsmethode durch Schnitte für die Bestimmung der topographischen Verhältnisse hat, welch letztere ja wesentlich ist für die klare Erkennung der Präparate, speziell da, wo die Gravidität schon vorgeschritten ist. Bei vorgeschrittener ektopischer Schwangerschaft machen es die Verlagerungen der Organe im Verein mit peritonealen Adhaesionen in vielen Fällen geradezu unmöglich, die Natur des Fruchtsackes zu bestimmen, weder durch Untersuchung bei einer Operation, noch durch das gewöhnliche Sektionsverfahren. Da ist es vor allem nötig, den Körper und seine Organe möglichst unverändert mittels Gefrier-Schnitte zu studieren; auf diesem Wege können wir eine korrekte Vorstellung von der Anordnung des Peritoneums bekommen. Helfend steht dann dieser Methode die Präparation und mikroskopische Untersuchung von einzelnen Teilen zur Seite.

In Verfolg dieses Planes konnten wir die wahre Beschaffenheit von Fällen zeigen, die stets als primär intra-peritoneale gegolten hatten, nämlich Hart's sub-peritoneo-abdominaler und unser tubo-peritonealer; in beiden Fällen waren die Peritoneal-Verhältnisse so verändert worden, dass man sie für primär abdominale hielt, bis eine sorgfältige Durchforschhung stattgefunden hatte. Diese Untersuchungen haben die Unverlässlichkeit aller bisher veröffentlichten Berichte von primärer Abdominal-Gravidität geoffenbart.

Zwei Fälle speziell sind oft als Beispiele von Abdominal-Schwangerschaft angeführt worden, das sind die von Lecluyse[3]) und Koeberlé.[4]) Bei sorgfältiger Untersuchung findet man jedoch auch hier, wie völlig ungerechtfertigt diese Annahme ist.

In Lecluyse's Fall wurde die Frau ein zweites Mal gravid, nachdem die erste Schwangerschaft durch Sectio Caesarea beendet worden war. Diese zweite Schwangerschaft war eine extrauterine, und nach dem im 8. Monat erfolgten Tod des Foetus wurde behufs Entfernung desselben Laparotomie gemacht. Die Frau starb, und bei der Sektion fand man einen Teil der von dem früheren Kaiserschnitt herrührenden Uterus-Narbe offen, so dass man annahm, das Ei sei hier in die Peritonealhöhle durch-

[1]) Rep. Lab. Roy. Coll. Phys. Edinburgh. Vol. I.
[2]) „Tubo-Peritoneal-Ectopic Gestation", Edinb. 1892.
[3]) „Bull. Acad. Roy. de méd. de Belgique." Brüssel. 1869.
[4]) Keller: „Des Grossesses extra-utérines" etc. Paris. 1872. p. 23.

geschlüpft und habe sich dort entwickelt. Ueber den Fruchtsack und die Anhänge wird nichts gesagt, und es ist äusserst wahrscheinlich, dass die Schwangerschaft eine tubare oder tubo-ligamentäre war, mit der die Oeffnung im Uterus nichts zu thun hatte. Ueberdies muss uns Alles, was wir über das Schicksal eines jungen Eies in der Peritoneal-Höhle wissen, zu dem Schluss bringen, dass stets Tod oder Resorption erfolgt.

In Koeberlé's Fall gedieh die Schwangerschaft bis zum Ende bei einer Frau, der ein Teil des Uterus zugleich mit einem Fibroid durch abdominale Hysterektomie entfernt worden war, während die Adnexe zurückgeblieben waren. Wieviel von dem Uterus weggenommen war, wissen wir nicht sicher. Koeberlé sagt, dass nur ein Teil der Cervix entfernt war. Da wir wissen, dass der Uterus bei grossen Fibroiden elongiert ist, mag vielleicht mehr davon zurückgeblieben sein, als man glaubte. Der zurückgelassene Teil kann genügt haben, um in Kommunikation mit einer Tube zu bleiben, oder die Tube kann nach der Operation in der Weise an den Uterusstumpf adhaerent geworden sein, dass ihre Lumina kommunicierten, so dass die Schwangerschaft im Uterus begonnen haben kann. Es ist auch möglich, dass das Ei in der Tube befruchtet wurde und die Schwangerschaft so ursprünglich eine tubare war. Es ist nicht gerechtfertigt, anzunehmen, dass das Ei in die Peritoneal-Höhle gewandert sei. Wie in dem Kapitel über die Aetiologie oben auseinandergesetzt wurde, ist es mehr als wahrscheinlich, dass eine Schwangerschaft ihre Entwickelung nur beginnen kann in einem Teil des von den Müller'schen Gängen stammenden Genital-Traktus, aus welch' letzterem sich Uterus und Tuben bilden.

Ueber Ovarial-Gravidität ist im Laufe dieses Jahrhunderts viel diskutiert worden, und gegenwärtig muss zugestanden werden, dass kein Beweis für die Möglichkeit eines Schwangerschaftsbeginnes in einem Graaf'schen Follikel vorhanden ist. Im Kapitel über Aetiologie (s. ob.) ist der Grund hierfür angegeben. Bland Sutton's und Lawson Tait's Ansichten über diesen Punkt sind bereits erwähnt worden.

Bei dem gegenwärtigen Stande unseres Wissens muss eine Klassifikation der ektopischen Gravidität notwendiger Weise lückenhaft sein. Je mehr exakte Untersuchungs-Methoden angewendet, zweifelhafte abgeschafft werden, desto mehr und mehr vervollkommnet wird sie werden.

Die folgende Aufstellung zeigt den Umfang, auf den wir unsere Aufmerksamkeit beschränken sollten. Darüber hinaus herrscht Unsicherheit und Spekulation. Es ergiebt sich dann, dass das Studium der ektopischen Gravidität nichts weiter ist, als das Studium von Schwangerschaften tubaren Ursprungs:

Ektopische Gravidität.

Primär, soweit bekannt, in allen Fällen tubar.

I. **Ampulläre.** Sie beginnt in der Ampulle der Tube. Das ist bei weitem der häufigste Anfang.
   1. Persistierende. In seltenen Fällen kann die Schwangerschaft in der Tube bis zum normalen Ende fortschreiten.
   2. Ruptur in das Ligamentum latum zu früher Zeit: Subperitoneo-pelvicale, tubo-ligamentäre, extraperitoneale, intra-ligamentäre Schwangerschaft.
      a) Die Schwangerschaft kann in ihrer Entwicklung fortfahren: Subperitoneo-abdominale Gravidität.
      b) Eine sekundäre Ruptur der subperitoneo-pelvicalen Schwangerschaft in die Peritonealhöhle kann stattfinden.
      c) Die Schwangerschaft wird beendet durch:
         α) Bildung eines Hämatoms
         β) Vereiterung.
         γ) Mumifikation, lipoide Umwandlung oder Lithopaedion-Bildung.
   3. Ruptur in die Peritonealhöhle.
      a) Tubo-peritoneale Schwangerschaft, bei welcher ein Entschlüpfen des Foetus in seinen Eihäuten in die Peritonealhöhle vorkommt, während die Placenta in der Tube zurückbleibt und sich weiter entwickelt.
      b) Die Schwangerschaft endet auf verschiedene Weise: Durch Haematocelenbildung, wobei die Patientin infolge des Shocks und Blutverlustes oder infolge Peritonitis stirbt. In manchen Fällen Resorption der Masse, in anderen Mumifikation, lipoide Umwandlung oder Lithopaedionbildung, oder Vereiterung.
   4. Die Schwangerschaft kann unterbrochen werden durch:

a) Tubaren Abort durch das Fimbrien-Ende der Tube in die Peritonealhöhle.
b) Bildung einer Haemato-Salpinx.
c) Bildung einer Mole.
d) Vereiterung, die in Pyosalpinx ausgeht.
e) Resorption nach frühzeitigem Tode der Frucht oder durch Mumifikation, lipoide Umwandlung oder Lithopaedionbildung.

II. **Interstitielle.** Die Schwangerschaft entwickelt sich im interstitiellen Teile der Tube.
1. Die Schwangerschaft kann bis zum normalen Ende fortschreiten.
2. Ruptur in die Peritonealhöhle kann vorkommen; oder
3. Ruptur in die Uterushöhle; oder
4. Ruptur in beide zugleich, in die Uterin- und Peritonealhöhle; oder
5. Ruptur kann stattfinden zwischen die beiden Blätter des ligamentum latum hinein; oder endlich
6. Der Foetus kann nach seinem Absterben in seinem Fruchtsack bleiben und möglicherweise die nämlichen Veränderungen, wie bei den anderen Formen eingehen, i. e. Mumifikation, lipoide Umwandlung oder Lithopaedionbildung.

III. **Infundibuläre.** Die Schwangerschaft beginnt im äusseren Ende der Tube oder in einem accessorischen Tuben-Ostium. Hierin sind die Formen einzuschliessen, die als tubo-ovarielle und tubo-abdominale beschrieben sind, Namen, die unnötig erscheinen, da ja die Schwangerschaft ursprünglich eine tubare ist und nur der Rand des Fruchtsackes an der Bauchwand, dem Ovarium oder anderen Eingeweiden adhärent wird.

Schwangerschaft in einem rudimentären Nebenhorn soll ebenfalls betrachtet werden, obgleich sie, streng genommen, keine ektopische ist.

Drittes Kapitel.

Betrachtung der verschiedenen Formen im Einzelnen.

Die ampulläre Tubenschwangerschaft.

I. Die persistierende.

Obwohl sich eine Tubar-Gravidität nur äusserst selten bis zu ihrem normalen Ende entwickelt, ohne dass Ruptur entweder in das Ligamentum latum oder in die Peritonealhöhle stattfindet, kann doch kein Zweifel darüber herrschen, dass es zuweilen vorkommt. Der Berichte über derartige Fälle sind wenige. Einige davon, wie der von Lamm[1]), Sobelschtsihoff und einer aus der Sammlung von Guy's Hospital (No. 2517[50]) sind überdies noch zweifelhaft. Ein Fall aber, von Spiegelberg[2]) und von Galezowsky[3]) beschrieben, ist unbestritten.

Es handelte sich um eine Postmeisterin, 32 Jahre alt, IV-para, die zuerst mit der Klage über Schmerzen im Leibe am 14. April 1869 in die Spiegelberg'sche Klinik kam. Die letzte Menstruation hatte im August 1868 stattgefunden. Sie war früher mit Ausnahme von Schwäche, Uebelkeit, Erbrechen und gelegentlichem Vorkommen vonhäufigem Harndrang in denletzten 4 Monaten stets gesund gewesen. Die Schmerzen, über welche sie klagte, waren wehenartig. Kurz darauf hatte sie einen eklamptischen Anfall. Die Untersuchung ergab, dass der Uterus vergrössert, ins Becken hinabgedrängt und die Cervix im linken Scheidengewölbe war. Nach einer Reihe von Anfällen starb sie am 17. April. Bei der durch Waldeyer vorgenommenen Sektion fand sich ein grosser, dünnwandiger Sack, der ein ausgetragenes, totes Kind enthielt. Er war teilweise an die Umgebung adhaerent; der vergrösserte Uterus war dicht neben und unter ihm, an der linken Seite. Oben am Fruchtsack befand sich ein kleiner Riss, durch welchen Blutung in die Peritoneal-Höhle stattgefunden hatte. Im Sack selbst war ebenfalls eine beträchtliche Menge Blut; die Placenta fand sich teilweise gelöst. Bei genauer Untersuchung fand man, dass der Sack die enorm ausgedehnte rechte Tube war; das rechte ligamentum latum war nicht affiziert worden.

---

[1]) Monatschr. f. Geburtskunde. Berlin. 1855, Bd. 5, p. 145.

[2]) Arch. f. Gyn., Berlin. 1870 Bd. I p. 406.

[3]) „Eine ausgetragene Tubenschwangerschaft". In.-Diss. Breslau. 1869.

Ein andrer, sehr wahrscheinlicher Fall ist von Saxtorph[1]) beschrieben, ein weiterer von Martin[2]).

Werth[3]) hat 13 andere Fälle gesammelt, bei denen die Gravidität mindestens 6 Monate gedauert hat. Vier davon waren ausgetragen, und sind von Litzmann[4]), Hennigsen[5]) Litzmann und Werth[6]) und Cooke[7]) beschrieben worden.

Was die Verhältnisse des Fruchtsacks bei Tubar-Gravidität betrifft, so ist folgendes zu beachten: Die Geschwulst ist mehr weniger gestielt und folglich beweglich, wenn nicht Adhaesionen oder Einkeilung im Becken dies verhindern. Beweglichkeit ist speziell in den frühen Monaten zu bemerken. Die Lage des Fruchtsacks wechselt: Er kann sich auf seiner Beckenseite in der normalen Lage der Tube finden; er kann vor oder hinter das Ligamentum latum fallen; er kann sich einwärts drehen und im Douglas liegen; oder vorwärts und liegt dann in der Excavatio vesico-uterina. Bei seiner allmählichen Vergrösserung hat der Sack die Neigung, hauptsächlich nach aufwärts aus dem Becken heraus zu wachsen, obwohl er auch in verschiedener, manchmal bedeutender Ausdehnung im Becken an Grösse zunimmt. Er kann auch in den Douglas hinein wachsen und so Verhältnisse darbieten, sehr ähnlich denen bei Retroversion des graviden Uterus. Im Abdomen ist der Sack gewöhnlich auf der Seite, von welcher er ausging, manchmal kann er auch auf der anderen Seite durch Adhaesionen fixiert sein. Die lange Achse liegt gewöhnlich mehr oder weniger schräg, manchmal vertikal.

Der Uterus nimmt verschiedene Lagen ein. In manchen Fällen liegt er retrovertiert; manchmal tief im Becken; in anderen Fällen wieder ist er nach der dem Beginn der Schwangerschaft entgegengesetzten Seite gedrängt; selten ist der Fundus gegen die Seite der Schwangerschaft gerichtet; manchmal kann er stark rotiert sein. Wenn sich die Gravidität im Douglas entwickelt, wird der Uterus nach vorne gedrängt und kann bedeutend eleviert sein.

---

[1]) Acta nova regiae Soc. med. Havniensis, 1818, vol. V., No. I.

[2]) Berl. Klin. Wchschr., 1881. Nr. 51 und 52.

[3]) „Beitrag zur Anat. und zur operat. Behandl. der Ertra-uterinschwang." Stuttgart. 1887. p. 34.

[4]) Arch. f. Gyn. Berlin. Bd. 16, p. 343 und Bd. 19. p. 96.

[5]) Arch. f. Gyn. Berlin. Bd. I., p. 335.

[6]) Arch. f. Gyn. Berlin. Bd. 18, pp. 1 und 15.

[7]) Trans. Obst. Soc. London, Bd. V.

Wichtig ist, dass bei Abwesenheit von Adhaesionen der Uterus bei dieser Form mehr oder weniger vom Fruchtsack abzugrenzen ist. Sind Adhaesionen da, so kann er eng mit dem Sack vereinigt sein, und seine Lage eine starke Veränderung zeigen; er kann z. B. deutlich eleviert oder gegen die Schwangerschafts-Seite gezogen sein.

Das Ovarium der affizierten Seite ist gewöhnlich leicht zu fühlen. Es ist in der Regel nicht wesentlich verlagert und korrespondiert in seinen Veränderungen im Wesentlichen mit dem Uterus. Oft findet man es abgrenzbar vom Fruchtsack, wenn es auch dicht an ihm oder in Kontakt mit ihm sich befindet. Manchmal ist es — eine Folge von Adhaesionen — eng mit dem Sack verbunden.

Es ist möglich, dass ausgetragene Tubar-Gravidität häufiger vorkommt, als man glaubt. Wenn starke Adhaesionen zwischen Fruchtsack und Umgebung bestehen, speziell im Becken, so ist es bei gewöhnlicher Untersuchung geradezu unmöglich, zu sagen, ob der Fall ein rein tubarer oder tubo-ligamentärer ist. Gefrierschnitte werden zweifellos die Aufklärung der Beschaffenheit schwieriger Präparate unterstützen.

2. Fälle von Ruptur in das Ligamentum latum.

Subperitoneo-pelvicale	Tubo-ligamentäre
Extra-peritoneale	Intra-ligamentäre

Schwangerschaft.

a) Persistierende. Subperitoneo-abdominale Gravidität.

Eine grosse Anzahl von Ampullar-Graviditäten rupturiert in das breite Mutterband und entwickelt sich weiter. Viele Namen sind für diese Unterart angewandt worden, u. zwar: „Extra-peritoneale", „Tubo-ligamentäre", „Subperitoneo-pelvicale" und „Subperitoneo-abdominale." Der Ausdruck „Extra-peritoneale" schliesst, genau betrachtet, die rein tubare Form ebenso ein, wie diese, da ja bei beiden die Schwangerschaft ausserhalb des Peritoneums vor sich geht.

„Tubo-ligamentäre", „Intra-ligamentäre" und „Subperitoneo-pelvicale" Schwangerschaft sollten auf die frühen Fälle beschränkt werden, bei denen der Fruchtsack das Becken noch nicht überschritten hat; „Subperitoneo-abdominale" auf die späteren Stadien der Entwicklung, wenn er sich über das Becken hinaus ausgedehnt hat.

Die Ruptur, die gewöhnlich zwischen der achten und vierzehnten Woche oder auch schon früher stattfindet, kann plötzlich oder auch sehr allmählig erfolgen. Sie resultiert wahrscheinlich aus einer allmähligen Verdünnung und Dehnung des unteren Teiles der Sackwand, der ja einer peritonealen Bedeckung entbehrt. Es kann sich rasch ein grosses Loch bilden, am häufigsten aber wahrscheinlich nur ein kleines, durch welches das Ei sich nach und nach seinen Weg bahnt.

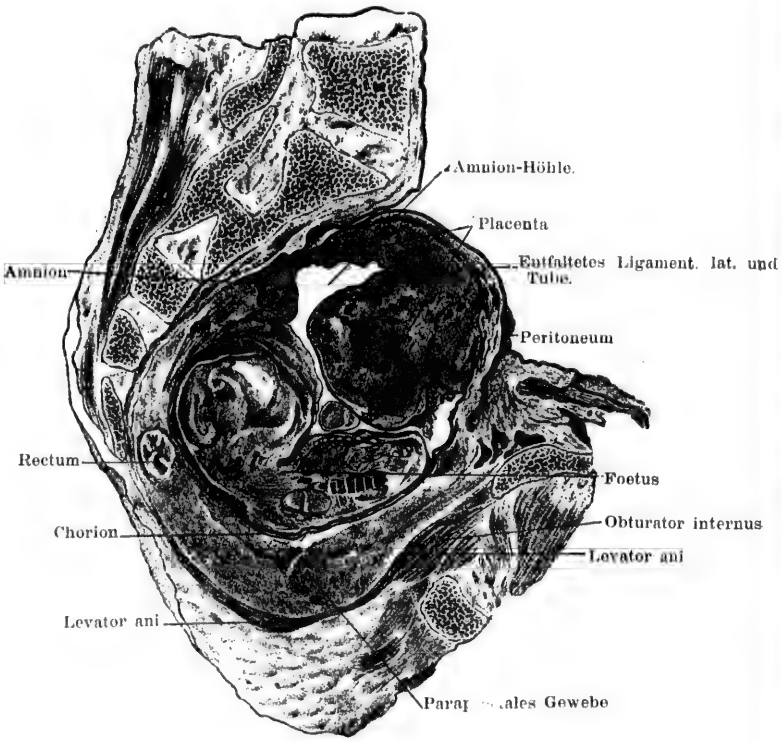

Fig. 1. Sagittaler Lateral-Schnitt (rechts) durch das Becken, mit subperitoneo-pelvicaler Schwangerschaft im rechten Ligamentum latum. (Hart.)

In manchen Fällen verursacht dieser Vorgang keinerlei Störung, die auf ihn hindeuten könnte.

Das Ei nimmt bei seinem Wachsen mehr und mehr vom Ligament ein, das so zugleich mit der Tube schon frühzeitig

die Wände des Fruchtsackes bilden hilft. Die Blätter des Ligaments werden teilweise fester infolge der Kompression des lockeren Bindegewebes. Sie können auch infolge der Reizung durch das wachsende Ei dicker werden und Adhaesionen mit den umliegenden Gebilden eingehen. Das Ei kann sich auch allmählig nach unten gegen den Beckenboden und nach aussen gegen die Seitenwand ausdehnen, indem es sich auf die Blase, den Obturator internus und andere Teile auflegt. Gelegentlich dehnt es sich auch nicht durch das ganze Ligament hindurch nach unten aus, von dem dann ein Teil unterhalb des Fruchtsackes unverändert bleibt. Die Schwangerschaft strebt nach allen Richtungen zu wachsen und infolge dessen kann Verlagerung des Uterus, der Blase und des Rectums zugleich mit Abhebung des Peritoneums von ihnen und der Beckenwand stattfinden. Hauptsächlich ist dies der Fall beim Uterus. Er wird häufig mehr oder

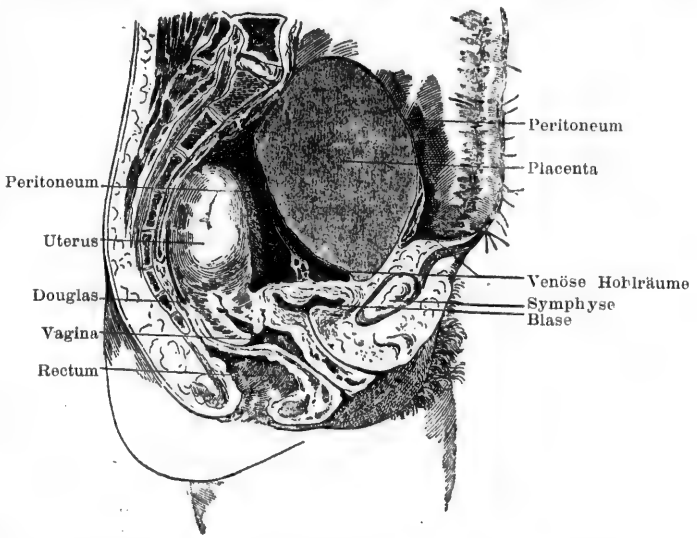

Fig. 2. Sagittaler Medianschnitt durch das Becken, mit subperitoneo-pelvicaler Gravidität. Man sieht die Placenta extraperitoneal und teilweise über dem Beckenrand. Der Foetus war in diesem Fall in die Peritoneal-Höhle durchgebrochen. (Hart.)

weniger nach der der Schwangerschaft entgegengesetzten Seite gedrängt. Er kann auch eleviert und gegen die vordere Beckenwand und die tieferen Abdominal-Regionen gedrängt werden, oder auch hinter und unter den Fruchtsack und liegt dann tief

unten im Becken. Die Lage des Uterus hängt hauptsächlich davon ab, ob die Schwangerschaft sich unter dem Peritoneum vor oder hinter dem Uterus entwickelt. Dieses verschiedene Verhalten des Fruchtsackes zum Uterus ist gut zu sehen in den Figuren 2 und 3. In der Mehrzahl der Fälle entwickelt sich die Schwangerschaft hinter dem Uterus.

Wenn sich die Schwangerschaft nach aufwärts in's Abdomen entwickelt, bleibt sie doch immer extraperitoneal, indem das

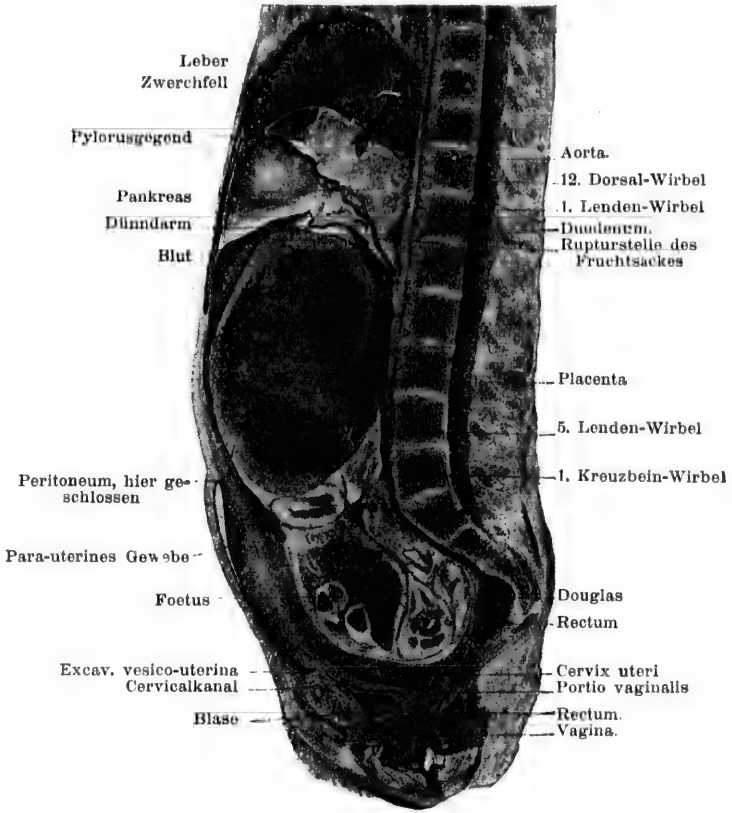

Fig. 3. Sagittaler Median-Schnitt durch Abdomen u. Becken mit vorgeschrittener subperitoneo-abdominaler Gravidität. (Hart).

Peritoneum allmählig von der Bauchwand und den Organen abgehoben wird. Berry Hart bewies dies bündig durch die Gefrier-Schnitte, welche er von einer Frau anfertigte, die noch während der Schwangerschaft starb.

Die Fig. 3, 4, 5 und 6, welche die bei verschiedenen Sagittal-Schnitten sich bietenden Bilder darstellen, zeigen aufs deutlichste das veränderte Verhalten der Teile zu einander. Das Zwerchfell stand in diesem Falle, bei dem die Gravidität in der rechten Seite begann, höher als bei normaler Schwangerschaft, infolge des relativ grösseren Wachstums in vertikaler Richtung. Der Magen war verlagert und ebenso die Därme, die nach oben links gedrängt waren. Auf die Ureteren hatte offenbar ein Druck stattgefunden, da die Nieren und oberen Teile der Ureteren an Volumen zugenommen hatten; der linke war unregelmässig erweitert. Der Uterus lag zum grössten Teil oberhalb des Beckenrandes, gegen die vordere Bauchwand, und links von der Mittellinie.

Die markantesten Veränderungen zeigte die Anordnung des Peritoneums. Es war nach aufwärts aus dem Becken herausgehoben, gänzlich abgelöst von der hinteren und dem oberen Teile der vorderen Uterus-Fläche. Auf der rechten Seite war es von der vorderen Bauchwand auf eine Entfernung von $7\,^3|_8$ Zoll (= etwa $19\,^1|_4$ cm.) über dem Beckenrand abgehoben. Hinten lag sein tiefster Punkt in der Höhe der Verbindung des 4. und 5. Kreuzbein-Wirbels.

Der Fruchtsack war so zusammengesetzt aus einer Reihe von Gebilden: Aus Beckenboden, Blase, Uterus, erweiterter Tube, Bauchwand, Bindegewebe, unterer Fläche des abgehobenen Peritoneums etc. Die Peritoneal-Höhle war an verschiedenen Stellen infolge Entzündung obliteriert, und zwischen Därmen und Peritoneal-Oberfläche hatten sich zahlreiche Adhaesionen gebildet.

Von grosser Bedeutung für die Entwicklung der subperitoneo-abdominalen Gravidität ist, wie Berry Hart gezeigt hat, die Lage der Placenta. Wenn die Placenta in der Tube unter dem Foetus liegt und es findet Ruptur in's Ligament statt, ohne dass die Frucht abstirbt, so wächst sie nach unten weiter, breitet sich im extra-peritonealen Gewebe aus und heftet sich möglicherweise an Blase, Uterus, Fascie und andere Gebilde am Beckenboden und an die Seitenwand. Am Ende der Schwangerschaft kann sich ein Rand derselben viele Zoll weit über den Beckenrand hinauf ausdehnen, wo er etwas lateral liegt.

Da sich in solchen Fällen der Fruchtsack erweitert, neigt die Placenta nicht zu Verlagerung.

Wenn die Placenta in der Tube zu oberst liegt, ist der Sachverhalt ein anderer. Das Aufwärts-Wachsen des Fruchtsackes

verursacht eine allmählige Elevation der Placenta, die an seiner oberen Wand haftet. In Hart's ausgetragenem Fall (Fig. 3, 4, 5) war die Placenta zehn Zoll (26 cm) nach oben verlagert, und an die vordere Bauchwand an der Aussenseite des abgehobenen Peritoneums und an dieses selbst angeheftet. Diese Verlagerung ist begleitet von allmähliger Zerstörung von Placentar-Ge-

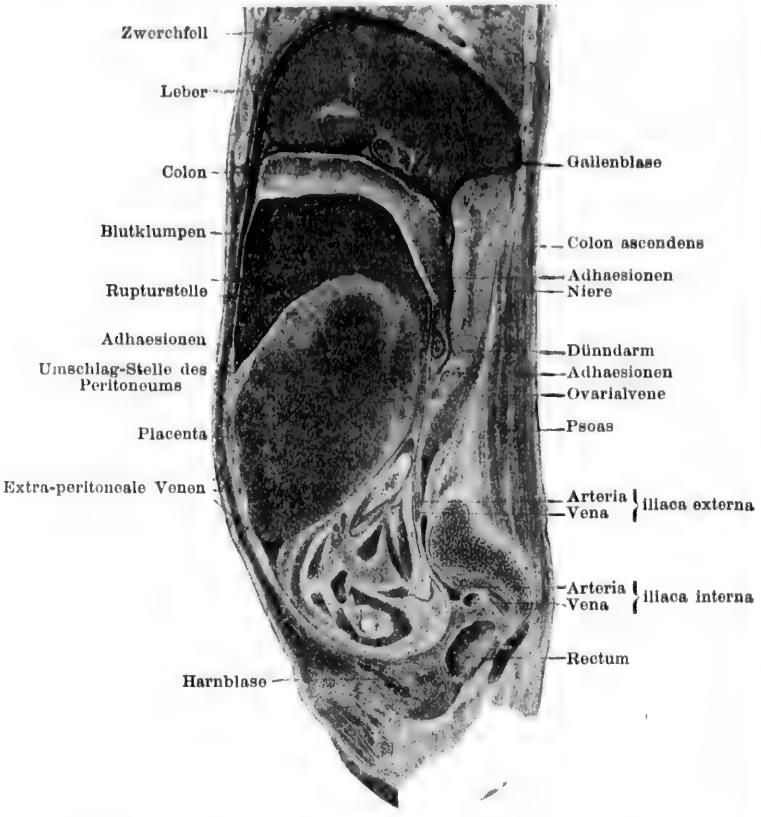

Fig. 4. Sagittaler Lateral-Schnitt durch Abdomen und Becken mit vorgeschrittener subperitoneo-abdominaler Schwangerschaft (Hart).

webe infolge Blut-Extravasation, so dass die Ernährung des Foetus vermindert ist. Solche Fälle sind daher nicht so günstig für die Entwicklung der Schwangerschaft bis zum Ende, wie die, bei denen die Placenta von Anfang an zu unterst ist.

Was nun die Ausdehnung der Schwangerschaft in das Ligamentum latum betrifft, so sagt Werth[1]), dass sie sich am häufigsten abwärts in den äusseren Teil des Ligaments ausbreitet, indem sie gleichzeitig, aber nur allmählig, nach innen gegen den Uterus hin fortschreitet. In zwei Fällen von etwa 4 bis 4½ monatlicher Dauer war der Uterus noch durch ein

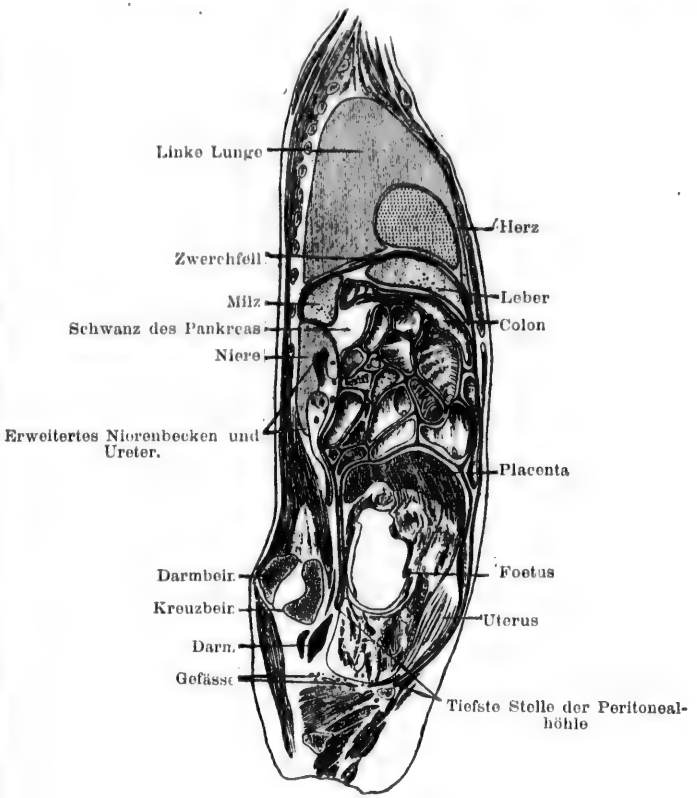

Fig. 5. Ein anderer sagittaler Lateral-Schnitt des nämlichen subperitoneo-abdominalen Falles (Hart).

kleines Stück Ligament vom Fruchtsack getrennt, obwohl der letztere im äusseren Teil des Ligaments den Beckenboden bereits erreicht hatte. Der Teil der Tube median von dem graviden Abschnitt kommt auf den Fruchtsack zu liegen und beteiligt sich an der Bildung desselben. Er kann sich allmählig

[1]) op. cit., p. 27.

öffnen oder als eine Leiste liegen bleiben oder abgeflacht werden, so dass er nicht mehr zu erkennen ist. Manchmal dehnt er sich auch und hypertrophiert mit fortschreitender Entwicklung der Schwangerschaft. Sein Lumen kann offen bleiben oder obliterieren. Nach den ersten Monaten ist das Fimbrien-Ende selten zu erkennen, es wird abgeflacht und dem Fruchtsack einverleibt oder

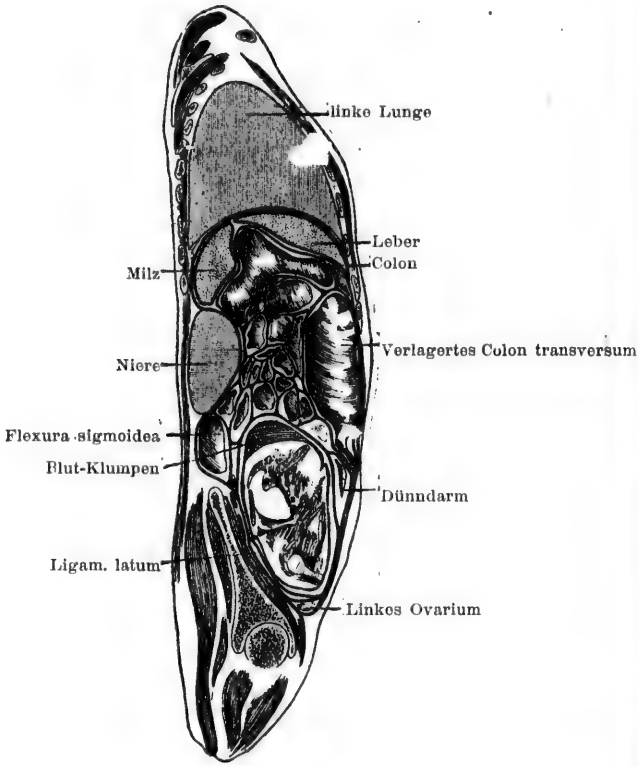

Fig. 6.
Ein anderer sagittaler Lateral-Schnitt vom nämlichen Fall. (Hart)

durch entzündliche Ablagerung verborgen. Der dünnste Teil des Fruchtsackes ist, in den ersten Monaten wenigstens, sein hinterer oberer Abschnitt, die Wand scheint sich an diesem Teile am meisten zu dehnen. Nach Werth[1]) geht, wenn das Ligament durch das Ei entfaltet wird, von dem subserösen Gewebe mehr mit dem vorderen Blatt.

[1]) op. cit. p. 28.

Das Verhalten des Uterus ist ähnlich dem auch sonst bei intra-ligamentären Tumoren gefundenen. Wenn das Ligament mehr und mehr auseinandergezogen wird, wird der Uterus auf die entgegengesetzte Seite gedrängt. Von der Mitte der Schwangerschaft an bildet er gewöhnlich einen Teil der Fruchtsackwand. Gewöhnlich findet er sich auch anteponiert und eleviert; der Fundus kann Nabelhöhe erreichen und mit Adhaesionen bedeckt werden.

Die bedeutende Grösse, die der Uterus bei dieser Form der Schwangerschaft erreichen kann, ist teilweise bedingt durch sympathisches Wachstum, aber auch durch die infolge seiner Anheftung an den Fruchtsack stattfindende Streckung; der letztere Umstand erklärt speziell die Verlängerung, die man oft findet.

Das Ovarium wird in verschiedenen Lagen gefunden. In manchen Fällen sitzt es mit dem Hilus an dem Sack fest, wie in normalem Zustande. Gewöhnlich geht es in der Sackwand auf und kann stark vergrössert und manchmal bedeutend abgeflacht sein. Diese Vergrösserung wird in manchen Fällen durch Entzündung bedingt sein, in anderen aber durch seine bessere Ernährung infolge der stärkeren Vaskularisation der Teile oder durch Reizung infolge der Dehnung durch den wachsenden Sack. Die Abflachung des Ovariums und sein Aufgehen in der Sackwand kann so ausgeprägt sein, dass jede deutliche Spur von ihm verloren geht.

Bei solchem Sachverhalt ist leicht einzusehen, wie eine derartige Schwangerschaft irrtümlich als „ovarielle“ beschrieben werden kann. Gelegentlich kann man das Ovarium auch auf der Spitze oder der vorderen Wand des Fruchtsacks finden, infolge der starken Dehnung der Hinterwand des Ligaments unterhalb desselben. Der enge Zusammenhang, der bei intraligamentärer Gravidität zwischen Ovarium und Fruchtsack besteht, hat zweifellos zu der Annahme geführt, dass viele Fälle im Anfang Ovarial-Graviditäten gewesen seien.

Der Ovarial-Befund selbst ist sehr ähnlich dem bei vielen Ligamentun latum-Cysten nachgewiesenen.

b) Ruptur der subperitoneo-pelvicalen Form in die Peritoneal-Höhle.

Fast unmittelbar nach Ruptur einer Tubargravidität in's Ligament kann der Sack auch in die Peritoneal-Höhle durchbrechen. Infolge der hierbei stattfindenden ausgedehnten Gefässzerreissungen ist dies Vorkommnis fast sicher tötlich, wenn die Patientin nicht bald zur Operation kommt.

Wenn so die Ruptur nicht schon frühzeitig stattfindet, kann sie in irgend einer Periode der weiteren Schwangerschafts-Entwicklung vor sich gehen, selbst kurz vor oder am normalen Ende. Dies kommt wahrscheinlich am häufigsten vor, wenn die Placenta zu oberst ist, und zwar aus folgenden Gründen: Erstens ist die Blutung, die infolge der Aufwärts-Verlagerung der Placenta einzutreten pflegt, geeignet, die Sackwand zu sprengen. Zweitens ist die Wand, an welcher die Placenta haftet, manchmal stark verdünnt und kann infolge ihres Gefäss-Reichtums durch plötzliche Schwankung des intra-abdominalen Druckes oder durch eine placentare Hämorrhagie nur geringen Umfangs leicht bersten. Es ist auch möglich, dass in diesen Fällen der nicht placentare Teil der Wand mehr das Bestreben hat, nachzugeben, als da, wo die Placenta zu unterst im Becken ist. Bei der letzteren Form wird der grössere Teil des Fruchtsackes bei fortschreitendem Wachstum gleichmässig gedehnt; bei der ersteren aber variiert der Widerstand der Wand mehr. Und möglicherweise neigt dieser Teil, der nicht im Becken liegt und nicht durch umgebende Beckenwand und Beckenboden gestützt, noch an die Placenta geheftet ist, die ihn festigen und halten hilft, leichter zur Ruptur. Nach sorgfältiger Untersuchung einer Reihe von Fällen konnten wir eine spezielle Häufigkeit der Ruptur am placentaren Teil der Wand nicht konstatieren.

Nach Werth[1]) ist der weitaus häufigste Sitz der Ruptur der hintere obere Teil der Sackwand.

Ueber Ausdehnung und Folgen der Rupturen wird später gesprochen werden bei Betrachtung der Ruptur rein tubarer Graviditäten in die Peritoneal-Höhle. In Bezug auf das Verhalten von Ei und Peritoneum mögen die tubare und subperitoneo-pelvicale Form zusammen betrachtet werden.

c) Verschiedenartige Ausgänge.

α) In Bildung eines Hämatoms: Die Ruptur der Tube in's Ligamentum latum kann von solcher Zerstörung placentaren Gewebes und solchem Blutaustritt zwischen die Blätter des Ligaments begleitet sein, dass die Schwangerschaft sich nicht weiter entwickelt. Das tritt am häufigsten ein, wenn die Placenta im unteren Teil der Tube liegt. Wenn sie oben liegt, kann sie ganz verschont bleiben, obwohl selbst in einem solchen Fall bedeutende Blutung die Ruptur begleiten kann; liegt sie

[1]) Op. cit. p. 28.

aber seitlich, so wird oft nur der Rand der Placenta durchgerissen. Die Placenta kann also in gewissen Fällen nur teilweise zerstört, in anderen aber durch das Blut völlig abgerissen werden. In diesen Fällen kann Ruptur der Amnion-Höhle eintreten, oder aber dieselbe — und damit auch der Foetus — wird durch den Druck des umgebenden Blutes nur stark komprimiert. Ist ein grosser Teil der Placenta zerstört, so muss der Foetus fast immer zu Grunde gehen, sei die Blutung dabei gross oder klein. Zeigt die Zerstörung nur geringen Umfang, so wird er sehr wahrscheinlich zu Grunde gehen, wenn die Blutmasse nur irgend von Bedeutung ist. Ist die Placenta nur leicht beschädigt, so kann ebenfalls der Tod der Frucht veranlasst werden durch Verletzung der Nabelschnur oder jener selbst. Wir sehen so, wie das Ei in eine Blutmasse eingebettet werden kann, die bekanntlich den Namen „Hämatoma“ oder „extraperitoneale Hämatocele“ führt. Die Grösse derselben wechselt stark in den einzelnen Fällen, von der einer kleinen Orange bis zu der des Kopfes eines neugeborenen Kindes, oder noch mehr. Gewöhnlich ist die Masse auf eine Seite lokalisiert und erhebt sich selten über den Beckenrand. War die Blutung eine starke, so strebt sie nach verschiedenen Richtungen sich auszubreiten. So kann sie sich manchmal in das den Douglas umgebende Bindegewebe einbohren, wobei sie dann das Rectum einhüllt und so Veranlassung giebt zu einer Schwellung, die als peri-rectales oder retro-uterines Hämatom bekannt ist (s. Fig. 15). Manchmal bohrt sich das Blut neben Blase und Scheide tief in's Ligamentum latum; in manchen Fällen kann es an der Seite des Beckens herauskommen und folgt dann dem Ileo-psoas, oder es kann sich selbst im Ligamentum rotundum ausbreiten. Die Verlagerung des Uterus wechselt nach der Grösse und Lage des Hämatoms. In einem gut ausgeprägten Falle ist er stets auf die entgegengesetzte Seite gedrängt; die obere Fläche der Blutmasse ist hierbei unregelmässig konvex, die untere unregelmässig konkav. Das zuerst flüssige Blut gerinnt sehr bald und wird eine solide, wenn auch elastische Masse, die sich allmählig verkleinert, indem sie zugleich mit den abgesprengten Foetalteilen resorbiert wird.

Es kann alles vollständig verschwinden und nach ein paar Monaten nichts zurückbleiben als eine leichte Verdickung im Ligamentum latum. Ueber die Altersgrenze, über die hinaus ein Foetus nicht mehr resorbiert wird, wissen wir nichts. Sicher

ist, dass Schwangerschaften von 3—3½ Monaten nach Ruptur gänzlich verschwinden können.

β) In Vereiterung: In einigen wenigen Fällen tritt sehr bald nach Durchbruch in's Ligament Vereiterung der Blutmasse ein und es bildet sich ein Abscess, der den für parametritische Eiteransammlungen gewöhnlichen Weg einschlägt. Diese frühzeitige Vereiterung kommt vor, jedoch selten.

Häufiger findet sich dieser Ausgang, nachdem die Schwangerschaft bis zur Mitte oder darüber fortgeschritten ist. Das ist in Verbindung zu bringen mit der engeren Beziehung zwischen Fruchtsack und Därmen in den späten Monaten als eine Folge der stattfindenden Abhebung des Peritoneums. Hat sich der Eiter gebildet, dann kann die Patientin sterben, bevor derselbe einen Ausweg findet, im anderen Falle kann sich der Abscess auf verschiedenen Wegen entleeren, wie durch Darm, Blase, Scheide, Bauchwand, Damm, Nates oder die Inguinalgegend.

Ueber den häufigsten Weg, auf dem sich der Abscessinhalt entleert, besteht noch eine gewisse Meinungsverschiedenheit. Wenn man alle Arten ektopischer Gravidität zusammen nimmt, haben wir folgende Statistiken:

1) In 29 Fällen, veröffentlicht von Lusk[1]).
   16 Mal Entleerung durch das Rectum,
   6 „ „ „ die Bauchwand,
   4 „ „ „ „ Scheide,
   3 „ unklar beschrieben.

2) In 85 Fällen, veröffentlicht von van Cauwenberghe[2]).
   48 Mal Entleerung durch den Darmkanal,
   24 „ „ „ die Bauchwand,
   10 „ „ „ „ Blase,
   3 „ „ „ „ Scheide.

3) In einer Reihe von Fällen, veröffentlicht von Mattei[3])
   38 % Entleerung durch die Bauchwand,
   30 „ „ „ den Darmkanal,
   8 „ „ „ die Blase,
   7 „ „ „ „ Scheide.

---

[1]) Brit. med. Journ. London, 1886. Bd. II, p. 1086.
[2]) Op. cit., p. 250.
[3]) Gaz. d. Hôp. Paris. 1860. No. 110.

4) In einer Reihe von Fällen, veröffentlicht von Parry[1])
26,20% Entleerung durch den Darmkanal,
16,12 „ „ „ die Bauchwand,
4,83 „ „ „ „ Scheide,
3,62 „ „ „ „ Blase.

5) In 137 Fällen, veröffentlicht von Puech[2])
69 Mal Entleerung durch den Darmkanal,
28 „ „ „ die Bauchwand,
23 „ „ „ „ Scheide,
17 „ „ „ „ Blase.

Ausstossung durch den Darm: Mit Ausnahme von Mattei stimmen alle Autoritäten darin überein, dass die Ausstossung einer vereiterten ektopischen Gravidität in den meisten Fällen durch den Dickdarm stattfindet, hauptsächlich durch das Rectum oder das S-Romanum. Fruchtsack und Darm können an einer oder mehreren Stellen kommunizieren.

Der Foetus ist schon gänzlich durch den Darm in kurzer Zeit ausgestossen worden, in den meisten Fällen ist der Prozess ein sehr langwieriger und kann Monate und Jahre dauern. Von einem Fall wird berichtet, dass die Entleerung zwanzig Jahre gedauert habe. Von einer Patientin ist bekannt, dass sie intrauterin gravid geworden ist, während die Reste einer alten ektopischen Gravidität noch ausgestossen wurden. Dezeiméris u. a. haben die Entleerung durch den Darm als die für die Mutter günstigste betrachtet, die Statistik zeigt aber, dass sie die ungünstigste ist. So kamen bei 48 Fällen dieser Art, die van Cauwenberghe sammelte, 30 Todesfälle vor. Von 30 Fällen, die Mattei erwähnt, waren 19 tötlich. Petit[3]), Moreau[4]) und Chailly-Honoré[5]) stellten fest, dass in seltenen Fällen der Fruchtsack sich in den Magen öffnen kann und die Bestandteile desselben dann erbrochen wurden. Darby[6]) hat einen interessanten Fall beschrieben, bei dem der Inhalt durch die Bauchwand entleert wurde und gleichzeitig eine Kommunikation zwischen Fruchtsack und Magen bestand.

Ausstossung durch die Bauchwand: Die Oeffnung bildet sich in der grossen Mehrzahl der Fälle in der Höhe des

[1]) Op. cit., p. 164.
[2]) Courty: „Traité prat. des malad. de l'utérus". Paris. 1866. p. 996.
[3]) „Traité des Maladies des Femmes". Paris. Bd. I. p. 90.
[4]) „Traité des Accouchements". Paris. 1841. Tome II. p. 366.
[5]) „Traité prat. de l'art des Accouchements". Paris. 1867. p. 135.
[6]) Trans. South. Car. Med. Ass. 1872. p. 97.

Nabels oder etwas darunter und nahe der Mittellinie. Dieser Weg ist sehr günstig für die Mutter. Von 53 Fällen, die C. van Cauwenberghe sammelte, starben nur 8, und bei 21, die Mattei beschrieb, trat nur 1 Mal der Tod ein.

Ausstossung durch die Scheide: Dies Vorkommnis ist so selten, dass nur wenig darüber gesagt werden kann. Die mütterliche Sterblichkeit ist hoch. Von 12 Fällen Parry's waren 5 tötlich und von 7, die Mattei erwähnt, trat 2 mal Tod ein.

Ausstossung durch die Blase: Auch das ist eine sehr seltene Form. Die mütterliche Mortalität ist gleicherweise hoch. Von 10 Fällen, die van Cauwenberghe sammelte, starben 3; von 9 Parry'schen 5. Puech erwähnt jedoch 17 Fälle, von denen nur 3 starben. Auch eine Oeffnung in den Ureter kann vorkommen. Die Blase kann sich sekundär in die Scheide öffnen.

Ausstossung durch den Uterus: Gervis[1]) berichtet einen Fall, bei dem der Eiter in den Uterus durchbrach und sich durch die Cervix entleerte.

Ausstossung durch das Perineum etc.: Diese Form ist extrem selten. Yardley[2]) berichtet einen Fall.

Soweit bekannt, ist das Kind stets tot, bevor sich eine Kommunikation zwischen dem Fruchtsack und dem Teil, in den er sich öffnet, herstellt.

Der Durchbruch kann vor dem normalen Schwangerschafts-Ende stattfinden oder nachher. Wenn nachher, so stellt sich die Oeffnung in den meisten Fällen innerhalb der ersten 6 Monate her. Manchmal aber auch erst nach Verlauf von 1 oder 2 Jahren; in wenigen Fällen waren auch drei, vier, fünf oder sechs vergangen, und in ganz wenigen viele Jahre, bis zu 32. Eine vollständige Statistik hierüber gibt Parry[3]).

In seltenen Fällen kann sich der Fruchtsack nach mehr als einer Richtung öffnen. So kann er mit Rectum und Scheide kommunizieren, mit Rectum und Blase, mit Uterus und Darm, mit Bauchwand und Darm, und selbst mit Darm, Bauchwand und Blase.

Mehrere Autoren haben Statistiken zusammengestellt über die relative Häufigkeit der verschiedenen Wege der Eiter-Entleerung bei den verschiedenen Formen ektopischer Schwanger-

[1]) Med. Chir. Trans., London, Bd. 70, p. 35.
[2]) Am. Journ. Med. Sc., Philadelphia, 1846, p. 348.
[3]) Op. cit., p. 168.

schaft nach den alten Klassifikationen. Dieselben sind natürlich gänzlich unverlässlich, wenn man bedenkt, dass die Klassifikationen selbst irrtümlich waren.

Für die subperitoneo-pelvicale Form stellte Dezeiméris die grosse Häufigkeit des Durchbruchs in das Rectum fest. Mattei[1]) nahm (1860) an, dass die Abhebung des Peritoneums und die innige Verbindung zwischen Fruchtsack und Darm in diesen Fällen den Eintritt giftiger Materie vom Darm aus erleichtere. Neuerdings hat Berry Hart[2]) die ausserordentliche Wichtigkeit dieser Form in Bezug auf Eiterung betont. Er glaubt, dass zwei Faktoren für den Ausgang einer ektopischen Gravidität in Eiterung wesentlich sind, und zwar 1) extraperitoneale Entwicklung nach Ruptur der Tube in's Ligamentum latum und 2) die Lage der Placenta zu oberst und die hieraus folgende Verlagerung derselben bei fortschreitender Gravidität. Das extraperitoneal liegende Ei kommt in innige Verbindung mit dem Darm, speziell dem Rectum, und zwar bei linksseitigen Fällen schon von früher Zeit an. Die Verlagerung der Placenta führt zu einer allmähligen, manchmal sogar rapiden Zerstörung derselben durch Blut-Austritt, so dass der Foetus in seiner Ernährung geschädigt wird; so kann der Tod desselben herbeigeführt werden und durch das Eindringen schädlicher Substanzen vom Darm her Eiterung einsetzen.

Und Hart hat, unserer Ueberzeugung nach, durchaus Recht, die Wichtigkeit dieser Faktoren in der Aetiologie der Abszessbildung so stark zu betonen. Das Vorkommen von Eiterung bei irgend einer anderen Form als der extraperitonealen wird sich höchst wahrscheinlich als extrem selten herausstellen. Bei der rein tubaren Form geht die Placenta keine solchen Veränderungen ein, noch sind die peritonealen Verhältnisse so gestört. Der Foetus ist dadurch kräftiger und der Schutz vor dem Darm grösser.

Hart ist der Meinung, dass diejenige extraperitoneale Form, bei welcher die Placenta über dem Foetus liegt, die einzige ist, bei der immer Eiterung eintritt; es ist aber nicht einzusehen, warum in gewissen Fällen, wenn sie auch unten liegt, nicht auch Eiterung eintreten sollte: Das sind die, bei welchen bei der Ruptur die Placenta in grossem Umfang zerstört wurde. In

[1]) „Des divers modes de terminaison des gross. extra-utérines anciennes" etc. Paris. 1860.

[2]) „Selected Papers", Edinb., 1893. p. 161.

solchen Fällen kann die Schädigung so gross sein, dass der Foetus zu Grunde geht und Eiterung einsetzt.

In Fällen, in denen die Placenta bei der Ruptur nicht stark betroffen wurde und in denen sie zu unterst liegt, ist das weitere Fortschreiten der Schwangerschaft, so viel wir wissen, von irgendwie ausgedehnten destruktiven Veränderungen in der Placenta nicht begleitet, der Foetus wird also nicht so bald absterben, wie in Fällen, in denen die Placenta oben liegt und verlagert ist.

Hart glaubt, dass der Tod der Frucht das primäre ist. Das kann so sein, ist aber nicht in jedem Fall zur Vereiterung notwendig. Der Prozess kann in dem Blutklumpen beginnen. Wir wissen ja, dass Vereiterung in einem Hämatom eintreten kann, das nicht mit Schwangerschaft vergesellschaftet ist, oder auch in einer Fruchtsackwand, ganz besonders, wenn die letztere noch dazu entzündet ist. Der Tod der Frucht kann also auch manchmal erst sekundär eintreten, wenn es auch wohl möglich ist, dass die septischen Keime manchmal zu allererst aus den mütterlichen Geweben in die Placenta gelangen, so den Foetus erreichen und seinen Tod herbeiführen.

γ) In Mumifikation (vide p. 81).

δ) In lipoide Umwandlung (vide p. 82).

ε) In Lithopaedionbildung (vide p. 83).

3. Fälle von Ruptur in die Peritoneal-Höhle.

a) Tubo-peritoneale Schwangerschaft, bei welcher ein Entschlüpfen des Foetus in seinen Eihäuten in die Peritoneal-Höhle stattfindet, während die Placenta in der Tube zurückbleibt und sich weiter entwickelt.

Der erste unzweifelhafte Fall einer solchen Form ektopischer Gravidität ist eine eigene Beobachtung, die in einer Monographie[1]) im Jahre 1892 veröffentlicht wurde. Mehrere ältere Schriftsteller und auch neue, wie Küstner[2]), Werth[3]) und Berry Hart[4]) hielten diese Form für möglich, andere bestritten ihre Möglichkeit, da sie glaubten, Ruptur der Tube in die Peritonealhöhle bedeute Tod der Mutter, wenn sie nicht operiert würde.

---

[1]) „Tubo-peritoneal Ectopic Gestation." Edinb. 1892.

[2]) Müller's Handb. d. Gebh., Bd. II., S. 531. ff.

[3]) op. cit., p. 57.

[4]) Rep. Lab. Roy. Coll. Phys., Edinb. Bd. I, p. 34.

Dieser Fall [1]), der sich in der Praxis Halliday Croom's ereignete, gelangte zuerst im Februar 1890 zur Beobachtung.

Die Patientin klagte über eine grosse Geschwulst im Abdomen und Schmerz in der linken Regio iliaca. Die Untersuchung liess an ektopische Gravidität oder an Schwangerschaft in einem Horn eines

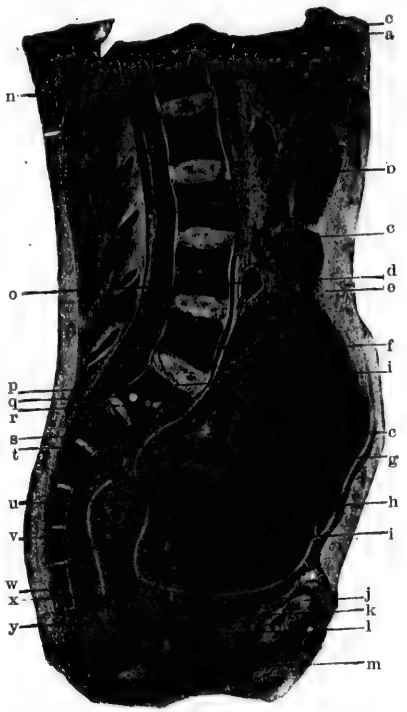

Fig. 7. Vertikaler Medianschnitt durch den Rumpf mit tuboperitonealer Schwangerschaft.

a. Pylorus des Magens.
b. Colon transversum.
c. Sekundärer Fruchtsack, in dem der Foetus lag.
d. Nabelschnur.
e. Peritonealhöhle hinter der vorderen Bauchwand.
f. Omentum majus, verändert, dicht und fibrös in seinen inneren Partieen; tritt in den sekundären Fruchtsack ein.
g. Wand des primären Tubarsackes, der die Placenta enthält.
h. Adhaesion zwischen vord. Bauchwand u. Omentum-majus.
i. Blut und abgerissene Placenta, die den Inhalt des Primärsacks bilden.
j. Symphyse.
k. Blase.
l. Urethra.
m. Vagina.
n. Erster Lendenwirbel.
o. Dünndarm.
p. Falte der Amnioshöhle.
q. Promontorium.
r. Adhaesionen zwischen hinterer Wand des Primär-Sackes und Peritoneum parietale.
s. Blasse, feste Ueberreste alter Blutextravasate in die Placenta.
t. Mit Flüssigkeit gefüllter Raum des Primär-Sackes.
u. R. Tube an ihrer Einmündung in den Uterus.
v. Rectum.
w. Adhaesionen zwischen Primär-Sack und Excavatio vesico-uterina.
x. Douglas.
y. Steissbeinspitze.

[1]) Zuerst mitgeteilt im pathol. Club (Edinburgh) am 28. Mai 1890.

Uterus bicornis denken. Die Laparotomie wurde am 15. Februar ausgeführt. Ein grosser, wohlgebildeter, frischtoter Foetus wurde aus einem Sack entfernt, der sich beinahe bis an die Leber ausdehnte und im unteren Teil des Abdomens eine dicke vordere Wand hatte. Fruchtwasser war in sehr grosser Menge vorhanden. Der Uterus war vergrössert, eleviert und in die rechte Seite gedrängt. Die Placenta war in einem eignen Sack in der linken Beckenseite, und stellte eine dicke, klebrige Masse dar, die sich bis etwa 5 cm. über den Beckenrand ausdehnte. Sie wurde in situ gelassen. Der Sack, der den Foetus enthalten hatte, wurde ausgewaschen und drainiert. Die Patientin starb 38 Stunden post operationem unter uraemischen Symptomen.

S. auch Fig. 7, 8, 9 und 10.

Die Leiche wurde mittelst Gefrierschnittmethode, Präparation und Mikroskop untersucht. Es zeigte sich, dass es eine Schwangerschaft gemischter Form war, teils intra-, teils extra-peritoneal.

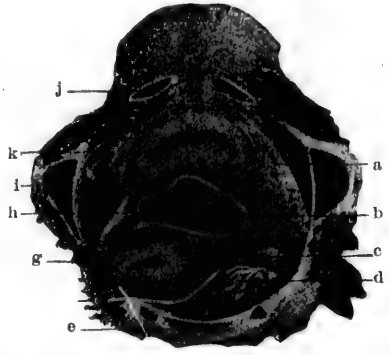

Fig. 8. Transversal-Schnitt durch das Becken, mit tubo-peritonealer Schwangerschaft, in der Höhe des IV. Sacral-Wirbels und des ligamentum subpubicum (arcuatum).

a. Paravesicales Bindegewebe (enthält Flüssigkeit in seinen Räumen).
b. Excavatio vesico-uterina, teilweise durch Adhaesionen verschlossen.
c. Rechtes ligam. latum.
d. Rectum.
e. IV. Sacral-Wirbel.
f. Douglas.
g. Linke Uterus-Kante, ganz in die linke Beckenseite gedrängt.
h. Placenta u. Blut im primären Frucht-Sack, der in der Excav. vesico-uterina liegt.
i. Os ischii.
j Ram. desc. oss. pubis.
k. Blase.

Es waren zwei Schwangerschafts-Säcke da, der eine enthielt den Foetus, der andere die Placenta. Der erstere war der Teil der Peritoneal-Höhle hinter dem Magen, Colon transversum und Omentum majus. Der letztere bestand aus der enorm ausgedehnten linken Tube, lag vor dem Uterus und erstreckte sich in vertikaler Richtung von der Excavatio vesico-uterina bis zum IV. Lumbar-Wirbel. Obwohl vollständig von einander getrennt, hingen sie doch durch Nabelschnur und Amnion zusammen; diese Membran

begrenzte den sekundären (peritonealen) Sack und ging in die Substanz des primären (tubaren) hinein. Das linke Ovarium war in der Hinterwand des Primär-Sackes untergegangen. Die Ligamenta lata zeigten etwa die nämliche Ausdehnung. Das linke war an zahlreichen Stellen dem Primär-Sack adhärent. Der Uterus war wohlgebildet und vergrössert. Rechte Tube und Ovarium fanden sich durch Adhäsionen verbunden.

In diesem Falle begann das Ei seine Entwickelung in der linken Tube, die schon sehr frühzeitig nach vorwärts vor das Ligamentum latum gefallen war, und wuchs hier weiter.

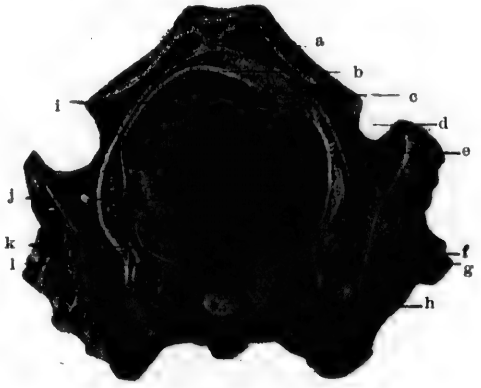

Fig. 9. Ein höherer Transversal-Schnitt von dem nämlichen Fall durch die Verbindung des 1. und 2. Sacral-Wirbels und den oberen Teil der Symphyse gehend.

a. Symphysis pubis.
b. Peritoneal-Höhle.
c. Adhäsionen zwischen Sackwand und Peritoneum parietale.
d. Rechte Pfanne.
e. Placenta und Blutmasse.
f. Aeusseres Ende der rechten Tube.
g. Rechtes Ovarium.
h. Knorpel zwischen 1. und 2. Sacral-Wirbel.
i. Wand des Primär-Sackes.
j. Blasse, feste Masse, von einer alten Blutung in die Placenta herrührend.
k. Linkes Ovarium, an die Wand des Primär-Sackes angeheftet.
l. Rectum.

Dann schlüpfte zu irgend einem Zeitpunkte während der frühen Monate der in seinem Amnion befindliche Foetus auf unbekannte Weise in die Peritoneal-Höhle. Das muss sehr allmählich geschehen sein, da nichts in der Krankheitsgeschichte Patientin oder Arzt darauf hinwies, und zwar kann es auf zweierlei Weise zu Stande gekommen sein: Die Tubenwand kann in ihrer hinteren, oberen Partie stark verdünnt gewesen sein, so dass Amnion und Foetus wie eine Hernien-artige Masse

vordrängen. Veit[1]) und andere haben einen solchen Vorgang berichtet. Oder das Ei kann durch das Fimbrien-Ende der Tube geschlüpft sein, das durch das wachsende Ei nach und nach erweitert wurde. Derartiges ist von Küstner[2]), Orthmann[3]) und Anderen beobachtet. Ob auch Chorion-Gewebe zugleich mit dem Amnion durchschlüpfte, oder nicht, ist unmöglich zu sagen. Die unter dem Amnion liegende Gewebslage in der Wand des sekundären Fruchtsackes war wohlgebildetes, an einigen Stellen sehr dichtes, fibröses Gewebe. An anderen Stellen war das Gewebe locker und gestattete Faltung des Amnion, ganz ähnlich dem, das man bei uteriner Schwangerschaft findet. Wie viel auch von den Eihäuten mit durchkam, alles war unzerrissen und

Fig. 10. Ein weiterer Transversal-Schnitt durch das Abdomen vom nämlichen Fall, angelegt in der Höhe der Verbindung des 3. und 4. Lumbar-Wirbels.

a. Falten des veränderten Omentum majus.
b. Peritoneal-Höhle.
c. Darm.
d. Omentum majus.
e. Verbindung des 3. u. 4. Lenden-Wirbels.
f. Amnion-Höhle.

heftete sich am Peritoneum an, dessen Epithellager zerstört und dessen subepitheliale Schicht dicht und fibrös wurde und so einen sekundären Sack für den Foetus bildete. Fruchtwasser wurde weiter abgesondert, und zwar in solcher Menge, dass in den späteren Monaten Hydramnios daraus wurde. Die Därme waren ebenfalls leicht mit einander verklebt, besonders in den beiden Lumbargegenden, während das grosse Netz, das die vordere

[1]) Schroeder's „Lehrbuch d. Geburtshilfe". 10. Aufl. 1888. p. 423.
[2]) Müller's Handb. Bd. II. S. 525.
[3]) Zeitschr. f. Geb. u. Gyn. 1890. Bd. 20.

Wand des sekundären Sackes bildete, besonders in seinen inneren Lagen zu einem dicken, fibrösen Gebilde umgewandelt wurde. Zwischen der Wand des Primärsackes und der linken Seite des Beckens entwickelten sich starke Adhaesionen. Der Teil der Wand, der nicht in Kontakt mit Becken-Wand und -Boden war, wurde von dem durchgeschlüpften Amnion bedeckt und bildete so einen Teil der Wand des sekundären Sackes.

Nach der Operation fand eine Blutung im Primärsack statt, die denselben stark ausdehnte. Der Uterus wurde so stark nach hinten und links gedrängt, dass er in das foramen ischiaticum magnum kam. Uterus und Anhänge, Rectum, Blase, die Ligamente und extraperitonealen Gebilde waren stark komprimiert, die Gefässe fast vollständig geschlossen.

Die Placenta war durch die Blutung in grossem Umfange abgehoben, die letztere selbst wahrscheinlich durch Bersten einiger der dünn-wandigen venösen Sinuse im inneren Teil der Tubenwand entstanden.

Ein ähnlicher Fall ist kürzlich von Lawson Tait beschrieben worden. Ueber die Häufigkeit dieser Fälle etwas zu sagen, ist unmöglich. Ohne Zweifel sind sie in der Vergangenheit als primäre abdominale Schwangerschaft betrachtet worden.

Es ist das einer von den Fällen, die nur durch sorgfältigste Untersuchung zu verstehen sind. Bei der Operation konnte in dem beschriebenen Falle die wahre Natur der Schwangerschaft nicht festgestellt werden.

Einige nehmen an, dass bei der Ruptur des Primär-Sackes nur der Foetus in die Bauchhöhle schlüpfen und, in gewissen Fällen, die Gravidität doch bis zum normalen Ende fortschreiten kann. Zahlreiche Fälle dieser Art sind beschrieben worden.

Charpentier[1]) erwähnt der Fall von Walther, bei welchem nach Ruptur einer angeblichen „Ovarial"-Schwangerschaft der Foetus sich 4 Monate mitten unter den Bauch-Eingeweiden fortentwickelte und „am Ende der Gravidität so frei und ohne Sack gefunden wurde, wie zur Zeit der Ruptur."

Bandl[2]) erzählt einen Fall, in welchem nach Ruptur des primären Frucht-Sackes im vierten Monat der Foetus bis zum Ende weiterwuchs und lebend durch Laparotomie entfernt wurde, während die Mutter in Agone war. Bei der Autopsie, so wird

[1]) „Traité des Accouchements", Paris, Bd. II., p. 1030

[2]) „Cycl. of Obst. and Gyn.", Bd. 12, p. 690, s. auch Billroth-Lücke's Handb. d. Fr.-Kr., 2. Aufl., Bd. II. S. 824.

gesagt, zeigte sich, dass das Kind in der Abdominal-Höhle lag, zugleich mit einer Quantität schmutziger Flüssigkeit, jedoch wurden keine Eihäute gefunden.

In Jessop's[1]) Fall ist angegeben, dass der Foetus allein in die Bauchhöhle schlüpfte, wo er bis zum normalen Ende weiterwuchs und dann lebend extrahiert wurde. Bei der Operation war das Peritoneum gefässreicher, als normal und erschien „auf dem Schnitt dick und sammetartig."

Keine Spur von einer Cyste oder von Membranen konnte gefunden werden. Einige wenige Auflagerungen unorganisierter Lymphe sehr bröckeliger Natur fanden sich auf den Därmen, aber nicht denselben adhaerent. Da die Mutter von der Operation genas, konnten die Verhältnisse der Anhänge, der Placenta und Eihäute, sowie die wahre Natur des Fruchtsackes nicht sicher ermittelt werden.

Champneys[2]) beschreibt ebenfalls einen Fall, bei dem ein sieben-monatlicher Foetus aus dem Abdomen entfernt wurde. Er lag zwischen den Därmen, „nur bedeckt von einer trüben, weissen Membran". Die Mutter starb 32 Tage nach der Operation. Bei der Autopsie war es unmöglich, die Verhältnisse im Becken festzustellen; doch fand man die Placenta über dem Becken lose in einem Sacke liegen.

Aus den Beschreibungen dieser Fälle können wir ihre Natur nicht sicher bestimmen und wir sind nicht berechtigt, dieselben als Beispiele von Durchbruch des Foetus allein und seiner nachherigen Entwicklung in der Peritoneal-Höhle zu betrachten. Diese Fälle und andere, die ähnlich beschrieben sind, können entweder tubo-peritoneale gewesen sein, bei denen die Eihäute zugleich mit dem Foetus durchschlüpften, ihn umgaben und später an das Peritoneum adhaerent wurden, oder auch subperitoneo-abdominale, bei denen eine Ruptur in die Bauchhöhle überhaupt nicht stattgefunden hatte. Wie schon auseinandergesetzt (s. Seite 25), ist die Untersuchung bei der Operation oder die gewöhnliche Sektion ungenügend, um ihre wahre Natur zu bestimmen. Sorgfältiges Studium durch Gefrier-Schnitte und durch das Mikroskop sind nötig, speziell um die Verhältnisse des Peritoneums bestimmen zu können.

Es ist daher bis jetzt unbewiesen, dass ein Foetus ohne seine Eihäute in die Bauchhöhle gelangen und sich dort bis zum

[1]) Trans. Obst. Soc. London, Bd. 18, p. 261.
[2]) Trans. Obst. Soc. London, Bd. 29. p. 456.

normalen Ende weiter entwickeln kann. Es ist sogar äusserst unwahrscheinlich, dass etwas Derartiges stattfinden kann.

Die lang aufrecht erhaltene Annahme, dass ein junges, vollständiges Ei in die Abdominal-Höhle zu schlüpfen und sich auf dem Peritoneum zu entwickeln im Stande ist, ist eine reine Vermutung, die durch keinerlei Beweis gestützt wird. Vielmehr weist all unser Wissen auf die äusserst grosse Unwahrscheinlichkeit dieser Ansicht hin.

Leopold's Versuche über die Resorptions-Kraft des Peritoneums an jungen Früchten, die er in die Bauchhöhle brachte, sollen bald (s. u. S. 58) betrachtet werden. Alle neueren embryologischen Untersuchungen zeigen, dass das Verhältnis des Eies zur Mutter ein so spezialisiertes und enges ist, dass eine vollständige Trennung der beiden, ganz besonders in der für tubare Ruptur gewöhnlichsten Zeit, zu raschem Tode des Eies und Resorption desselben durch das Peritoneum führen wird.

Wir wissen, dass die Zotten schon sehr frühzeitig eine Verbindung zwischen Ei und Decidua herstellen und dass das mütterliche Blut dem Ei sehr bald durch Vermittlung dieser Zotten Nahrung und Sauerstoff liefert. Es ist daher unverständlich, dass ein mit Zotten bedecktes Ei sich an einer peritonealen Fläche sollte festsetzen und die Entwicklung einer intervillären Blut-Circulation abwarten können. Das ist noch unwahrscheinlicher, wenn sich das Chorion frondosum schon mehr zu einer Placenta verdichtet hat.

Diese alte Annahme ist also ganz unhaltbar. Das Resultat eines Zusammentreffens eines zarten embryonalen Gewebes, das plötzlich von seiner natürlichen Ernährungs-Quelle abgeschnitten wurde und sich daher, wie anzunehmen, im geschwächten Zustande befindet, mit dem festen, resistenten Peritoneum, das solch ausgeprägte Resorptionskraft besitzt, kann nur die Zerstörung des ersteren durch das letztere sein.

b) Die Schwangerschaft wird beendet:

Durch (eine das mütterliche Leben gefährdende) Blutung in die Peritonealhöhle infolge Ruptur der Tubenwand.

Ruptur einer Tubenschwangerschaft in die Bauchhöhle ist in der grossen Mehrzahl der Fälle von so starker Blutung begleitet, dass das Leben der Mutter in Gefahr gerät, wenn es nicht durch Laparotomie gerettet wird.

Die Ruptur ist bedingt durch Verdünnung und Bersten der Tubenwand infolge Ausdehnung des Eies, wird aber manchmal auch direkt verschuldet durch Traumen, wie plötzlichen Fall oder zu starkes Heben.

Der Riss in der Tube kann verschieden gross, rund, länglich oder unregelmässig sein. In manchen Fällen kann derjenige Teil der Wand platzen, an dem die Placenta sitzt, in anderen der nicht placentare Teil. Ebenso kann das ganze Ei oder nur ein Teil von ihm in den Peritoneal-Raum schlüpfen. Nach Orthmann's Statistik findet in der Mehrzahl der Fälle komplete Expulsion statt. Das Loch in der Tube kann durch den teilweise ausgetretenen Foetus verstopft werden. Man sieht also, dass sich viele Verschiedenheiten in der Art und Ausdehnung der Ruptur, in der Grösse des Blutverlustes und der Gefahr für die Mutter finden. Es kann kein Zweifel darüber sein, dass in der Mehrzahl aller Fälle von Ruptur ohne Operation der Tod innerhalb 24 Stunden eintreten wird. So fand Parry [1]), dass von 113 Fällen 39 innerhalb 10 Stunden, 81 innerhalb 24 Stunden und 98 innerhalb der ersten 2 Tage tötlich endeten. Die Erklärung hierfür bietet der starke Blutverlust, der in der Regel die Ruptur begleitet.

In anderen Fällen ist der Blutverlust zunächst nur ein kleiner und ihm folgen dann in Intervallen noch mehr Blutungen.

Das zeitweilige Stehen der Blutung kann dnrch Kontraktionen der Tuben- oder Gefässwand bedingt sein, oder auch durch Verstopfung des Risses durch foetale Gebilde. Eine Aufeinanderfolge kleiner Blutverluste kann für die Mutter in kurzer Zeit tötlich werden. In manchen Fällen sammelt sich das Blut zunächst in der Tube, d. h. zwischen Wand und Placenta, an und bricht dann erst in die Peritoneal-Höhle durch. In einer anderen Klasse von Fällen wieder, in denen die Tube von Adhaesionen umgeben ist, kann sich das Blut nur langsam durch dieselben seinen Weg bahnen. Je früher in der Schwangerschaft die Ruptur eintritt, desto geringer wird die unmittelbare Gefahr für die Mutter sein, da die zerrissenen Gefässe noch nicht so stark entwickelt sind und sich durch die Kontraktion der Tubenwand-Muskulatur leichter wieder schliessen. Auch wird ein mit der Blutung durchgebrochenes junges Ei wahrscheinlich leichter in den früheren, als in den späteren Monaten resorbiert werden. Die

[1]) op. cit., p. 152.

Mutter wird daher bei Ruptur in den beiden ersten Monaten eine etwas geringere Gefahr laufen, als in den folgenden.

In der Majorität der Fälle tritt die Ruptur innerhalb der ersten vier Monate der Schwangerschaft ein, kann aber auch später stattfinden. Im ersten Monat ist sie selten, aber immerhin schon aus der zweiten und dritten Woche berichtet worden [1]).

Hennig [2]) gibt folgende Aufstellung:

Ruptur während des	1.	Monats in	5	Fällen.
„ „ „	2.	„ „	22	„
„ „ „	3.	„ „	18	„
„ „ „	4.	„ „	23	„
„ „ „	5.	„ „	8	„
„ „ „	6.	„ „	1	„
„ „ „	7.	„ „	1	„
„ „ „	8.	„ „	6	„
„ „ „	9.	„ „	1	„
„ „ „	10.	„ „	9	„
„ jenseits des	10.	„ „	1	„

In von Schrencks [3]) 141 gesammelten Fällen sind:

Vom	1.	Monate	13 Fälle.
„	2.	„	67 „
„	3.	„	28 „
„	4.	„	12 „

Von Schauta's [4]) 87 Fällen gehören an:

Dem	1.	Monat	15 Fälle.
„	2.	„	29 „
„	3.	„	23 „
„	4.	„	10 „

In Mackenrodt's [5]) 38 Fällen fand die Ruptur statt:

Im	1.	Monat	6 mal.
„	2.	„	23 „
„	3.	„	5 „
„	4.	„	4 „

[1]) Parry, op. cit., p. 152.

[2]) op. cit., p. 143.

[3]) Ueber ektopische Gravidität". Inaug.-Diss. Dorpat, 1893.

[4]) „Beitr. z. Casuistik, Progn. und Ther. d. Extra-uterin-Schwangerschaft". Prag. 1891.

[5]) „Vier Präparate von Extra-uterin-Schwangerschaft". Ztschrft. f. Geb. u. Gyn. 1893, Bd. 27.

Eine grosse Anzahl der Fälle rupturierte, wie man sieht, während des zweiten Monats.

Wenn der Tod der Mutter unmittelbar oder innerhalb weniger Stunden nach der Ruptur eintritt, so kann man das Blut noch unkoaguliert, frei in der Bauchhöhle finden, mit oder ohne einen Teil des Eies. In anderen Fällen bildet sich eine Hämatocele. Das ausgeströmte Blut sammelt sich im Becken und kann sich bis hoch ins Abdomen ausdehnen. Hierbei bildet es zuerst eine weiche Masse und wird später ein solides, elastisches Gebilde. Der Dünndarm liegt gewöhnlich auf der oberen Fläche desselben und beteiligt sich zugleich durch Membranen, die sich bei der oft auf Ruptur folgenden Peritonitis bilden, an der Herstellung einer Bedeckung für dasselbe. Interessant ist das Verhalten des Uterus zur Hämatocele. Er kann retrovertiert oder retroponiert unter der Blutmasse liegen, oder vor dieselbe gegen die vordere Bauchwand gedrängt sein, oder aufrecht stehen, inmitten der ihn vollständig umgebenden Hämatocele.

Es ist in den letzten Jahren ziemlich viel über das Verhältnis einer rupturierten ektopischen Gravidität zu intraperitonealer Hämatocele geschrieben worden: Lawson Tait[1]) ist der Meinung, dass die grosse Mehrzahl der Fälle von Hämatocele jener zugeschrieben werden kann.

Veit [2]) gibt die folgenden statistischen Daten:

In	66	Fällen	von	ihm	selbst	waren	16 durch rupturierte Tubar-Gravidität bedingt.
„	20	„	„	Jousset	„	9	„ „
„	17	„	„	Dubousquet	„	5	„ „
„	36	„	„	Voison	„	9	„ „
„	7	„	„	Engelhardt	„	1	„ „
„	146	„		waren im Ganzen		40	„ „
						oder 28	Prozent.

Es kann kein Zweifel sein, dass, wie auch Veit annimmt, diese Zahl viel zu niedrig ist. Viele Fälle von früher ektopischer Gravidität werden zweifellos infolge der grossen Schwierigkeiten, die manche darbieten, andere infolge ungenügender Sorgfalt bei der Untersuchung gar nicht als solche erkannt. Es sind

[1]) op. cit., p. 472.

[2]) „Die Eileiter-Schwangerschaft", Stuttgart. 1884, p. 14.

sehr viele Fälle von Hämatocele berichtet, ohne dass die Frage einer ektopischen Schwangerschaft überhaup' nur in Betracht gezogen ist.

Folge-Zustände der Hämatocele: Diese brauchen hier nicht vollständig abgehandelt zu werden, da sie kaum in den Rahmen dieser Arbeit gehören. Wenn sich die Hämatocele einmal gebildet hat, kann weiterhin folgendes eintreten:

1) Die Patientin kann infolge des Shocks und der Erschöpfung sterben, selbst noch nach einigen Tagen.

2) Es kann sich so schwere oder protrahierte Peritonitis einstellen, dass die Patientin zu Grunde geht. Das Verhältnis von Hämatocele zu Peritonitis ist viel behandelt worden. Bernutz und Goupil[1]) waren der Meinung, dass die peritonealen Veränderungen infolge des Blutaustritts in die Bauchhöhle nicht so bedeutend seien, als man vermutete.

Rogers[2]) sagt, dass Peritonitis überhaupt nie eintritt. Parry's[3]) Ansicht ist, „dass sie so selten ist, dass die Möglichkeit ihres Hinzukommens kaum in Betracht gezogen zu werden braucht." Einige andere Autoren hielten dafür, dass sie ein sehr gewöhnliches Vorkommnis ist.

Es kann kein Zweifel darüber bestehen, dass die Mehrzahl der Fälle von Hämatocele ohne irgend welche Zeichen von Peritonitis verlaufen, und es kann zu gleicher Zeit zugegeben werden, dass akute Peritonitis nur sehr selten bei Hämatocele dazu kommt. Was das Vorkommen chronischer Peritonitis betrifft, so müssen darüber noch sorgfältige Untersuchungen angestellt werden, wobei man sich zur Information nur auf post-mortale Befunde verlassen dürfte, da wir wissen, dass sich in der Bauchhöhle oft langsam ausgedehnte Adhaesionen bilden, z. B. bei Ovarial-Tumoren, ohne von hinreichenden klinischen Symptomen begleitet zu sein, die das Fortschreiten des pathologischen Prozesses darthun würden. So viel wir augenblicklich aus post-mortalen Befunden wissen, wird die obere Fläche einer Hämatocele überdacht von Därmen und Netz, die durch allmählig gebildete peritonitische Adhaesionen miteinander verkleben.

3) Das Blut kann gänzlich resorbiert werden, so dass die Patientin genest. Der Ausgang jedes Falles hängt von dem

[1]) „Diseases of Women". New Syd. Soc. Trans., Bd. I., p. 269.
[2]) „Extra-uterine Foetation and Gestation". Philadelph., 1867, p. 39.
[3]) op. cit., p. 133.

Schicksal des Eies ab. Ist die Schwangerschaft jungen Datums, so wird das Ei wahrscheinlich leicht resorbiert, wenn es zugleich mit dem Blut in die Bauchhöhle gelangt. Nach den ersten Monaten, wenn die Placenta ein wohl-ausgeprägtes Gebilde ist, ist es wahrscheinlich immer verhängnisvoll für die Mutter, wenn jene ganz oder teilweise mit dem Foetus durchschlüpft. Kommt der Foetus allein durch, so können wir nicht mit Sicherheit sagen, was sein Schicksal in jedem Falle ist. Ist er jung, so kann er allmählig durch das Peritoneum, dessen Resorptionskraft ja eine bedeutende ist, zum Verschwinden gebracht werden. Aeltere Früchte werden vielleicht teilweise resorbiert oder, mit oder ohne Resorption, durch Peritonitis eingekapselt, und die Patientin kann hierdurch zu Grunde gehen; oder der Foetus kann schrumpfen, sich lipoid umwandeln, zu einem Lithopaedion werden, oder erweichen und einen Abscess bilden.

Interessant in diesem Zusammenhang sind auch Leopold's[1]) bereits oben erwähnte Versuche, der Hunde-Embryonen in die Peritonealhöhle andrer Tiere brachte. Es trat sehr rasch Zerstörung und Resorption der Embryonen ein. Bei einem Hunde, dem ein $2^1/_2$ cm langer Foetus eingebracht wurde, sowie ein anderer, der schon über die Mitte der Schwangerschaft hinaus war, wurde nach zwei Tagen keine Spur mehr gefunden. In einem anderen Falle, bei dem zwei $2^1/_2$ cm lange Früchte implantiert wurden, wurden drei Tage später bei Eröffnung des Abdomens zwei gelblich-weisse, runde Massen gefunden, die das Aussehen von embryonalem Gewebe hatten und an Darm und vorderer Bauchwand durch pertonitische Stränge fixiert waren. Diese waren bei Berührung sehr weich und bröckelten leicht ab. Kleine knorpelige Stückchen wurden noch in ihnen gefunden.

In einem anderen Fall, in dem zwei Früchte implantiert wurden, wurde das Abdomen am 15. Tage geöffnet. Ausser zwei kleinen, halb-linsengrossen Körperchen, die durch Adhaesionen an die Därme befestigt waren, wurde nichts gefunden.

Aehnliche Resultate wurden mit älteren Früchten erzielt.

Wenn auf die Implantation septische Peritonitis folgte, fand man, dass die Zerstörung des Foetus rascher vor sich ging, als wenn keine septische Komplikation eintrat.

---

[1]) „Experimentelle Untersuchungen über d. Schicksal implantierter Foeten", Arch. f. Gyn., Berlin, Bd. 18, Heft 1.

In den septischen Fällen fand nämlich, die resistentesten Gewebe, wie Knochen, ausgenommen, vollständige Zerstörung und Resorption statt.

Es ist interessant, zum Schlusse noch die Ergebnisse von William Hunter's[1]) neuen Experimenten über das Schicksal von Blut-Ergüssen in die Peritoneal-Höhle von Tieren anzuführen:

„Die Ergebnisse der vorhergehenden Versuche können als endgiltiger Beweis dafür angesehen werden, dass, in der Peritoneal-Höhle wenigstens, das Schicksal eines Blut-Extravasates sich nicht so gänzlich an Ort und Stelle abspielt, wie man bisher allgemein annahm. Im Gegenteil kann ein recht bedeutender, manchmal sogar grosser Prozentsatz der roten Blutkörperchen einem Tode an Ort und Stelle ganz entgehen, indem sie hauptsächlich durch die Lymphbahnen des Zwerchfells aufgesogen und in den Blutkreislauf übergeführt werden, wo sie, wenigstens für eine gewisse Zeit, ihre Funktionen zu versehen fortfahren, wie zuvor."

„Die Schnelligkeit, mit der diese Aufsaugung stattfindet, ist stets relativ und absolut am grössten während der ersten Stunden nach dem Erguss, besonders wenn er nur aus Blut besteht, doch dehnt sich die Aufsaugung über eine Periode von 24 Stunden oder selbst länger aus, je nach der Grösse des Ergusses."

„Der Höhepunkt wird am 3. oder 4. Tage nach der Injektion erreicht, wobei der Zeitpunkt teilweise von der Menge, teilweise von dem Flüssigkeits-Grade des transfundierten Blutes abhängt."

„Die wirkliche Resorption von Blutkörperchen, die während der ersten Stunden nach der Transfusion stattfindet, kann jedoch nie genau bestimmt werden, selbst nicht durch Zählung der Blutkörperchen im circulierenden Blut, noch viel weniger durch Schätzung des Hämoglobins. Denn infolge der Serum-Ausscheidung in's Abdomen, die nahezu stets als unmittelbares Resultat der Injektion stattfindet, ist die Zahl der Blutkörperchen im circulierenden Blut, wie sie durch Auszählung bestimmt wird, augenscheinlich immer stark vermehrt. Und erst, wenn das abgeschiedene Serum, zusammen mit dem injicierten, wieder resorbiert und das injicierte Serum aus dem circulierenden Blut entfernt ist, wird die wirkliche Höhe der Resorption der Blutkörperchen, die stattgefunden hat, offenbar."

[1]) „Intraperitoneal Blood Transfusion" etc. Journ. Anat. and Physiol. London. 1887.

„Nach der Injektion stellt sich immer für wenige Stunden eine leichte entzündliche Reaktion ein, die sich in einer, Leukocythen enthaltenden, nach der Höhe der Reizung mehr oder weniger deutlichen Serum-Ausscheidung kundgiebt. Diese Ausscheidung ist jedoch von kurzer Dauer; sie hört im allgemeinen im Laufe der ersten Stunden auf, nach denen das ausgeschiedene Serum zugleich mit dem des injicierten Blutes wieder resorbiert wird und in den Kreislauf zurückgelangt. Der Reiz, der durch die Anwesenheit der Blutklumpen ausgelöst wird, ist wahrscheinlich folgenreicher, da er sicher länger währt. Die daraus resultierende Entzündung ist jedoch gewöhnlich lokalisiert. Niemals, wenigstens in diesen Versuchen, war sie derart, dass sie das Leben hätte in Gefahr bringen können."

„Derartige Ergüsse kommen am allerhäufigsten in der Nachbarschaft der weiblichen Geschlechtsorgane und in Zusammenhang mit pathologischen Verhältnissen dieser Organe vor. Nur einige wenige Erwägungen sollen hierüber angestellt werden."

„Wenn der Erguss ein extra-peritonealer ist, d. h. zwischen die beiden Blätter des Ligamentum latum hinein stattgefunden hat, so ist es klar, dass die meisten Bedingungen gegeben sind, speziell in Bezug auf die mehr oder weniger definierten Grenzen des Extravasates, um eine rasche Blut-Koagulation, und zwar „en masse", zu sichern. Da jede, danach etwa eintretende Resorption von Blutkörperchen nur durch die gewöhnlichen Lymphkanäle des Beckens geschehen kann, durch diese aber die Resorption der Blutkörperchen als solche nur in geringem Maasse stattfindet, so wird bei weitem der grössere Teil derselben dem Tode an Ort und Stelle verfallen sein."

„Wenn aber andererseits der Erguss von Blut nicht nur extra-peritoneal, sondern auch zum Teil in die Peritoneal-Höhle selbst stattfindet, wie es wahrscheinlich nicht gerade selten der Fall ist, so kann das endliche Schicksal des Blutes ein anderes sein. Seine Koagulation kann sich dann mehr oder weniger verzögern und seine Resorption durch die spezielle, resorptionsbefördernde Thätigkeit des Zwerchfells wesentlich erleichtert werden."

„In solchen Fällen wird sich natürlich das Blut, im ersten Augenblick wenigstens, in der Umgebung der Beckenorgane verteilen, obwohl die Darm-Peristaltik streben wird, dasselbe mehr oder weniger mitten unter die Därme zu bringen. Wie klar auch die Rolle sein mag, die das Diaphragma bei der Resorption spielt, wenn es sich um Tiere handelt, bei denen die injicierte

Blutmenge, verglichen mit der Grösse des Abdomens, sehr bedeutend ist: Beim Menschen, wo die Blutmenge im Vergleich zur Grösse des Abdomens sehr klein sein kann und das Blut selbst sich gewöhnlich in dem Teile des Abdomens befindet, der am weitesten vom Zwerchfell entfernt ist, verhält es sich anders."

„Es war deshalb interessant, die Rolle des Zwerchfells auch bei der Resorption kleiner Flüssigkeitsmengen zu bestimmen."

„In zwei Versuchen an Kaninchen, bei denen innerhalb 24 bis 26 Stunden nach der Injektion der Tod eintrat, wurde eine äusserst heftige Entzündung beobachtet, die sich über die untere Fläche des Zwerchfells und die obere Leberfläche erstreckte, welche Teile mit einer dicken, fibrinösen Schicht mit stellenweise grösseren Knötchen von Fibrin und Leukocythen, bedeckt waren. Es schien, als ob das eingeführte septische Gift am virulentesten an der Stelle seiner Resorption gewirkt hätte."

„Es ist schon gezeigt worden, dass gerade in dieser Gegend stets am reichlichsten flüssiges Blut sich fand, wenn die Untersuchung kurz nach der Injektion angestellt wurde."

4) Es kann Eiterung folgen: Dieselbe kann bei einer Hämatocele bald oder erst spät eintreten, oder kann nach gänzlicher Resorption der Blutmassen von den Resten des Foetus ausgehen. Der Eiter sucht sich seinen Weg nach aussen, indem er in den Darm, die Scheide oder die Blase durchbricht.

4. Die Schwangerschaft kann unterbrochen werden

a) Durch Zustandekommen des sogenannten „tubaren Abortes".

Darunter versteht man die teilweise oder vollständige Trennung des Eies von der Tubenwand, die begleitet ist von Blutung in das Tuben-Lumen und Austritt von Blut zugleich mit dem eines Teiles oder des ganzen Foetus in die Peritoneal-Höhle durch das Fimbrien-Ende der Tube.

Diese Verhältnisse wurden zuerst vollständig beschrieben von Werth,[1]) wenn auch vorher schon Fälle von anderen Beobachtern, wie Westermark[2]) und Veit[3]) berichtet worden waren. Neuer-

[1]) Op. cit., p. 105.
[2]) „Hygiea", Stockholm. 1885. No. 6.
[3]) Zeitschr. f. Geb. u. Gyn., Stuttg. Bd. XII.

dings haben Keller,[1]) Bland Sutton[2]) und Orthmann[3]) ausführlicher darüber geschrieben. Der Abort kommt am häufigsten während der ersten Monate vor, solange das Ostium abdominale noch nicht verschlossen ist, obwohl es wahrscheinlich ist, dass er auch stattfindet, wenn das Ostium nur durch schwache Adhaesionen geschlossen ist.

In 32 Fällen, die Mackenrodt[4]) sammelte,

trat er ein im 1. Monat 8 mal.
„ „ „ „ 2. „ 19 „
„ „ „ „ 3. „ 4 „
„ „ „ „ 4. „ 1 „

In 29 Fällen aus der Martin'schen[5]) Klinik

trat er ein im 1. Monat 13 mal.
„ „ „ „ 2. „ 10 „
„ „ „ „ 3. „ 4 „
„ „ „ „ 4. „ 2 „

Die Ausstossung findet wahrscheinlich statt infolge von Kontraktionen des muskulären Teiles der Tubenwand, indem der Tuben-Inhalt sich in der Richtung des geringsten Widerstandes bewegt. Sie kann am leichtesten eintreten, wenn das Ei primär im äusseren Teil der Tube gelegen ist, doch muss auch daran erinnert werden, dass das Ei eine Strecke weit längs der Tube fortbewegt werden kann.

In den meisten Fällen wird nach Orthmann[6]) das Ei vollständig ausgestossen.

Nach Lawson Tait's Ansicht[7]) ist dieser sogenannte „tubare Abort" äusserst selten, und er widerspricht dem Gebrauch dieses Namens, da seine klinischen und pathologischen Erscheinungen die nämlichen sind, wie bei Ruptur der Tube. Ueberdies glaubt er, dass die Einführung dieses Terminus die Aerzte dazu verleiten könnte, ihn als im Ganzen nicht ernster zu betrachten, wie gewöhnlichen „uterinen Abort."

---

[1]) Zeitschr. f. Geb. u. Gyn., Stuttg. Bd. 19, pp. 21 u. 22.
[2]) Op. cit.
[3]) Zeitschr. f. Geb. u. Gyn., Stuttg. Bd. 20, S. 143 ff. u. Bd. 29, S. 61.
[4]) Zeitschr. f. Geb. u. Gyn., Stuttg. 1893, Bd. 27, S. 199.
[5]) Orthmann: „Beitr. z. frühz. Unterbrechung etc." Zeitschr. f. Geb. u. Gyn., Bd. 29, 1894.
[6]) l. c.
[7]) Brit. Gyn. Journ., London, May 1892, p. 99.

Das Resultat für die Mutter ist praktisch das nämliche, wie bei Ruptur der Tubenwand, und Alles, was hierüber gesagt wurde, gilt auch hier. In der Peritonealhöhle bildet sich eine Hämatocele; Tod kann unmittelbar oder später eintreten; Peritonitis, Vereiterung etc. kann folgen; manchmal stellt sich auch Wiedergenesung ein. In manchen Fällen stirbt die Patientin nicht sofort, sondern es kann sich neben der Hämatocele eine Hämato-Salpinx bilden; und nach Werth kann sich das äussere Tuben-Ende nach dem Bluterguss verschliessen, sodass Hämatocele und Hämato-Salpinx von einander unterscheidbar werden.

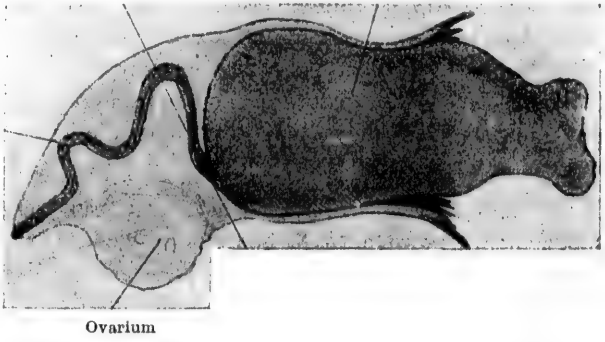

Fig. II. Linke Tubargravidität von 1—2 Monaten, Längsschnitt. Der tubare Abort passiert allmählig das äussere Tuben-Ende. (Orthmann).

Orthmann jedoch stellt fest, dass bei einer ganzen Anzahl von tubaren Aborten (zehn von 29 in der Martin'schen Klinik operierten) das Ei sich in der Bauchhöhle ganz ohne Blut findet, indem das letztere vom Peritoneum rasch resorbiert wird. In solchen Fällen findet sich aber mehr weniger geronnenes Blut in der Tube. Er führt aus, dass dies niemals stattfindet bei Tuben-Ruptur, wo sich stets Blut in der Peritoneal-Höhle findet.

Dieser Unterschied lässt sich wahrscheinlich durch die Thatsache erklären, dass bei einer beträchtlichen Anzahl tubarer Aborte sehr wenig Blut aus der Tube ausströmt, so dass eine rapide Resorption desselben stattfinden kann.

Nach Bland Sutton ist tubarer Abort der wahre Sachverhalt bei den Fällen von Hämatocele, die fälschlicher Weise einem Rückfluss von Menstrual-Blut aus dem Uterus, sowie Blutung aus der Tube zugeschrieben wurden.

Die angebliche Menstruation ist nach ihm in Wirklichkeit die Trennung der uterinen Decidua mit begleitender Blutung in Fällen tubarer Gravidität, während die innere Blutung durch das in die Peritonealhöhle abortierende Ei bedingt ist. Da hiebei nur eine geringe Blutung aus dem Uterus stattfindet, so ist es leicht zu verstehen, wie der Glaube rasch Aufnahme fand, dass das Blut durch die Tuben regurgitiert wäre.

In Fällen, in denen sich die Hämatocele ohne jede äussere Blutung bildete und daher nicht mit Menstruation in Verbindung gebracht werden konnte, war die gewöhnliche Meinung die, dass die Blutung irgendwie von der Tubenschleimhaut stamme. Alle derartigen verdächtigen Fälle müssen mit der grössten Sorgfalt untersucht werden, klinisch, um das Vorhandensein ektopischer Gravidität sicher zu stellen, und bei der Operation oder Autopsie, um die wahre Natur der Blutung zu erkennen; vor allem ist der Blutklumpen auf Stücke des Foetus und die Tube auf Reste des Eies zu untersuchen.

Genauigkeit ist sehr wichtig schon vom praktischen Standpunkt aus, nachdem man es ja heutzutage als das sicherste betrachtet, zu laparotomieren und die Tube zu entfernen, wenn die Blutung mit Tubar-Gravidität verbunden ist.

In vielen dieser Fälle finden sich neben dem freien Blut, das sich in die Tube ergiesst, auch Extravasate von geringerem oder grösserem Umfang in der Substanz der foetalen Eihäute. Es kann kein Zweifel sein, dass die letzteren Blutungen, indem sie das Ei zerstören und die sogenannte „Mole“ bilden zum Abort und zur konsekutiven Zerreissung mütterlicher Gefässe führen, die von einem starken Blutverlust begleitet zu sein pflegt. Unten bei der Betrachtung der Eihäute (s. Seite 118) ist auf die beinahe konstante Neigung zu Hämorrhagieen, speciell der Decidua reflexa noch besonders hingewiesen.

b) Durch Bildung einer Hämato-Salpinx.

Das Ei kann gänzlich zerstört und in der Blutmasse zerstreut werden, oder es kann teilweise oder gänzlich abgerissen und als Mole der Blutmasse einverleibt werden. In diesen Fällen hat die Masse infolge der steten Nachblutungen oft die Neigung zu wachsen.

c) Durch Bildung einer Mole.

In einer Anzahl von Fällen stirbt das Ei infolge von Blutungen in seine Eihäute ab, aber ohne dass ein besonders bedeutender Bluterguss um dasselbe stattfindet. Es wird hier gebildet, was bei Uterin-Schwangerschaft als „verdorbenes Ei", „Fleisch-Mole" oder „apoplektisches Ei" bekannt ist. Die Grösse des Blutergusses wechselt. Er kann auf Decidua und Chorion beschränkt, aber auch so gross sein, dass er die Amnioshöhle komprimiert und beinahe verschliesst, oder er kann in die Amnioshöhle durchbrechen. Der Foetus kann gänzlich oder teilweise zerstört werden. Unmittelbar nach diesen Veränderungen sieht das Ei aus wie ein frischer Blutklumpen und die Schwangerschafts-Elemente, d. h. Amnion, Chorionzotten und Decidua, können übersehen werden, wenn das Präparat nicht genau untersucht wird. Späterhin ist die Masse blasser und fester und geht die gewöhnlichen Veränderungen eines Blutgerinnsels ein, das sich organisiert. Sie schrumpft, kann aber als kleine, harte Masse für lange Zeit zurückbleiben. Die Bedeutung der frischen Mole in ihrem Verhältnis zu Abort in die Bauchhöhle ist bereits betrachtet worden.

d) Durch Bildung einer Pyo-Salpinx,

infolge Zersetzung des Eies und der Blutmasse. Der septische Prozess kann sehr rasch vor sich gehen und der Eiter kann in die Bauchhöhle, in Uterus, Blase, Darm oder Scheide durchbrechen.

e) In Fällen, in denen das Ei vorgeschritten ist

über den ersten Monat, kann Resorption der Frucht stattfinden, die Knochen können aber auch Jahre lang unresorbiert zurückbleiben.

Mumifikation, lipoide Umwandlung oder Lithopaedionbildung tritt auch manchmal ein.

Viertes Kapitel.

Betrachtung der verschiedenen Formen im Einzelnen.

(Fortsetzung.)

Interstitielle Tubar-Schwangerschaft.

Es kann sich ein Ei in dem Teil der Tube entwickeln, welcher in der Uteruswand liegt. Doch ist diese Form der Schwangerschaft äusserst selten. Den meisten Statistiken über ihre Häufigkeit ist nicht viel Vertrauen entgegenzubringen, da eine Anzahl Fälle, auf welchen dieselben mitbasieren, nicht interstitiell, sondern wahrscheinlich entweder Schwangerschaften in einem rudimentären Nebenhorn oder ampulläre gewesen sind, die in's Ligamentum latum rupturiert waren.

Parry[1]) konstatiert, dass von 500 von ihm zusammengestellten Fällen 31 dieser Form angehörten. Hennig[2]) macht die bemerkenswerte Angabe, dass von 150 Fällen 42 interstitielle waren.

Baart de la Faille[3]) konnte im Jahre 1867 nur 16 Fälle zusammenbringen. Sassmann[4]) war 1880 nur im Stande, 4 weitere unzweifelhafte Fälle aus der Litteratur nach 1867 zu sammeln.

Die Entwicklung dieser Schwangerschaftsform ist so charakteristisch, dass, in der grossen Mehrzahl der Fälle wenigstens, bei der Autopsie keine Irrtümer vorkommen sollten. Der

---

[1]) op. cit., p. 51.

[2]) op. cit., p. 201.

[3]) Schmidt's Jahrb., Leipzig, Bd. 138, p. 190.

[4]) „Ein Fall von interstitieller Schwangerschaft". In.-Diss. Erlangen, 1880, p. 3.

Fruchtsack, der in eine Wand des Uterus eingebettet ist, ist nicht von diesem Organe getrennt, sondern ein intimer Bestandteil desselben.

Von der Aussenseite betrachtet, erscheint der ganze Uterus vergrössert, aber in unregelmässiger Weise. Die Schwangerschaft wächst median von dem Ligamentum rotundum auf der Seite, zu welcher sie gehört (wie bei Gravidität in einem Nebenhorn). Die grosse Mehrzahl der ektopischen Schwangerschaften entwickelt sich lateral vom Ligamentum rotundum. Durch die allmählige Vergrösserung des Fruchtsackes wird nun die Uterin-Höhle mehr und mehr nach der entgegengesetzten Seite gedrängt und erscheint bei einem Präparat in der Mitte der Schwangerschaft als ein Kanal, der schräg auf der Aussenwand des Fruchtsackes verläuft.

Gelegentlich jedoch kann sich der Sack auch vorwiegend nach aussen vergrössern, indem er zwischen die Blätter des Ligamentum latum hineinwächst, wie in den Fällen von Martin[1]) und Leopold[2]). In manchen Fällen kann sich die ursprüngliche Tubenmündung erweitern, sodass das Ei vollkommen in die Uterushöhle schlüpfen kann.

Kürzlich gingen uns die Aufzeichnungen eines Kollegen über einen von ihm beobachteten Fall zu, bei welchem der vollständige Ausguss einer Decidua uteri ausgestossen wurde, an welcher sich oben an dem einen Winkel ein junges Ei befand, das augenscheinlich im interstitiellen Teil einer Tube gelegen hatte.

In manchen Fällen kann sich das Ei teilweise in den Uterus erstrecken und sich so zum Teil in der Tube, zum Teil in der Uterinhöhle entwickeln.

In anderen Fällen kann die Tuben-Mündung durch Decidua verschlossen werden, oder an sich offen bleiben und nur durch die foetalen Eihäute verlegt sein. Bezüglich der letzteren Form führt Küstner[3]) folgende diagnostische Irrtümer an, die bei der klinischen Untersuchung vorgekommen sind: Einerseits sind sie für Fälle von normaler Schwangerschaft mit starker Cervix-Hypertrophie angesehen worden, indem man die wirkliche Uterinhöhle irrtümlich für den Cervicalkanal hielt, und andrerseits für unvollständige Aborte, indem man

---

[1]) Zeitschr. f. Geb. u. Gyn., Stuttgart, Bd. 11, p. 416.
[2]) Centr.-Bl. f. Gyn., Leipzig 1886. No. 17,
[3]) op. cit., p. 508.

das Muskel-Diaphragma nächst der Uterus-Höhle für einen aussergewöhnlich deutlich ausgeprägten Kontraktions-Ring hielt.

Während des Wachstums des Eies verdickt sich die Wand des Fruchtsackes nicht, wie dies Bland Sutton[1]) behauptet (bei normaler uteriner Gravidität nimmt die Wand ihrem Umfang nach wohl zu, wächst aber nicht in die Dicke, ist im Gegenteil am Ende der Schwangerschaft durchschnittlich dünner, besonders im unteren Segment), sondern neigt nach den ersten Wochen, speziell in ihrem oberen Teil, zu Verdünnung. In einem Falle von 5-monatlicher Dauer, der eigener Beobachtung entstammt, wurde der dünnste Teil der Wand nur etwa 0,8 Millimeter dick gefunden und enthielt nur eine Spur Muskulatur.

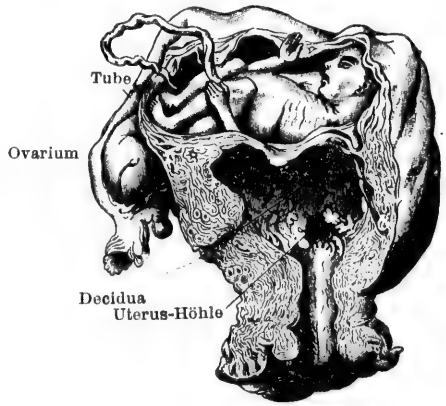

Fig. 12. Interstitielle Gravidität. (Aus der Sammlung von Guy's Hospital) (Bland Sutton.)

Gewisse Fälle von interstitieller Schwangerschaft scheinen thatsächlich Beispiele für eine Entwicklung des Eies in einem Kanal in der Seitenwand des Uterus zu sein, der mit dem intramuralen Teil der Tube in Verbindung steht.

Es ist oben (S. 16) schon angegeben worden, wie ältere Schriftsteller eine interstitielle Gravidität beschrieben haben, die mit der Tube nicht in Zusammenhang stehen sollte. Einige ihrer Ausführungen sind sehr phantastisch; eine der merkwürdigsten ist die, welche schildert, wie sich das Ei nach allen Richtungen durch das Uterus-Gewebe seinen Weg bahnt, bis es einen permanenten Ruheplatz findet.

[1]) op. cit., p. 352.

Baudelocque[1]) war einer der ersten, der erläuterte, dass die Fälle, bei denen die Schwangerschaft interstitiell, aber nicht in der Tube war, thatsächlich Fälle seien, bei denen sich die Gravidität in einer die Uteruswand herablaufenden Verzweigung der Tube entwickelt.

Koeberlé und ebenso Hennig[2]) berichten ebenfalls das gelegentliche Vorkommen dieses Kanals, und der letztere glaubt dass er embryonalen Ursprungs sei und dem Gartner'schen Gange entspreche, den man bei der Kuh finde.

Diese Erklärung ist wahrscheinlich nicht zutreffend, da der Gartner'sche Gang niemals mit der Tube kommuniziert. Der Gang in der Uterus-Wand, der in Zusammenhang mit der Tube steht, gehört ursprünglich zum Müller'schen und nicht zum Wolff'schen Gang und stellt die Reste einer unvollständigen Verschmelzung der beiden Uterus-Hälften in früher Zeit dar. In der Grösse differieren diese übrig gebliebenen Gänge sehr. Sie können eine ganz kleine Höhle darstellen, die unten mit einer grösseren der anderen Seite kommuniziert, wobei die Cervix einfach ist — eine Varietät des Uterus bilocularis unicollis Müller's.[3]) Sie können auch eine enge Röhre darstellen, die den Namen Höhle nicht verdient. Sie können sich in die Haupthöhle an so ziemlich jedem Punkte zwischen Tube und Os externum öffnen.

In solchen Fällen ist die äussere Form des Uterus manchmal normal, manchmal unregelmässig, indem die beiden Seiten nicht gleichmässig entwickelt sind.

Die Möglichkeit einer Schwangerschaft im Lumen dieses Ganges kann nicht geleugnet werden. Sie ist ebenso gut möglich, wie in der Tube selbst.

1. Entwicklung einer interstitiellen Schwangerschaft bis zum Ende ist selten. Dies ist nicht zu verwundern, da wir ja wissen, dass es mit einer Tubar-Gravidität ebenso zu sein pflegt. Klob[4]) hat einen Fall beschrieben, in dem der Foetus sieben Monate nach dem normalen Ende durch Laparotomie entfernt wurde. Auch noch andere Fälle sind beschrieben worden.[5])

[1]) Arch. gén. de méd., Paris, 1825, p. 410.

[2]) op. cit., p. 111.

[3]) „Cycl. of Obst. and Gyn.", Bd. 11, p. 229; s. auch Müller's Handb. d. Gebh., Bd. II., S. 837.

[4]) „Cycl. of Obst. and Gyn.". Bd. 12, p. 49; s. auch Billroth-Lücke's Handb., II. Aufl., Bd. II., S. 803.

[5]) Küstner, op. cit., p. 508.

2. Ruptur des Fruchtsackes in die Peritonealhöhle.

Die Ruptur tritt gewöhnlich im oberen hinteren Teil des Sackes ein, der in der Regel die grösste Verdünnung zeigt; manchmal ist der Riss auch vorne oben.

In Bezug auf die Zeit der Ruptur sind folgende Zusammenstellungen gemacht worden:

In den Fällen von Baart de la Faille[1]) war die Schwangerschaft bis zu 6 Wochen vorgeschritten in 1 Fall.

„	„	„	8	„	„	„	1	„
„	„	„	16	„	„	„	1	„
„	„	„	10	„	„	„	6	„
„	„	„	12	„	„	„	6	„
„	über		16	„	„	„	3	„

Nach Hennig[2]) war

Ruptur eingetreten		im	2.	Monat	4	mal.
„	„	„	3.	„	8	„
„	„	„	4.	„	4	„
„	„	„	5.	„	4	„
„	„	„	6.	„	2	„
„	„	„	8.	„	1	„
„	„	„	9.	„	5	„
„	„	„	10.	„	7	„
„	nach dem		10.	„	2	„

Parry[3]) stellt folgende Tabelle auf:

Ruptur fand statt				in der	6.	Woche	in	1.	Falle.
„	„	„	„	„	8.	„	„	1.	„
„	„	„	„	„	10.	„	„	2.	„
„	„	„	im		3.	Monat	„	10	Fällen.
„	„	„	„		4.	„	„	1	„
„	„	„	„		5.	„	„	2	„
„	„	„	„		$5^1/_2$.	„	„	1	„
„	„	„	„		6.	„	„	1	„
„	„	„	„		8.	„	„	1	„

Nach Lawson Tait[4]) tritt die Ruptur stets vor dem fünften Monat ein. Wenn man diese Statistiken mit denen über tubare Ruptur vergleicht, so erkennt man, dass diese wohl bei beiden

---

[1]) op. cit.
[2]) op. cit., p. 143.
[3]) op. cit.
[4]) op. cit., p. 443.

hauptsächlich vor dem fünften Monat eintritt, dass aber in den ersten Wochen die Zahl der Tuben-Rupturen eine viel grössere ist. Dieser Unterschied ist zu erwarten. Die interstitielle Gravidität ist ja von einer dickeren und festeren Muskelwand umgeben und ist daher für eine längere Zeit der Ruptur weniger ausgesetzt.

Die Ruptur ist infolge der begleitenden Blutung sehr gefährlich. In allen 26 von Hecker[1]) gesammelten Fällen trat der Tod der Mutter aus dieser Ursache ein. Die mütterliche Mortalität ist also viel grösser als bei Tuben-Ruptur. Die Erklärung hiefür ist die, dass die Ruptur gewöhnlich nicht in den ersten Wochen, sondern später stattfindet, wenn die Wandgefässe bereits eine beträchtliche Stärke erreicht haben, so dass es an einer profusen Blutung nicht fehlen kann. Wenn die Placentar-Gegend durchgerissen wird, so wird der Blutverlust rascher verhängnisvoll werden. Es ist auch wahrscheinlich, dass, wenn Ruptur eintritt und der Foetus oder Fruchtwasser in die Peritonealhöhle gelangt, die muskuläre Wand des Fruchtsackes sich kontrahiert, und die Placenta so ganz oder teilweise von ihrer Haftstelle getrennt wird. Die Folge hiervon, besonders wenn die Placenta an der zerrissenen Wand gelegen ist, wird ein grosser Blutverlust sein. Vollständige Ausstossung des Eies aus dem Sack, gefolgt von völliger Kontraktion des letzteren, würde die Blutung vermindern, wenn auch wahrscheinlich nicht ganz stillen, da die muskulären Elemente in der dünnen, zerrissenen Wand zu spärlich sind, um die blutenden Gefässe verschliessen zu können. Es ist sicher, dass der Tod nicht unmittelbar nach der Ruptur eintreten muss. Hennig erwähnt einige wenige Fälle, wo die Mutter noch zwischen 10 und 40 Stunden nachher lebte.

In manchen Fällen gelangt das ganze Ei in die Bauchhöhle; in andern nur der Foetus, während in wieder anderen dies mit der Placenta der Fall sein und der Foetus zurückbleiben kann.

3. Ruptur des Fruchtsackes in die Uterushöhle.

Es ist schon gesagt worden, dass dies in den frühen Monaten ganz oder teilweise stattfinden kann. Wenn teilweise, kann sich das Ei weiter entwickeln; wenn ganz, geht es wahrscheinlich immer zu Grunde und wird vom Uterus ausgestossen.

[1]) „Beitr. z. Lehre von d. Schwangerschaft ausserh. der Gebärmutter-Höhle." Monatsschr. f. Geb.-Kunde, Berlin. 1859, Bd. 13.

Darüber, bis zu welcher Zeit eine Schwangerschaft auf diesem Wege durchbricht, ist nichts bekannt. Wie im nächsten Abschnitt zu finden ist, ist sie schon erst in der 18. Woche eingetreten. Die Ruptur kann durch das dilatierte innere Tubenende stattfinden, oder das muskuläre Septum zwischen Fruchtsack und Uterushöhle kann einreissen. Hennig[1]) glaubt, dass, wenn das letztere statthat, die Placenta an das Septum befestigt und dieses durch die enorme Gefäss-Entwicklung in ihm zum Zwecke der Placentar-Versorgung geschwächt ist.

4. Ruptur in die Uterin- und Peritoneal-Höhle zugleich.

Diese doppelte Ruptur kommt vor, aber selten. Dabei kann, wie es von Leopold[2]) beschrieben ist, neben der inneren Blutung auch nach aussen eine solche durch die Uterushöhle stattfinden.

Wenn dies stattfindet, kann der Foetus in's Abdomen schlüpfen und die Placenta in den Uterus oder umgekehrt. Bandl[2]) erwähnt ein Präparat aus dem Rudolf-Spital in Wien, bei dem das erstere der Fall ist. Die Schwangerschaft war bis Ende des 4. Monats vorgeschritten. Er citiert auch einen Fall von v. Maschka[3]), bei dem die Ruptur in der 18. Woche stattfand und die Placenta, Kopf und Nacken des Foetus in das Abdomen gelangt waren, während der Rumpf in den Uterus und von hier aus durch die Vagina geboren wurde.

5. Ruptur zwischen die Blätter des Ligamentum latum.

Bland Sutton und Andere leugnen das Vorkommen derselben. Oben sind die Fälle von Martin und Leopold bereits erwähnt (s. S. 67), in denen eine interstitielle Gravidität allmählig in das Ligament hineinwuchs. Wirkliche Ruptur muss äusserst selten sein. Wir konnten nur Einen Fall auffinden, bei dem die Beschreibung davon überzeugt. Er ist von Rosshirt[4]) berichtet. Die Frau kam zum normalen Ende und starb nach einer falschen Geburt. Die Ruptur hatte offenbar schon frühzeitig stattgefunden. Die Placenta sass hauptsächlich im

---

[1]) op. cit., p. 111.

[2]) „Cycl. of Obst. and Gyn.", Bd. XII. p. 51, s. auch. Bandl in Billroth - Lücke's Handb., II. Aufl., Bd. II., S. 805 u. 806.

[3]) Wiener medic. Wochenschr. 1885, No. 42.

[4]) Gaz. méd. de Paris, 1841, p. 289.

Uterus, aber auch teilweise im anliegenden extraperitonealen Gewebe des Ligaments, in das die Ruptur stattgefunden hatte.

Ein Fall, der von Hey[1]) beschrieben und William Hunter bekannt war, kann von dieser Art gewesen sein, doch ist es unmöglich, dies aus dem Bericht mit Sicherheit festzustellen. Die Frau starb drei Monate nach dem normalen Schwangerschaftsende. Bei der Autopsie fand sich ein grosser Sack im Abdomen, der die Frucht enthielt und mit einer Höhle im Uterus kommunizierte, in der die Placenta sass.

In dieselbe Kategorie gehört vielleicht der Fall von Hofmeister[2]).

6. Dauer der Schwangerschaft bis zum normalen Ende mit Tod der in situ bleibenden Frucht.

Klob[3]) und Rokitansky[4]) haben jeder einen Fall berichtet, in dem die abgestorbene Frucht aus einem interstitiellen Fruchtsack 7 Monate nach dem normalen Schwangerschafts-Ende entfernt wurde.

Rathgeb[5]) behauptet, dass sich ein Lithopaedion bilden kann, ein strikter Beweis dafür ist aber nicht vorhanden.

Infundibuläre Schwangerschaft.

Eine Schwangerschaft kann, wenn es auch nicht häufig vorkommt, im äusseren Ende der Tube beginnen. Fälle dieser Art sind von vielen Autoren wie Bussière[6]), Dezeiméris[7]), Beaucamp[8]), Bandl[9]) u. A., unter dem Namen „Tubo-Ovarial"- oder „Tubo-Abdominal-Schwangerschaft" beschrieben worden.

Wir sind nicht im Besitz von hinreichend gut beglaubigten Fällen, um eine spezielle Beschreibung dieser Varietät geben zu können. Eine irgendwie ausführliche Schilderung dürfte aber

---

[1]) „Med. Obs. Soc. Phys." London, Bd. 8, p. 341.

[2]) „Mag. f. d. ges. Heilkunde", Berlin, Bd. 15, p. 126.

[3]) „Cycl. of Obst. and Gyn.", Bd. XII, p. 49, s. auch Billroth-Lücke's Handb. II. Aufl., Bd. II, S. 803.

[4]) Handb. d. path. Anat.", Wien. 1855, Bd. III, p. 542.

[5]) „Ein Fall von Gravid. interstit.", In.-Diss. München, 1884, p. 21.

[6]) Phil. Trans., London, Bd. III, p. 605.

[7]) Op. cit., p. 258.

[8]) „Ueber Tubo-ovarial-Schwangerschaft", Zeitschr. f. Geb. u. Gyn. Stuttgart, Bd. 10. 1884.

[9]) Op. cit., p 51, resp. 806 (d. deutsch. Ausg.).

unnötig sein, da alles, was mit Bezug auf ampulläre Schwangerschaft gesagt wurde, auch bei der infundibulären seine Geltung hat. Ein oder zwei spezielle Punkte müssten jedoch beachtet werden:

Das äussere Tubenende ist äusserst beweglich und wird daher, wenn es nicht durch Adhaesionen fixiert ist, in verschiedenen Lagen gefunden. Adhaesionen bilden sich sehr leicht zwischen ihm und umgebenden Teilen, wie Ovarium, Abdominalwand, Colon, Netz, Rectum, Blase u. s. w. Ruptur wird leichter durch das Fimbrienende hindurch stattfinden und zwar in die Peritonealhöhle, in einen durch peritonitische Adhaesionen rings um das Tubenende gebildeten Sack oder in eine Tubo-Ovarial-Cyste, die von einer manchmal sich findenden Persistenz eines ovariellen Peritonealsacks stammt.

Dieser Ovarialsack ist besonders genau beobachtet worden von Arthur Robinson[1]) und Bland Sutton[2]). Bei Säugern findet sich der Sack in verschiedenen Graden von Vollständigkeit. So umgiebt er bei der Hyäne, Ratte und Maus das Ovarium vollständig, so dass die Tube in denselben mündet. Bei Pavian und Stachelschwein ist er nur zum Teil ausgebildet. Beim Menschen findet er sich gewöhnlich nur als ein Recess im Mesosalpinx; die Tiefe desselben ist bei verschiedenen Frauen verschieden. Bei manchen ist er tief genug, um das ganze Ovarium aufzunehmen. Bland Sutton behauptet, dass bei der Virgo die Ampulle der Tube über die Mündung der Bucht hinüberfalle und so das Ovarium verberge, ein Verhältnis, das sich nach der ersten Schwangerschaft ändere.

Dass derartige Fälle sich bis zum normalen Ende fortentwickeln können, ist durch die Erfahrung Bandl's und Anderer erwiesen.

In manchen Fällen kann von Anfang an das äussere Tuben-Ende in enger Verbindung mit dem Ovarium sein, entweder infolge einer Besonderheit der Entwicklung oder infolge von Peritonitis[3]).

---

[1]) „On the Peritoneal Relations of the Mammalian Ovary." Journ. Anat. and Phys., London, Bd. 21, p. 169.

[2]) op. cit., p. 114.

[3]) Hasse, Arch. f. Gyn. Bd. 8, p. 402; Burnier, Zeitschr. f. Geb. u. Gyn., Bd. 5, p. 357; Spencer Wells, „Diseases of the Ovaries", London. 1872.

Es ist auch wahrscheinlich, dass Schwangerschaft manchmal in einer accessorischen Tube oder in einer hohlen Fimbria ovarica, die von manchen für das wirkliche Ende der Tube gehalten wird, stattfindet.

Es ist leicht verständlich, dass bei den meisten Formen von Infundibular-Schwangerschaft die Verbindung von Ovarium und Fruchtsack eine sehr enge ist. In vielen Fällen wird es abgeflacht und gestreckt und verschmilzt so vollständig mit der übrigen Sackwand, dass man es als eigenes Gebilde gar nicht mehr erkennen kann.

Martin[1]) erwähnt 5 Fälle von Tubo-ovarial-Schwangerschaft, in denen die Tube mit einer kleinen Ovarial-Cyste in Verbindung stand. Das Eichen war in die Cyste rupturiert und von da in die Tube gelangt.

Schwangerschaft in einem rudimentären Horn.

Schwangerschaft bei gewissen Formen von Entwicklungsfehlern des Uterus bietet so viel Aehnlichkeiten mit ektopischer Gravidität, dass die beiden nicht gut getrennt werden können.

Es ist notwendig, sich hiebei die Entstehungsweise des normalen Uterus gegenwärtig zu halten. Zunächst erscheinen beim Embryo zwei gut ausgeprägte Gewebs-Leisten an der hinteren Wand des Abdomens und Beckens. Diese höhlen sich aus und sind bekannt als die Müller'schen Gänge. Nach der 8. Woche des Foetal-Lebens verschmelzen diese nach und nach in ihren unteren und mittleren Teilen, das Septum zwischen ihnen verschwindet, und so entstehen Vagina und Uterus. Es ist unnötig, hier all die Missbildungen zu nennen, die durch die verschiedenen Störungen in der normalen Entwicklung entstehen. Nur gewisse sollen angeführt werden.

Erstens können sich wohl beide Teile gleichmässig entwickeln, aber die Verschmelzung kann unvollständig sein und sich so ein Uterus bicornis unicollis bilden. Hier kann ein Horn schwanger werden, das Ei sich bis zum normalen Ende entwickeln und die Entbindung eine völlig normale sein.

Ferner kann sich von Anfang an nur ein Horn entwickelt haben: so entsteht dann ein Uterus unicornis, wobei jegliche Reste des anderen Horns fehlen.

---

[1]) Berl. klin. Wochenschrift, 1892, No. 22.

Dieses Horn verhält sich wie ein gut-gebildeter, normaler Uterus. Es kann schwanger werden, und die Entbindung zur rechten Zeit durch die Scheide vor sich gehen, aber infolge der schiefen Lage des Uterus kann durch die Wehen auch Ruptur eintreten. Ein Beispiel hierfür giebt der Fall Moldenhauer's, der von P. Müller angeführt ist[1]).

In einer anderen Reihe von Fällen ist Ein Horn gut entwickelt, aber das andere nur unvollständig. Dieses Verhältnis ist bekannt als Uterus unicornis cum cornu rudimentario. Diese Form allein ist es, auf die wir nun unsere besondere Aufmerksamkeit richten wollen.

Das rudimentäre Horn kann verschiedene Verhältnisse darbieten. Es kann in seiner ganzen Länge ein dünnes, solides Band sein; es kann eine ganz enge Röhre darstellen, die mit ihrer eigenen Tube und dem anderen Horn kommuniziert; es kann auch nur in der Mitte hohl sein, während die beiden Enden solid sind; oder es kann am anderen Horn solid, in seinem äusseren Teil aber durchgängig sein und mit seiner Tube kommunizieren.

Dass Schwangerschaft in einem rudimentären Horn vorkommt, ist eine feststehende Thatsache. Es sind zwar nicht viele derartige Fälle berichtet; das mag aber darin seinen Grund haben, dass sie oft als tubare beschrieben worden sind. Kussmaul[2]) war der erste, der im Jahre 1859 alle unzweifelhaften Fälle, 12 an der Zahl, aus der Litteratur sammelte, und nach ihm war Dionis der erste, der im Jahre 1681 die Verhältnisse beschrieb. Im Jahre 1883 konnte Sänger[3]) nur über 15 weitere Fälle Berichte finden und Himmelfarb[4]) brachte im Jahre 1888 nur noch 7 andere zusammen, was eine Gesamtzahl von 34 ausmacht.

Von diesen 34 Fällen starb in 26 die Frucht vor der Mitte der Schwangerschaft ab, in 2 nach derselben. Und nur 6 Mal entwickelte sich das Ei bis zum normalen Ende.

In 24 Fällen trat Ruptur des Horns und infolge davon Tod der Mutter ein. Drei Mal fand Lithopaedion-Bildung statt; ein Mal bei einer 4-monatlichen, dann bei einer 5-monatlichen und ein Mal bei einer Schwangerschaft am normalen Ende.

---

[1]) Op. cit., p. 205; s. auch Müller's Handb. d. Geburtsh., Bd. II, S. 832.

[2]) „Von dem Mangel, d. Verkümmerung etc. d. Gebärmutter", Würzb. 1859, pp. 124—163.

[3]) Centr.-Bl. f. Gyn., 1883, No. 20, p. 324.

[4]) „Ueber Nebenhorn-Schwangerschaft". Münch. med. Wochenschr. 1888, No. 17 und 18.

In 2 Fällen wurde Laparotomie behufs Entfernung des schwangeren Neben-Horns im 7. Monat vorgenommen und in 5 Fällen am Ende der Schwangerschaft. Wir sehen also, dass die Gefahr einer tötlichen Ruptur, ebenso wie bei Tubar-Gravidität, gross ist.

Doch pflegt die Ruptur zu einer späteren Zeit einzutreten. In keinem der eben angezogenen Fälle fand sie vor dem dritten Monat statt. Ueber die Art der Ruptur sind keine besonderen Angaben gemacht, so dass es nicht möglich ist, zu sagen, wie oft sie in das Ligamentum latum, wie oft in die Peritoneal-Höhle stattgefunden hat; auch kann kein Vergleich mit Tubar-Schwangerschaft in dieser Beziehung angestellt werden.

Dauer und Beendigung einer Nebenhorn-Schwangerschaft (um diesen Ausdruck zu gebrauchen) sind zweifellos abhängig von dem Grade der Entwicklung des Horns. Ist die Wand sehr dünn und nur wenig muskulös, so wird eine kurze Dauer und Beendigung durch Ruptur wahrscheinlicher sein, als bei dicker Wand.

In Fällen, in denen die Schwangerschaft bis zum normalen Ende geht, ist nach Himmelfarb das Einsetzen der Geburtsthätigkeit entweder von gar keinen oder nur von sehr geringen Wehenschmerzen in der Wand des schwangeren Horns begleitet, infolge seiner Dünnheit und der geringen Entwicklung der Muskulatur in demselben.

Nebenhorn-Schwangerschaft kann an der lebenden Frau irrtümlich für ektopische genommen werden. Bei der Autopsie dienen die folgenden anatomischen Verhältnisse zur Unterscheidung der einen von der andern:

1. Bei Infundibular- und Ampullar-Schwangerschaften findet man die Ansatzstelle des Ligamentum rotundum an den normalen Uterus auf der uterinen Seite des Fruchtsacks. Das Aussehen der schwangeren Tube ist gegen die Norm stark verändert.

2. Bei Nebenhorn-Schwangerschaft liegt das Ligamentum rotundum nach aussen vom Fruchtsack. Das nichtschwangere Horn unterscheidet sich deutlich in seiner Form vom normalen Uterus. Die Tube setzt sich an das schwangere Horn an, ist aber nicht notwendig verändert. Das schwangere rudimentäre Horn setzt sich an das andere, gut entwickelte Horn am oberen Ende der Cervix an.

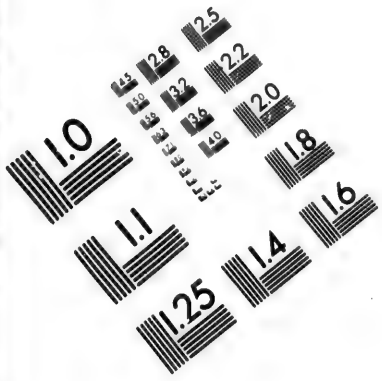

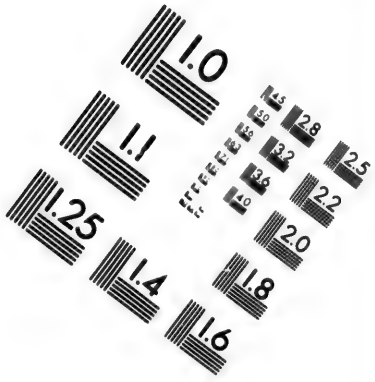

IMAGE EVALUATION TEST TARGET (MT-3)





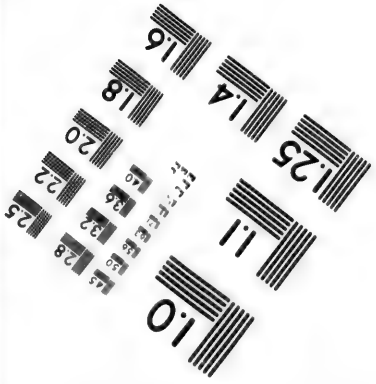

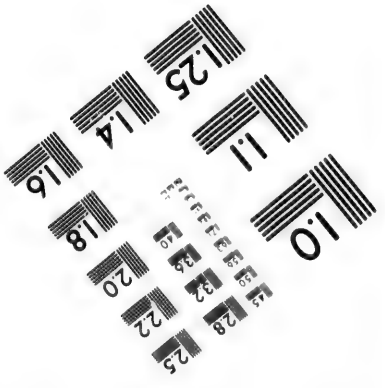

Photographic Sciences Corporation

23 WEST MAIN STREET
WEBSTER, N.Y. 14580
(716) 872-4503

3. Eine interstitielle Schwangerschaft kann schwerer von einer solchen in einem Nebenhorn zu unterscheiden sein. Das Ligamentum rotundum liegt in diesem Falle ebenfalls nach aussen vom Fruchtsack; doch kann es auch der vorderen Fläche des Sackes aufliegen, wenn die Schwangerschaft eine teilweise interstitielle, teilweise ampulläre ist. Die innige Verschmelzung des Sackes mit dem übrigen Uterus und die Abwesenheit eines getrennten Horns setzen uns jedoch in den Stand, diese Form von der Nebenhorn-Schwangerschaft zu unterscheiden.

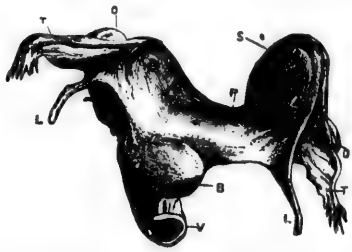

Fig. 13. Schwangerschaft in einem rudimentären Horn (Turner).

B. Blase.
V. Scheide.
L. Lig. rot.
O. Ovarien.
T. Tuben.
S. Schwangeres linkes Horn.
P. Medialer, solider Teil des linken Horns.

In vielen Fällen, in denen die Diagnose auf Tuben-Gravidität gestellt worden ist, hat die Anwendung dieser Regeln dazu gedient, die Unrichtigkeit derselben nachzuweisen (Vgl. Turner's Aufsatz, Edinb. Med. Journal, May 1866).

Was die Art des Ansatzes des rudimentären Horns an das gut-entwickelte angeht, so fand Himmelfarb, dass von 26 Fällen der Teil des Horns median vom Fruchtsack 6 mal hohl war und sich in die Höhle des anderen Horns öffnete. In 2 Fällen war der rudimentäre Teil nur in der Mitte kanalisiert, während die beiden Enden solid waren. In 19 Fällen war er vollständig solid vom Fruchtsack bis zur Verbindung mit dem normal-entwickelten Horn.

Das Vorkommen von Schwangerschaft in einem rudimentären Horn, dessen Kavität nicht in Kommunikation mit dem übrigen Uterus ist, hat zu interessanten Ueberlegungen geführt in Bezug auf die Art und Weise, wie solch eine Schwangerschaft zu Stande kommen kann.

Folgende Annahmen sind möglich:

1. Der sogenannte solide Teil ist vor Beginn der Schwangerschaft hohl gewesen. Sein Verschluss kann durch Schwellung der Schleimhaut infolge decidualer Veränderungen in ihr und durch vollständige oder teilweise Obliteration des kleinen Lumens zu Stande gekommen sein. Dass dies stattfindet, kann durch die uns zu Gebote stehenden Thatsachen weder bewiesen, noch widerlegt werden.

Es ist schwerer, dies zu widerlegen, da wir in einem gegebenen Fall wohl die Verhältnisse nach Beginn der Schwangerschaft kennen, aber nicht wissen, wie der Stand der Dinge war, bevor die Schwangerschaft eintrat.

Wenn aber auf diese Weise Verschluss eintrat, so müsste eine sorgfältige Untersuchung des soliden Stückes, speziell in Fällen beginnender Schwangerschaft, genügende Veränderungen im centralen Teil offenbaren, um deren Natur zu zeigen. Derartige Veränderungen sind aber bis jetzt noch nicht nachgewiesen worden.

2. Wir wissen, dass sich im nicht-schwangeren Zustande rudimentäre Hörner mit einem vollkommen soliden Bande finden, das dieselben mit dem gegenüberliegenden Horn verbindet, und es ist daraus von Vielen nicht unlogisch geschlossen worden, dass, wenn das nämliche Verhältnis sich zugleich mit Schwangerschaft im rudimentären Horn findet, die Spermatozoën ein Ei von dem einen oder dem anderen Ovarium erreicht haben müssen, indem sie durch das gutgebildete Horn aufgestiegen sind, und dass dann das Ei durch die Tube des rudimentären Hornes in dessen äusseren Teil gelangt ist. Mit anderen Worten: Es hat hier entweder eine Ueberwanderung des befruchteten Eies ausserhalb des Uterus vom Ovarium der gut-entwickelten Seite nach dem gegenüberliegenden rudimentären Horn stattgefunden, oder die Spermatozoën sind von der Tube des gesunden Horns quer durch das Abdomen nach der anderen Seite gelangt und haben dann ein Ei des Ovariums befruchtet, das zu dem schwangerwerdenden Horn gehört. Zu Gunsten der ersteren Ansicht sprechen die Fälle, in denen das Corpus luteum auf der Seite des nichtschwangeren Horns gefunden wird, zu Gunsten der anderen diejenigen, in denen es auf der Seite des schwangeren (rudimentären) Horns gefunden

wird. In Fällen, in denen die Körper weiblicher Tiere nach dem Coitus untersucht wurden, sind ebenfalls Spermatozoën in verschiedenen Teilen des Beckens gefunden worden.

In Bezug auf die Häufigkeit, mit der diese Art der Befruchtung stattfindet, fand Himmelfarb, dass nur in 6 von den von ihm zusammengestellten Fällen eine äussere Ueberwanderung des befruchteten Eies von der anderen Seite angenommen werden konnte.

Ueber diesen Gegenstand ist viel diskutiert worden, man ist aber bis jetzt noch nicht zu definitiven Schlüssen gekommen. Der erste, der diese sogenannte „Aeussere Ueberwanderung" beschrieb, war Eschricht[1]) im Jahre 1834. Er gründete seine Theorie auf die in Drejer's Fall beobachteten Thatsachen, bei welchem ausser einem soliden Band keine Verbindung des schwangeren Horns mit dem anderen bestand und bei welchem das Corpus luteum im Ovarium der entgegengesetzten Seite gefunden wurde. Im Jahre 1859 kam Kussmaul auf Grund sorgfältigen Studiums der Bischoff'schen Versuche aus dem Jahre 1842 an Tieren mit einem zweihörnigen Uterus, durch welche der letztere eine innere Ueberwanderung des Eies, d. h. seine Wanderung im Inneren des Uterus von einem Horn zum anderen, zeigen konnte, und auf Grund eigener Studien zu dem Schluss, dass beim menschlichen Weibe wohl eine innere Ueberwanderung stattfinden könne, aber nie eine äussere.

Im Jahre 1862 jedoch änderte er[2]) infolge neuer Veröffentlichungen seine Meinung und gab zu, dass eine äussere Ueberwanderung gelegentlich stattfinden könne.

Im Jahre 1879 führten Leopold[3]) und Parsenow[4]) Versuche an Tieren aus, denen sie vor der Befruchtung das Ovarium der einen Seite entfernten und die Tube der anderen unterbanden. Küstner[5]) u. A. machten ähnliche Versuche. Während Parsenow und Küstner negative Resultate erhielten, konnten sich Leopold, Kireieff und Bruzzi überzeugen, dass beim Hunde äussere Ueberwanderung des Eies stattfinden kann.

---

[1]) Kussmaul, op. cit., p. 322.

[2]) Monatsschr. f. Geburtskunde, Berlin, 1862, Bd. 20, p. 225.

[3]) Arch. f. Gyn., Berlin. 1880, Bd. 16, p. 24.

[4]) „Experiment. Beitr. z. Ueberwanderung des Eies", Rostock, In.-Diss., 1879.

[5]) Arch. f. Gyn. Berlin, Bd. 15, p. 259.

Neuerdings fand Lode[1]), der an Kaninchen experimentierte, dass Kohlenteilchen und ebenso die Eier von Ascaris lumbricoides suis, in die Peritonealhöhle injiciert, in die Tuben gelangten. Er schliesst daraus, dass das Tuben-Ende nicht notwendigerweise mit dem Ovarium in Kontakt sein müsse, um das Ei nach dem Bersten des Graaf'schen Follikels aufzufangen, sondern dass das Ei durch einen Strom zur Tube gebracht würde, dass also äussere Ueberwanderung möglich sei.

Von Interesse in Verbindung mit Nebenhorn-Schwangerschaft ist die Frage der Menstruation. Es ist jetzt wohl bekannt, dass nicht stets bei der Missbildung des Uterus, die wir jetzt betrachten, eine Anhäufung von Menstrualblut im rudimentären Horn stattfindet. Es scheint in manchen Fällen überhaupt keine Blutung von der Schleimhaut dieses Horns einzutreten.[2]) Wäre Menstruation, die ja zur Anhäufung des zurückgehaltenen Blutes führen würde, konstant, so wäre, darüber kann nur sehr geringer Zweifel herrschen, Schwangerschaft im rudimentären Horn unbekannt. Entwicklung eines befruchteten Eies wird wahrscheinlich nur in solchen Fällen stattfinden, in denen nie eine menstruelle Blutung im rudimentären Horn stattgefunden hat.

Veränderungen im Ei nach seinem Absterben, wenn es weder resorbiert, noch nach Vereiterung ausgestossen ward, sondern in situ zurückbleibt.

Mumifikation: Es ist das eine Veränderung, die vergesellschaftet ist mit einer Wasser-Aufsaugung aus den foetalen Geweben und in den meisten Fällen auch aus den Eihäuten und der Placenta, gefolgt von einer Schrumpfung der Teile, die ein mumifiziertes Aussehen hervorruft. Chiari[3]) hat einen interessanten Fall beschrieben, den er im Jahre 1876 secierte. Bei einer Frau, die im Alter von 82 Jahren starb, fand man die Reste einer ektopischen Gravidität, die dieselbe fünfzig Jahre getragen hatte. Bei der Oeffnung des Fruchtsackes fand sich ein ausgetragener, geschrumpfter Foetus, der durch eine runzelige Nabelschnur mit einer runzeligen Placenta zusammenhing. Die letztere bildete mit den Eihäuten eine fibröse Kapsel, die den

[1]) Arch. f. Gyn., Berlin, Bd. 45.
[2]) Müller, op. cit., p. 209.
[3]) Wiener med. Presse, Bd. 17, p. 1092.

Foetus dicht umschloss und teilweise an ihm adhaerent war. Knorpel und Knochen des Foetus erschienen normal. Die weichen Gewebe waren hart und dunkel geworden. Die Gefässe und Höhlen enthielten weissliche Detritusmassen. Die Organe waren geschrumpft, hatten aber ihre Form behalten; nur das Gehirn war zu einer formlosen, dicken, roten Masse geworden. Unter dem Mikroskop konnte man die Struktur der einzelnen Teile noch erkennen.

Die ausgeprägtesten Veränderungen finden sich in den stark fetthaltigen Geweben und Organen. Das Fett wird in Margarin und Cholestearin verwandelt. Aus dem Gehirn wird ein rotbrauner Brei, der Margarin- und Cholestearin-Krystalle und Reste von Ganglien-Zellen enthält. Die Leberzellen behalten ihre charakteristische Form. In der Niere kann die Grenze zwischen Kortikal- nnd Pyramiden-Substanz deutlich unterscheidbar bestehen bleiben, und selbst die Tubuli kann man noch mit Epithel ausgekleidet finden.

Herz und Blutgefässe enthalten Detritus, in dem sich Margarin-Krystalle und auch rote Blutkörperchen finden. Die quergestreifte Muskulatur sieht makroskopisch wie getrocknetes Fleisch aus, erscheint aber unter dem Mikroskop frischem Muskel ganz ähnlich.

Nach van Cauwenberghe[1]) ist Mumifikation gewöhnlich mit einer gewissen Salz-Ablagerung in den Eihäuten, im Foetus oder in beiden vergesellschaftet. In Chiari's Fall wurden Kalk-Konkremente in der gerunzelten Placenta, sowie in den Eihäuten, und Krystalle unbekannter Zusammensetzung durch den Foetus zerstreut gefunden.

Lipoide Umwandlung: In manchen Fällen werden die weichen Gewebe des Foetus in eine seifen-ähnliche Masse umgewandelt, in der sich die Knochen der Frucht entweder annähernd in ihrem normalen Verhältnis zu einander angeordnet oder unregelmässig durch die Masse zerstreut finden. In anderen Fällen können die Knochen teilweise oder ganz verändert sein, so dass sich alle Grade der Umwandlung finden. Die Masse ist in der Regel mehr weniger gleichmässig goldgelb gefärbt, was wahrscheinlich durch eine Veränderung im Blut-Pigment bedingt ist. Zugleich mit dieser Veränderung findet sich manchmal Ablagerung von Kalk-Salzen in verschiedenen Teilen. Bland

[1]) Op. cit., p. 145.

Sutton[1]) hat angegeben, dass die lipoid umgewandelten Früchte dazu neigen, an der Wand des Sackes, in dem sie liegen, adhaerent zu werden.

Interessante Fälle sind berichtet von Wagner[2]), Bossi[3]) und Keiser[4]).

Ueber die genaue Natur und die Bedingungen der lipoiden Umwandlung sind wir noch nicht völlig im Klaren. Sie kommt zu Stande durch Verbindung einer Fettsäure mit Ammoniak-Salzen und ist strukturlos, wie Seife. Fett ist offenbar zu ihrer Bildung nötig, aber die anderen Gewebe des Körpers können, wenn der Prozess erst begonnen hat, die nämliche Veränderung eingehen. Flüssigkeit ist dabei ein wesentlicher Faktor.

Verkalkung: Kalksalze können in vielen Fällen in verschiedenen Teilen des Foetus abgelagert werden. Meistens ist, wie Küchenmeister[5]) gezeigt hat, der Körper der Frucht nicht davon betroffen. Eihäute und Placenta, auch die Wand des Fruchtsackes können mit Kalk-Knötchen oder -Platten besetzt sein, während der Foetus sich wohl im Zustand der Mumifikation oder lipoiden Umwandlung befindet, aber ohne Salz-Ablagerung ist; für dieses Verhältnis hat Küchenmeister den Namen „Lithokelyphos“ (κέλυφος = Eihäute) vorgeschlagen. Bossi's[6]) Fall war ein derartiger, ebenso der von van Grau und Schrant[7]).

Gleichzeitig mit der Ablagerung in den Eihäuten kann auch eine Verkalkung im Foetus selbst vor sich gehen, was Küchenmeister dann „Lithokelyphopaedion“ nennt. Die Ablagerung im Foetus ist in den meisten Fällen rein oberflächlich. Die Fälle von Keiser[8]) und Fales[7]) sind Beispiele dieser Art. Es kann sich aber auch Kalksalz-Ablagerung durch den ganzen Körper der Frucht zerstreut finden.

Auch der Foetus allein kann der Sitz dieser kalkigen Veränderung sein: Dann haben wir das eigentliche Lithopaedion Küchenmeister's vor uns. Gewöhnlich ist sie oberflächlich.

---

[1]) Op. cit., p. 374.
[2]) Lawson Tait, op. cit., p. 537.
[3]) Lawson Tait, op. cit., p. 537.
[4]) Lawson Tait, op. cit., p. 536.
[5]) Arch. f. Gyn. Berlin. Bd. 17, Heft 2.
[6]) S. oben.
[7]) L. Tait: op. cit., p. 536.
[8]) S. oben.

So war in einem von Cruveilhier[1]) beschriebenen Falle die Frucht mit einer dicken, kompakten, aber brüchigen Kalkschicht bedeckt. Unter derselben und leicht von ihr zu trennen war der mumifizierte Foetus. Es war, als ob die Vernix caseosa verändert worden wäre. Ein ähnlicher Fall ist der von Parkhurst[2]). Neuerdings haben Dean und Mardoch[3]) eine sehr vollständige Schilderung eines Falles gegeben.

Ein interessantes Präparat aus der Königl. chirurgischen Gesellschaft wurde von Cheston[4]) 1814 und von Doran[5]) 1881 beschrieben; die Bauch- und Brustorgane zeigten Ablagerungen von Kalksalzen, während die Haut in verschiedenen Teilen verschieden stark infiltriert war. Ein ähnliches beschreibt Barnes[5]) aus der Sammlung des St. Thomas-Hospitals.

Wenn die Salz-Ablagerung eine sehr starke ist, können die affizierten Gewebe sehr hart und knochenähnlich werden, wofür dann manchmal der Ausdruck „Versteinerung" gebraucht wird. Ein derartiger Fall ist von Heiskell[6]) veröffentlicht. Er fand den Fruchtsack knochenhart, mit einem Foetus, dessen äussere Bedeckung grösstenteils von der nämlichen Konsistenz war. Mojon[7]) hat einen Fall beschrieben, in welchem die Frucht durchaus eine solide, harte Masse darstellte.

Van Cauwenberghe[8]), Campbell[9]) u. A. haben ferner die Bildung von Knochen im Ei beschrieben. Doch ist dies wahrscheinlich ein Irrtum. In keinem uns bekannten Fall ist dies thatsächlich durch mikroskopische Untersuchung bewiesen worden. Es besteht kein Grund, daran zu zweifeln, dass dieser sogenannte Knochen einfach sehr dichte und harte Kalk-Ablagerung war.

Müller[10]) analysierte in einem Falle die Ablagerung und fand, dass sie Natron-, Kali-, Kalk- und Magnesium-Salze enthielt.

---

[1]) „Anat. path. gén.", Bd. III., p. 570.
[2]) Med. Times and Gazette., London, Bd. I., p. 655.
[3]) Journ. Anat. and Physiol., London, Bd. 28.
[4]) Med. chir. Trans.. London, Bd. V., p. 104.
[5]) Barnes „On the so-called Lithopaedion". Trans. Obst. Soc. Lond., Bd. 23, p. 170.
[6]) Arch. gén. de Méd., Paris. 1828, Bd. 18.
[7]) „Biblioth. de méd." Bd. 33, p. 411.
[8]) op. cit., p. 149.
[9]) op. cit., p. 142.
[10]) „De Lithopaediis". Berlin, 1846.

Die Art und Weise des Zustandekommens dieser Veränderungen hat man noch nicht völlig erkannt; sie ist hauptsächlich von Albers[1]) und van Cauwenberghe[2]) erörtert worden. Die alte Ansicht von Manchen, dass die kreidigen Ablagerungen ein Versuch zur Bildung wahren Knochens sind und dass in manchen Fällen wahrer Knochen gebildet wird, muss gänzlich preisgegeben werden. Der Knorpel, den man nach den Angaben der Beschreibungen manchmal im Fruchtsack oder in der Frucht fand, war kein wirklicher Knorpel, sondern nur, wahrscheinlich oft durch entzündliche Veränderungen, trocken und hart gewordene Sackwand und Eihäute oder runzelig und zähe gewordene Gewebe der mumifizierten Frucht.

Die Prozesse, die zu diesen verschiedenen Umbildungen im Ei führen, finden nicht statt in lebenden Geweben, sondern nur in solchen, deren Ernährung aufgehört hat. Van Cauwenberghe glaubt, dass sie sich nie bei plötzlich, sondern nur bei allmählig abgestorbenen Früchten finden. Er ist der Ansicht, dass der Foetus in gewissen Fällen, in denen man glaubt, er sterbe plötzlich ab, wenn das normale Schwangerschafts-Ende da ist, in Wirklichkeit noch eine Zeit lang fortlebt und nur nach und nach seine Lebensfähigkeit verliert. In anderen Fällen kommen nach Albers ähnliche Verhältnisse zu Stande durch die Bildung von Adhaesionen zwischen Foetus und umgebendem Sack infolge von Entzündung. Diese Adhaesionen, durch mütterliches Blut vaskularisiert, verschmelzen mit den foetalen Geweben und liefern ihnen so nach dem Aufhören des Placentar-Kreislaufs geringe Nahrung. Zur Stütze dieser Ansicht erwähnt er die Thatsache, dass in gewissen Fällen, in denen Adhaesionen zum Kopf gehen, Verknöcherung der Schädelknochen oder Entwicklung der Zähne in abnormem Grade vorkomme. Dieser Zusammenhang kann aber auch ein gänzlich zufälliges Zusammentreffen sein; wir wissen ja, dass bei uteriner Gravidität gelegentlich Kinder mit excessiver Verknöcherung des Schädels oder mit bereits durchgebrochenen Zähnen geboren werden. Das Nämliche kann sich auch einmal bei ektopischen Früchten finden, ohne das Geringste mit Adhaesionen zu thun zu haben.

---

[1]) „Zur Geschichte des Lithopaedion". Monatschr. f. Geburtskunde, Berlin. 1861, Bd. 17, p. 42.

[2]) op. cit., p. 149.

Es sind ja viele, zweifellos genaue Beobachtungen über die Bildung von Adhaesionen zwischen dem Foetus und der Wand des ihn enthaltenden Sackes berichtet worden, aber die exakte Natur dieser Adhaesionen ist nicht sorgfältig studiert worden.

Sie können in vielen Fällen einfach foetale Stränge zwischen Amnion und Foetus sein; in anderen Fällen scheinen sie durch Entzündung entstandene, mütterliche Ausläufer vom Fruchtsack selbst zu sein.

Was die Rolle betrifft, die sie angeblich durch Unterstützung der Ernährung der foetalen Gewebe spielen, wenn der Placentarkreislauf aufgehört hat, so ist darüber wenig Glaubwürdiges berichtet. Van Cauwenberghe fasst seine Ansichten über die Veränderungen, welche im Ei durch diese veränderten Ernährungs-Verhältnisse zu Stande kommen, folgendermassen zusammen:

„Les métamorphoses du foetus ne sont que le terme final d'une atrophie résultant d'une oblitération ou d'une diminution notable des moyens de nutrition, et nous n'aurons pas de peine à convaincre le lecteur qu'il doit en être ainsi; dans le cas où la vie animale du foetus s'éteint insensiblement, toutes les fonctions faiblissent: le système nerveux devient inactif, les tissus sont privés de leur stimulant fonctionnel, la nutrition est en défaut, et la transformation calcaire ou adipocéreuse s'opère de même que dans un membre paralysé; le tissu musculaire finit par ne plus se régénérer, tandis que la graisse se substitue aux éléments préexistants à mesure que le mouvement de décomposition inhérent à tout ce qui est organisé les fait disparaître. Mais dans les cas où le foetus ne conserve qu'un reste de la vie végétative dépendant de la circulation maternelle, les phénomènes ont une marche plus rapide et peut-être un peu différente; le petit nombre de vaisseaux sanguins fournis par la mère au produit de la conception, ne peut suffire pour tout le corps de ce dernier, les seules parties voisines des adhérences pseudo-membraneuses y trouvent les éléments d'une nutrition plus ou moins parfaite, tandis que les parties éloignées, bien qu'à l'abri de la putréfaction par leur rapport intime avec les premières, n'en ressentent nullement l'influence nutritive, et ne constituent qu'un véritable corps étranger susceptible de s'atrophier, de se fondre en quelque sorte sous l'action absorbante du kyste et des organes voisins. Cette absorption ou cette atrophie ne tarde guère à gagner mêmes les parties envahies par la circulation maternelle, où elle trouve une cause

auxiliaire dans l'oblitération des vaisseaux, et le retrait insensible de cette nutrition emprun'ée. Elle peut avoir des conséquences variables: commençant par le liquide amniotique ou le produit d'une exsudation formée autour du foetus, l'absorption peut produire sur les téguments de ce dernier un dépôt de phosphate calcaire, fourni par la surface absorbante qui l'entoure, être ainsi arrêtée presque à son début, et faire trouver à l'autopsie un foetus momifié simplement encroûté. D'autres fois ce dépôt de sels calcaires ne se manifeste pas, et une durée plus longue du travail morbide produit aussi des altérations plus profondes: toutes les parties molles s'atrophient et disparaissent ou se réduisent à une membrane mince et transparente enveloppant le squelette, qui lui-même n'est pas à l'abri de la marche envahissante de cette atrophie."

Dean und Mardoch[1]) glauben, dass die Verkalkung oberflächlicher Gebilde ebenso zu erklären und auf eine Stufe zu stellen sei mit Verkalkung bei Kindern.

Es bestehe eine präliminare Koagulations-Nekrose, der eine Ablagerung unlöslicher Kalk-Salze folge.

Sie glauben, dass, ebenso wie bei den Litten'schen[2]) Nieren-Versuchen, die Infiltration der äusseren, nekrotisierten Lage durch mütterliche Lymphe von Verkalkung gefolgt sei; diese bilde gleichsam eine Schutzdecke für die inneren Teile und erkläre ihre Erhaltung und auch die verschiedenen Grade von Verkalkung, die man in ihnen finde.

In den meisten berichteten Fällen, in denen diese Veränderungen eingetreten sind, ist der Foetus entweder ausgetragen oder doch über die Mitte der Schwangerschaft hinaus. Ein kleines Lithopaedion trifft man sehr selten an. Zwei Exemplare, jedes von der Grösse einer Haselnuss, existieren im Wiener pathologischen Museum und sind von Bandl[3]) beschrieben.

Der veränderte Foetus kann lange Jahre in situ bleiben, ohne das Befinden der Frau zu stören. Küstner[4]) erwähnt Fälle, in denen er 51, 54 und 57 Jahre beherbergt wurde; die Fälle, in denen er kürzere Zeit getragen wurde, sind zahlreich.

---

[1]) op. cit., p. 83.
[2]) Virchow's Archiv., Bd. 83. p. 508.
[3]) op. cit., p. 65, deutsche Ausg., Bd. II., S. 819.
[4]) Müller's Handb., Bd. II., S. 537.

Eine Frau mit einem Lithopaedion kann wieder schwanger werden und das Kind im Uterus austragen. (Vide p. 98 unt.) Die ektopische Masse kann aber durch ihr Vorhandensein die normale Entleerung des Uterus so ernstlich gefährden, dass künstliche Entbindung nötig werden kann. Das wird in schöner Weise illustriert durch einen Fall von Possi, den Bandl[1]) erwähnt, wo das Lithopaedion im Becken lag und zur Einleitung der Frühgeburt in drei aufeinanderfolgenden Schwangerschaften nötigte.

Einen interessanten Fall erzählt Haderup[2]). Im Laufe einer uterinen Schwangerschaft vereiterte ein altes ektopisches Ei und brach nach aussen durch, ohne die Weiterentwicklung der Schwangerschaft zu stören.

Ein Lithopaedion kann Jahre lang ohne Störung liegen bleiben und schliesslich entwickelt sich rund um dasselbe doch noch eine Entzündung von solcher Heftigkeit, dass der Tod der Patientin durch dieselbe herbeigeführt werden kann. In anderen Fällen wieder leidet die Patientin an kleineren entzündlichen Attacken rund um die Masse.

Von Interesse ist, dass Fälle von uteriner Schwangerschaft berichtet sind, in welchen der Foetus nach seinem Absterben noch eine Zeit lang retiniert blieb und die nämlichen Veränderungen einging, wie sie oben geschildert wurden.

Küstner[3]) erwähnt einen Fall von Buhl, in welchem, nachdem die Gravidität 5 Monate gedauert und der Foetus augenscheinlich schon 1½ Monate abgestorben war, folgende Veränderungen — offenbar von der Natur der lipoiden Umwandlung — gefunden wurden: Die Haut war von seifiger Konsistenz, ebenso die Wände der verschiedenen, nach der Oberfläche sich öffnenden Kanäle. Die mikroskopische Untersuchung wies zahlreiche Margarin-Krystalle in diesem seifigen Gewebe nach. Muskeln, Knochen und Gelenke zeigten keine Veränderung. Im Gehirn fanden sich weder Nerven noch Zellen, sondern nur zahlreiche Granula und Nuclei, Cholestearin- und Margarin-Krystalle, amyloide Körper und Tripel-Phosphate. Die Lungen waren mit seifiger Substanz bedeckt. Das Herz zeigte an seiner Aussen- und Innen-Wand die gleichen Veränderungen:

---

[1]) op. cit., p. 827. (deutsche Ausg.)
[2]) Schmidt's Jahrb., Leipzig, 1871. Bd. 150.
[3]) Op. cit., p. 660. (deutsche Ausg.)

die Herzmuskulatur war degeneriert, von grünlich-brauner Farbe, und enthielt Fettkügelchen und dunkelrot pigmentierte Körnchen. Leber und Nieren waren mit einer weisslichen, Margarin-haltigen Substanz bedeckt; in ihrem Inneren wären weissliche, fettartige Massen, sowie farblose, nadelförmige und Hämatoidin-Krystalle. Der Uterus war brüchig und von grünlicher Farbe.

Es sind auch Fälle beschrieben worden, in denen sich das retinierte, intra-uterine Ei durch Salz-Ablagerung zu einem Lithopaedion umgebildet hat. Hennig konnte im Jahre 1878 wenige 5 derartige Fälle aus der Litteratur sammeln; einer, der sich in seiner eigenen Praxis ereignete, wurde von ihm und Becker-Laurich[1]) beobachtet. Die Schilderung der Präparate in diesen Fällen entspricht der oben für die Fälle ektopischer Gravidität gegebenen.

Es mag aber hier der Zweifel Ausdruck finden, ob nicht manche derselben nicht wirklich intra-uterine, sondern interstitielle Schwangerschaften gewesen sind. Die Verbindung der Uterus-Substanz mit dem Lithopaedion war ja eine so enge, dass Irrtümer bei ihrer Beschreibung leicht vorgekommen sein können. Die Bildung eines Lithopaedions bei normalem Sitz der Schwangerschaft erscheint unwahrscheinlich und ist schwer zu verstehen, wenn wir nicht eine nervöse Störung oder Laesion von Seiten der Mutter annehmen, infolge deren auf den Uterus nie ein Reiz zur Ausstossung seines Inhalts ausgeübt wurde, oder aber, dass die Cervix nach Beginn der Schwangerschaft verschlossen wurde, und bei der Geburtsarbeit keine Ruptur eintrat.

Angebliches Wachstum der Placenta nach dem Tode der Frucht.

Lange Jahre war es die Meinung vieler Autoritäten gewesen, dass die Placenta in manchen Fällen nach dem Tode der Frucht weiter wächst. Beobachtungen, auf welche sich diese Meinung gründete, sind von Lawson Tait[2]), Herman[3]), Thornton[4]), Barbour[5]) u. A. gemacht worden. Berry Hart[6]) hat in einer

[1]) Küstner, op. cit., p. 660. (Deutsche Ausgabe.)
[2]) Op. cit., p. 509.
[3]) Trans. Obst. Soc. London, Bd. 29, p. 506.
[4]) Trans. Obst. Soc. London, Bd. 29, p. 85.
[5]) Hart and Barbour „Manual of Gynecology", Edinb., 1882.
[6]) „Selected Papers", Edinb. 1893, p. 166.

seiner jüngsten Veröffentlichungen diese Frage klar besprochen, und die Schlüsse, zu denen er kam, können auch von uns auf Grund eigener Erfahrung bestätigt werden, dass nämlich kein Beweis dafür vorhanden ist, dass ein Weiterwachsen der Placenta nach dem Tode der Frucht vorkommt.

Erstens wird angegeben, dass dieses Weiterwachsen nur in bestimmten Fällen vorkommt. Es ist aber nicht einzusehen, warum dies so sein sollte. Man würde erwarten, dass dies Vorkommen ein konstantes ist, oder aber wenigstens die verschiedenen Bedingungen zu erfahren, die auf dieses Wachstum einwirken.

Ferner aber ist nicht angeführt worden, dass, wie bei normaler Gravidität, so auch bei ektopischer bedeutende Grössen-Unterschiede der Placenta in korrespondierenden Perioden vorkommen. Diese Unterschiede sind unserer Erfahrung nach bei ektopischer Gravidität grösser. Aus der Grösse der Placenta kann man nur annähernd auf die Zeit schliessen, bis zu welcher eine Schwangerschaft gediehen ist. Auch in der Grösse der Frucht kommen Unterschiede vor und selbst das Grössen-Verhältnis zwischen Foetus und Placenta ist in verschiedenen Fällen verschieden.

Es genügt daher nicht, ein Präparat mit einem andern zu vergleichen, ohne diese individuellen Verschiedenheiten in Rechnung zu ziehen. Um zu beweisen, dass diese Behauptung zutrifft, wäre es nötig, durch irgend eine genaue Methode die Grösse der Placenta vor und nach dem Tode der Frucht zu bestimmen und durch das Mikroskop Sitz und Umfang dieses angeblichen Wachstums zu zeigen.

Dass korrekte Beobachtungen in Bezug auf eine Grössen-Zunahme der Placenta nach dem Tode des Foetus oder seiner Entfernung durch Operation in vielen Fällen gemacht worden sind, kann nicht bestritten werden. Die Erklärung dieser Grössen-Zunahme aber als bedingt durch Wachstum anzusehen, das ist der Irrtum. Die Grössen-Veränderung der Placenta ist nicht bedingt durch Wachstum ihrer Substanz, sondern nur durch an Grösse und Zahl variierende Extravasate von mütterlichem Blut, die die Kontinuität der Zotten und ihre gegenseitigen Verbindungen alterieren.

Es ist oben schon auf die konstante Neigung zu Blutungen in der Placenta bei ektopischer Schwangerschaft hingewiesen worden. (s. S. 64.) Diese Neigung herrscht während der ganzen Dauer der Schwangerschaft und ist, wie Hart sagt, wahrschein-

lich besonders ausgeprägt bei der subperitoneo-abdominalen Form, bei der die Placenta über dem Foetus liegt und folglich bei ihrem Wachstum verlagert wird. Die Blutungen können gering an Zahl, von kleiner Ausdehnung und von einander getrennt sein; sie können auch nahe bei einander sein, ohne dass Form und Grösse der Placenta sehr geändert wird. Sie können aber auch so excessiv sein, dass aus der discoiden Masse der letzteren eine dicke, ovoide oder kugelige wird, die aus einem Blutklumpen besteht, in dem zerstreut sich abgerissene und zerfetzte Zotten finden. Die Farbe der Placenta ist je nach dem Grade der Organisation der Blutmassen ebenfalls verschieden. Es finden sich alle Stadien vom dunkelroten oder pflaumenfarbigen, frischen Blutklumpen bis zur alten, blassen, fibrös aussehenden Masse mit vorgeschrittener Organisation.

In zwischenliegenden Stadien kann die Masse hepatisierter Lunge oder einem Stück Leber gleichen. In manchen Fällen, wenn die Gravidität weit vorgeschritten war, wie in dem von Hart[1]) in der oben erwähnten Arbeit beschriebenen, kann die Placenta so verändert sein, dass man mit blossem Auge kaum ein Stück normaler Placenta erkennen kann.

Bei mikroskopischer Untersuchung[2]) einer frisch abgehobenen Placenta mit Blut-Extravasat findet man folgende Verhältnisse: Die Zotten sind weit von einander getrennt und unregelmässig durch den Blutklumpen zerstreut. Viele derselben sind sowohl aus ihrer foetalen, wie aus ihrer mütterlichen Verbindung gelöst. An manchen Stellen sind dieselben entweder gegen die mütterliche Wand oder gegen das Chorion, nahe der foetalen Oberfläche der Placenta hin, oder im Blutklumpen angehäuft. Das Blut ist im Beginn seiner Organisation, indem feine Fibrinfäden durch dasselbe durchlaufen und zahlreiche Leukocyten an verschiedenen Stellen zu sehen sind.

Wenn man die alten Blutmassen untersucht, so findet man sie bestehen aus dichtem Fibrin, vielfach kanalisiert und stellenweise sehr fest und fibrös.

Die zerstreut liegenden Zotten zeigen verschiedenes Aussehen; sie besitzen sehr wenig Deck-Epithel oder haben es in den meisten Fällen ganz verloren; sie sind sehr fibrös geworden,

[1]) Op. cit., p. 170.

[2]) s. Webster: „Tubo-peritoneal Ectopic Gestation". Edinb. 1892, p. 33.

ihre Gefässe vollständig geschlossen und nur noch durch blutig-pigmentierte Linien angedeutet. Andere zeigen eine Art hyaliner Degeneration. In den Fibrinmassen sind Hämatoidin-Krystalle in kleineren oder grösseren Gruppen zerstreut. An verschiedenen Stellen ist das organisierte, fibröse Gewebe von sehr niederem Typus vaskularisiert, und die Gefässe sind deutlich in Verbindung mit dem mütterlichen Gefäss-System.

Warum Blutung in der Placenta nach dem Tode des Foetus eintreten soll, ist nicht in allen Fällen klar. In solchen Fällen, in denen der Foetus allein aus dem Fruchtsack entfernt ist, mit Zurücklassung der Placenta in situ, ist sie sehr wahrscheinlich bedingt durch die Druckverminderung infolge der Entfernung des Inhalts der Amnioshöhle. Möglich, dass mit dem Tod des Foetus und dem Aufhören der Circulation in den Zotten eine Verminderung der Widerstandsfähigkeit dieser letzteren gegen das zwischen ihnen circulierende Blut eintritt und so, da sie sich in einem geschwächten Zustand befinden, ihre normalen Verhältnisse durch den Druck des zwischen ihnen fliessenden Blutstroms gänzlich verändert werden. Dass eine Schwächung der Zotten dem Tode des Foetus bald folgen muss, kann nicht bezweifelt werden. Man braucht nur an ihren vollständig foetalen Ursprung zu denken; es ist kein Grund geltend zu machen, warum dieselben nach dem Absterben des Foetus, der die einzige Ursache für ihre Existenz ist, noch weiter wachsen sollten.

Fünftes Kapitel.

Allgemeine Betrachtungen.

Alter: Ektopische Gravidität kann zu irgend einer Zeit während der Periode der sexuellen Thätigkeit eintreten. Nach Kiwisch[1]) zeigen die Statistiken, dass sie am häufigsten ist zwischen dem 28. und 40. Jahre. Van Cauwenberghe[2]) giebt folgende Zahlen an:

Von 130 Fällen waren unter 23 Jahren 17, zwischen 28 und 40 Jahren 96, über 40 Jahre 17.

Weitere Aufstellungen geben Hecker[3]) und Parry[4]). Hecker und van Cauwenberghe erwähnen wohl, dass viele von den aufgenommenen Fällen von über 60 Jahre alten Frauen stammen, ohne aber genau anzugeben, ob die Schwangerschaften frisch oder alt waren und sich als Lithopaedien etc. darstellten. Sehr wahrscheinlich waren sie Beispiele von letzteren. Keiner von diesen Autoren erwähnt in diesen Fällen das Alter zur Zeit der Heirat, ein sehr wichtiger Punkt, den man kennen muss, bevor man berechtigt ist, Schlüsse aus den Aufstellungen zu ziehen.

Primiparae und Multiparae: Van Cauwenberghe[2]) giebt die folgende Statistik:

Von 124 Fällen waren 21 Primiparae und 103 Multiparae.

Anamnese der Zeit von der Verheiratung an und der früheren Geburten: Hecker giebt darüber folgendes an:

Von 31 Primiparis waren 11 lange Jahre, zwischen 4 und 15, steril gewesen. Von 121 Multiparis hatten 77 früher regelmässig Kinder geboren, 31 in Zwischenräumen von 2 bis zu 17 Jahren

---

[1]) „Klinische Vorträge", Prag, Bd. II, p. 175.

[2]) Op. cit., p. 171.

[3]) „Beitr. zur Lehre von d. Schwangersch. ausserh. d. Gebärmutterhöhle". Monatschr. f. Geburtskunde. Berlin. 1859. Bd. 13, p. 98.

[4]) Op. cit., p. 29.

zwischen ihrer letzten uterinen Schwangerschaft und der ektopischen, während die Uebrigen unregelmässige Zwischenräume zwischen ihren vorhergehenden uterinen Schwangerschaften aufwiesen.

Seite der Schwangerschaft: Die Ansichten über die relative Häufigkeit der rechts- und linksseitigen ektopischen Schwangerschaften gehen auseinander. Campbell[1]), Barnes[2]) und Hecker[3]) behaupten, dass sie auf der linken Seite am häufigsten sei; May[4]) und Andere dagegen, auf der rechten Seite. Van Cauwenberghe[5]) fand, dass von 58 Fällen 30 rechts- und 28 linksseitig waren. Parry[6]) fand von 185 Fällen 100 auf der rechten und 85 auf der linken Seite. Diese Statistiken sind also nicht überzeugend. Soweit bekannt, hat die ektopische Gravidität nicht die Neigung, sich auf einer Seite häufiger zu entwickeln, als auf der anderen.

Lage in der Tube: Parry[7]) fand, dass von 214 Fällen 31 den interstitiellen Teil der Tube, 34 den Pavillon und 149 die Ampulle betraten. Hennig[8]) giebt an, dass von 122 Schwangerschaften 77 im ampullären Teil der Tube gelegen waren. Eine Statistik über diesen Punkt kann nur genau sein, wenn auch Fälle beginnender Schwangerschaft untersucht sind. In vielen Fällen ist es nach den ersten Monaten infolge der Erweiterung der Tube schwierig, zu sagen, wo die Schwangerschaft begann. Doch kann kein Zweifel darüber sein, dass die Ampulle der gewöhnlichste Sitz ist.

Verhältnis der ektopischen zu den normalen Graviditäten: Verlässliche Aufstellungen über diesen Punkt existieren nicht: wenn man eine Schätzung machen will, wird man sich gegenwärtig halten müssen, dass manche ektopische Gravidität übersehen werden kann, besonders diejenigen, in denen das Ei in einer frühen Periode zerstört und resorbiert wird, und die, bei denen infolge Ruptur des Schwangerschafts-Sackes

---

1) Op. cit., p. 112.
2) Op. cit.
3) Op. cit.
4) Amer. Journ. med. Sc. 1856. p. 820.
5) Op. cit., p. 62.
6) Op. cit., p. 89.
7) Op. cit., p. 89.
8) Op. cit., p. 102.

und innerer Blutung der Tod der Mutter eintritt. Derartige Fälle müssen bei Aufstellung von Statistiken in Rechnung gezogen werden.

Wiederholte ektopische Schwangerschaft: Eine Frau, die auf einer Seite eine ektopische Gravidität gehabt hat, kann später auch auf der anderen Seite wieder ektopisch schwanger werden.

In manchen Fällen trat die zweite Schwangerschaft ein, während die Reste der ersten in Form eines geschrumpften Eies oder eines Lithopaedion auf der anderen Seite noch vorhanden waren. (Es ist jedoch kein Fall beschrieben, bei dem eine zweite Schwangerschaft sich entwickelte, während die erste noch im Fortschreiten begriffen war.) Es sind zahlreiche, gut verbürgte Beispiele hievon beschrieben; einer der ersten war der von Primerose[1]) aus dem Jahre 1594.

Berichte von den meisten der veröffentlichten Fälle geben Parry[2]), Abel[3]), Herman[4]) und Lawson Tait[5]).

Manche nehmen auch an, dass sich eine ektopische Schwangerschaft auf derselben Seite wiederholen kann. Sie gründen ihre Ansicht auf einen von Haydon, Tyler Smith und Braxton Hicks[6]) beschriebenen Fall, bei dem man eine angebliche, rupturierte, dreimonatliche Tubar-Schwangerschaft fand, welcher ein kleinerer, geschrumpfter Foetus anlag; den letzteren hielt man für die Ueberreste einer älteren Schwangerschaft (Etwa $4^1/_2$ Jahre zuvor sei die Patientin schwanger gewesen und habe abortiert, jedoch fand man keinen Foetus). Dieser Fall ist aber nicht beweisend. Nach der Schilderung müsste man eher glauben, der Uterus sei missbildet und die sogenannte Tubar-Gravidität in Wirklichkeit eine Nebenhorn-Schwangerschaft gewesen. Ueberdies können die aufgefundenen Früchte auch Zwillinge gewesen sein, wobei der kleinere, geschrumpfte dann dem „Foetus papyraceus" entsprechen würde, den man in manchen Fällen von mehrfacher intrauteriner Gravidität findet; sie können sich im Anfange im

---

[1]) Op. cit., liber IV, p. 316.
[2]) Op. cit., p. 144.
[3]) Arch. f. Gyn., Berlin. 1893, Bd. 44, p. 55.
[4]) Brit. Med. Journ., London. 1890, Bd. II, p. 722.
[5]) „Lectures on Ectopic Pregnancy", 1888, p. 46.
[6]) Trans. Obst. Soc. London, Bd. V, p. 280.

nämlichen Teil, oder in benachbarten Teilen der Tube entwickelt haben.

Neuerdings hat H. C. Coe[1]) einen interessanten Fall dieser Art beschrieben, der über allem Zweifel steht. Eine Frau, welche die Reste einer tubaren oder tubo-ligamentären Schwangerschaft 12 Jahre getragen hatte, wurde wieder schwanger, und zwar befand sich die Schwangerschaft wieder in der nämlichen Tube nach aussen von dem alten Sack. Interessant ist auch, dass nur im Ovarium der nicht-schwangeren Seite ein Corpus luteum gefunden wurde, so dass der Fall als ein solcher von äusserer Ueberwanderung des Eies gelten kann.

Es ist auch schwer verständlich, wie das Ei den Sitz der alten Schwangerschaft hätte passieren können. Eine Erklärung dafür bestünde darin, dass die alte Schwangerschaft in's Ligamentum latum rupturierte und allmählig resorbiert wurde, die Tube sich aber wieder schloss und durchgängig blieb. Man kann natürlich auch annehmen, dass das Ei durch die Peritoneal-Höhle auf die andere Seite gelangt ist, also äussere Ueberwanderung stattgefunden hat.

Bland Sutton[2]) glaubt, dass wiederholte Schwangerschaft in der nämlichen Tube unmöglich ist wegen der durch die Schwangerschaft herbeigeführten Veränderungen in der Tube.

Das dürfte zutreffen für die Fälle, in denen die Schwangerschaft so weit vorgeschritten war, dass sie die ganze Tube in Mitleidenschaft zog; in den Fällen aber, in denen sie schon sehr früh unterbrochen wurde, wobei das Ei verschwand und die Tube durchgängig blieb, so dass ein Ei dieselbe immer noch passieren konnte, in diesen Fällen ist kein Grund dafür vorhanden, dass sie nicht wieder der Sitz der Entwicklung einer künftigen Schwangerschaft werden könnte.

Mehrfache ektopische Schwangerschaft: Hierunter soll verstanden sein entweder eine Schwangerschaft auf jeder Seite, oder zwei auf Einer Seite in verschiedenen Fruchtsäcken oder im nämlichen Fruchtsack. Für die erste Art haben wir nur sehr karge Beweise, wenn auch kein Grund dafür vorhanden ist, dass sie nicht vorkommen kann. Rowan[3]) beschreibt einen Fall, in dem er wegen Ruptur einer jungen, links-seitigen

[1]) „Internal Migration of the Ovum" etc. Trans. Amer. Gyn. Soc., Bd. 18.

[2]) op. cit., p. 367.

[3]) Australian Med. Journ., Melbourne, 1890, p. 265.

Tubar-Schwangerschaft operierte und die rechte Tube ebenfalls mehrere Wochen schwanger fand; die Placenta war zum Teil abgehoben, ein Foetus wurde nicht gefunden.

Dafür, dass sich zwei Eier in verschiedenen Teilen der nämlichen Tube entwickeln können, ist kein Zeugnis zu finden ausser dem von Boehmer[1]), der einen Fall beschrieb, in dem die Tube an zwei verschiedenen Stellen erweitert war, wovon die eine ein junges Ei, die andere ein in eine Mole verwandeltes enthielt.

Es spricht aber nichts gegen die Annahme, dass dies stattfinden kann; es kommt auch im Uterus in gewissen Fällen von Zwillings-Schwangerschaft vor. Die Verhältnisse würden in einem solchen Falle denen gleichen, die man bei vielen niedereren Säugetieren findet. Nicht uninteressant dürfte es auch sein, hiermit die über die Aetiologie der ektopischen Gravidität oben ausgesprochenen Ansichten (s. Seite 11) zu vergleichen.

Zahlreicher sind die Beweise für die Entwicklung einer mehrfachen Schwangerschaft in Einem Sack, analog der im Uterus vorkommenden.

Einer der ersten authentischen Fälle ist der von Thomas Bell[2]) aus dem Jahre 1756; Densing[3]) beschrieb zwar schon hundert Jahre früher eine ektopische Zwillings-Schwangerschaft im Abdomen; deren Art ist aber nicht ganz sicher bestimmt. Andere Fälle sind beschrieben von Varnier[4]) (1785), Rupin[5]) (1860), Walter[6]) (1892) und Anderen während dieses Jahrhunderts.

Trezevant[7]) beschreibt einen Fall, in dem 2 Früchte auf einer Seite gefunden wurden, von denen Eine zwischen 6 und 7 Monaten, die andere 5 bis 6 Wochen alt war; jede war von ihren eigenen Eihäuten umgeben. Parry ist der Meinung, dass dies entweder eine Zwillings-Schwangerschaft war oder dass die kleine Frucht einer früheren ektopischen Gravidität angehörte. Die letztere Ansicht ist sehr unwahrscheinlich; es war entweder ein Fall von Zwillings-Schwangerschaft im nämlichen oder in

---

[1]) „Observ. anatom. rar.“, pars II.
[2]) „Med. Comment.“, Edinburgh, Bd. II., p. 72.
[3]) „Historia partus infelicis“ etc, Groningen, 1662.
[4]) Journ. de Méd. de Paris, Paris, 1785, Bd. 65.
[5]) Gaz. d. hôp., Paris, 1860, No. 13.
[6]) Brit. Med. Journ., London, Oct. 1., 1892.
[7]) Parry, op. cit., p. 139.

einem benachbarten Teil der Tube, wobei der eine Foetus frühzeitig abstarb. Dieser Fall steht auf einer Linie mit dem von Haydon, der oben bereits beschrieben wurde.

Gleichzeitige ektopische und uterine Schwangerschaft: Es kann wohl kein Zweifel darüber herrschen, dass verschiedene Eier ungefähr zur nämlichen Zeit befruchtet werden und sich entwickeln können, eines in der Tube, das andere im Uterus.

Hieher gehörige Fälle sind berichtet von Loudon[1]) (1836), Whinnery[2]) (1846), Starley[3]), Cooke[4]), Galabin[5]), Browne[6]) u. A.

Intercurrente Uterin-Schwangerschaft, d. i. Uterin-Schwangerschaft im Laufe einer ektopischen Gravidität: Es ist nicht bewiesen, dass sich eine Schwangerschaft im Uterus entwickeln kann, nachdem ein Ei erst einmal seine Entwicklung in einer Tube regelrecht begonnen hat oder während ein ektopischer Foetus weiterwächst. Der Grund hiefür ist klar: Nach Beginn einer Schwangerschaft, sei es einer ektopischen, oder uterinen, werden keine Eier mehr zur Reife gebracht. Wenn sich Früchte in Tube und Uterus, oder in beiden Tuben wachsend finden, so haben sie sich aus Eiern entwickelt, die von einem oder beiden Ovarien aus der nämlichen oder annähernd der nämlichen Zeit stammen.

Hat jedoch eine ektopische Schwangerschaft aufgehört, sich weiter zu entwickeln, sei es, dass das Ei resorbiert wird, oder nicht, dann kann natürlich Schwangerschaft im Uterus statthaben. Das ist auch schon seit Langem von Albucasis und vielen anderen Autoren während der letzten beiden Jahrhunderte beschrieben worden. Nicht nur Eine, zahlreiche normale Schwangerschaften kann eine Frau durchmachen, während sie die Reste einer ektopischen Gravidität im Zustande der lipoiden Umwandlung oder als Lithopaedion oder als mumifizierte Masse mit sich herumträgt. So erwähnt Josephi[7]) einen Fall, in dem die ektopischen Reste 16 Jahre lang bei einer Frau blieben, die während dieser

1) Campbell, op. cit., p. 65.
2) Am. Journ. Med. Sc., Philadelph. 1846, p. 351.
3) New-York Med. Journ., March 1873, p. 299.
4) Trans. Obst. Soc., London, Bd. V, p. 143.
5) Trans. Obst. Soc. London, Bd. 23, p. 143.
6) Trans. Am. Gyn. Soc., 1881.
7) Op. cit., p. 126.

Zeit 4 Kinder gebar; in einem anderen wurde die Masse 46 Jahre herumgetragen und 2 Kinder wurden während dieser Zeit geboren. Campbell[1]) führt einen Fall an, in dem sieben Kinder geboren wurden.

Die Aufstellung von Parry, betreffend mehrfache Konception in Verbindung mit ektopischer Schwangerschaft, ist geeignet, ernstlich irre zu leiten. Von 500 Fällen ektopischer Gravidität findet er 22 derartige, i. e.: 1: 23. Er hat jedoch hierin tubare Zwillingsschwangerschaften, gleichzeitige ektopische und uterine, und intercurrente uterine Fälle eingeschlossen. Von diesen sind wahrscheinlich die letzterwähnten die häufigsten.

Dass mehr als zwei Früchte sich entwickelten, darüber giebt es nur sehr kärgliche Berichte. Campbell[2]) erwähnt 2 Fälle davon.

Ektopische Schwangerschaft als Bruch-Inhalt: Es sind eine Anzahl derartiger Fälle berichtet[3]), aber eine sorgfältige Untersuchung erregt manchen Zweifel. In den meisten von den hierunter gezählten Fällen wird die Gravidität keine ektopische, sondern eine Nebenhorn- oder gar uterine Schwangerschaft gewesen sein.

Es ist jedoch nicht zweifelhaft, dass sich eine schwangere Tube in einem Bruchsack vorfinden kann; wissen wir ja doch, dass dies mit den Anhängen im nicht-schwangeren Zustande der Fall sein kann. Es ist festgestellt, dass ektopische Schwangerschaft fast bei allen Arten von Hernien gefunden wurde, bei Inguinal-, Crural- und Abdominal-Hernien. Es wird auch von einigen behauptet, dass Hernie von Teilen der inneren Genitalien eine Ursache der ektopischen Schwangerschaft ist. Vergl. in Bezug hierauf das erste Kapitel über die Aetiologie der ektopischen Gravidität.

Der Foetus bei ektopischer Schwangerschaft: Der Foetus kann so gut entwickelt sein, wie bei uteriner Gravidität, und wenn er lebend von der Mutter entfernt wird, kann er zu einem gesunden Kinde heranwachsen. In einer grossen Zahl von Fällen jedoch ist das Kind schwach und stirbt vor, bei oder bald nach der Geburt. Die wichtigste Ursache

---

[1]) Op. cit., p. 111.
[2]) Op. cit., p. 111.
[3]) Parry, op. cit., p. 134.

für den geschwächten Zustand ist wahrscheinlich die progressive Destruktion der Placenta bei ektopischen Fällen infolge von Blutung in dieselbe.

In einer ganzen Anzahl von Fällen entwickeln sich amniotische Bänder zwischen Foetus und Fruchtsackwand.

Von Deformitäten des Kopfes sind zahlreiche interessante Fälle beschrieben. Olshausen erwähnt einen Fall, in dem eine Seite des Schädels eine Impression zeigte, gerade wie bei rhachitischem Becken. Das war hier bedingt durch Druck des Kopfes gegen die Wirbelsäule der Mutter. In anderen Fällen war der Kopf im vertikalen oder schrägen Durchmesser abgeflacht. Das Gesicht kann ebenfalls stark komprimiert gefunden werden.

Diese Verhältnisse finden sich bei lebender und toter Frucht, besonders aber in Fällen, in denen das Kind tot gewesen und das Fruchtwasser ganz oder teilweise resorbiert war, da hiebei ein stärkerer Druck auf den Foetus wirkte.

Auch noch andere Missbildungen, wie Klumpfuss, Exomphalus, Encephalocele u. s. w. finden sich.

VI. Kapitel.

Veränderungen während der Entwicklung der Schwangerschaft.

Veränderungen in der Tuben-Wand.

Das Peritoneum.

Die peritoneale Bedeckung der Tube wächst mit dieser bei fortschreitender Schwangerschaft. Wenn man viele Präparate untersucht, so findet man, dass das Peritoneum infolge Entzündung verschiedenes Aussehen zeigt. Das Verhältnis einer wachsenden Tubar-Schwangerschaft zu dem Vorkommen von Peritonitis kann genau nicht festgestellt werden. In manchen Fällen hatte dieselbe schon vor dem Beginn der Gravidität bestanden; in andern ist sie offenbar durch starke Reizung entstanden, z. B. durch Ruptur der Tube in's Ligament oder in die Peritoneal-Höhle. In weiteren Fällen wieder ist bei junger Schwangerschaft keine Entzündung zu finden; man kann das Abdomen öffnen und die schwangere Tube frei beweglich, ohne Veränderung ihrer äusseren Bedeckung, finden. Mit einem gewissen Recht können manche behaupten, es sei kein plausibler Grund für die Ansicht vorhanden, dass, so lange das Ei ungestört in der Tube wächst, eine irgendwie grössere Disposition zur Entwicklung einer Peritonitis vorhanden sei, als im Falle einer normalen, intra-uterinen Gravidität. Das mag wahr sein, soweit es die ersten Monate betrifft, aber nicht mit Bezug auf die späten Monate der Schwangerschaft. Die schwangere Tube kann peritoneale Veränderungen eingehen, wie jeder andere Tumor, aber die Dünnheit ihrer Wand, das Wachsen der Placenta, das Vorkommen von Blutungen in dieselbe sind zweifellos besondere Faktoren, die die Disposition zu diesen Veränderungen vergrössern helfen.

Nach der Art und dem Grade der Entzündung bietet dann die Oberfläche der Tube verschiedenes Aussehen dar. Manchmal ist das Epithel gänzlich verschwunden und durch ein geringes Zell-Lager ersetzt, das aus jungen Bindegewebs-Zellen besteht; in anderen Fällen sind die Entzündungsprodukte mannigfache chronische Veränderungen eingegangen.

Gelegentlich findet man auf der Oberfläche unregelmässige Anhäufungen grosser, mehr oder weniger runder Zellen, den Decidua-Zellen ähnlich; sie dringen nicht irgend tiefer in die Substanz der Wand ein, sondern sind ganz oberflächlich und ragen oft wie Stifte aus der Oberfläche heraus.

Diese Zellmassen, die auch von Orthmann[1]), Werth[2]) und Zedel[3]) beobachtet worden sind, kommen nicht häufig vor. Ihr Ursprung ist nicht völlig sicher gestellt, sie sind aber aller Wahrscheinlichkeit nach Proliferationen der Peritoneal-Zellen. Die nämliche Erscheinung sahen wir bei Perisalpingitis, die nicht mit Schwangerschaft vergesellschaftet war.

In anderen, seltenen Fällen fanden wir unter dem Peritoneum kleine Hohlräume, mit kubischem Epithel ausgekleidet. Dieselben wurden von Orthmann für die Enden tiefer Buchten der Tuben-Schleimhaut gehalten. Jedoch ist kein direkter Zusammenhang nachgewiesen worden. Zedel glaubt, dieselben seien quergetroffene Peritonealfalten. Gegen diese Ansicht spricht der Umstand, dass dieselben eine zu grosse Aehnlichkeit mit drüsenartigen Räumen haben, dass die Zellen in engem Kontakt mit der Wand sind und keine Zeichen von Reizung bieten, wenn auch das darüber liegende Peritoneum zerstört oder proliferiert ist. Ueberdies war es uns nicht möglich, in Serien-Schnitten diese Räume bis zur Oberfläche zu verfolgen. Aller Wahrscheinlichkeit nach sind sie embryonalen Ursprungs, wie viele andere ähnliche Räume, die sich anderwärts in den Falten des Ligamentum latum finden. Es ist wohl bekannt, dass sich dieselben manchmal erweitern und zu kleinen Cysten in dem äusseren Teil der Tubenwand werden können, und wenn dies

---

[1]) „Ueber Tubenschwangersch. in d. ersten Monaten" etc., Ztschr. für Geb. u. Gyn., Bd. 20.

[2]) „Beitr. z. Anat. u. z. operat. Behandl. d. Extrauterin-Schwangersch.". Stuttgart, 1887. p. 119 ff.

[3]) „Z. Anat. der schwang. Tuben" etc. Zeitschr. f. Geb. u. Gyn.. Stuttgart. Bd. 26, p. 137.

auch ein ungewöhnliches Vorkommnis ist, so sind doch die einfachen Hohlräume in einer ziemlichen Anzahl von Fällen zu finden.

Faltungen der Oberfläche, bedingt entweder durch Ueberreste früher foetaler Zustände oder durch Entzündung, trifft man zweifellos gelegentlich an. In diesen Fällen ist es nicht schwer, die Unregelmässigkeit des Umrisses der Wand in einem Schnitt zu verfolgen.

Es ist von der grössten Wichtigkeit, im Gedächtnis zu behalten, dass es bei vorgeschrittener ektopischer Gravidität peritonitische Adhaesionen sehr schwierig machen können, die Verhältnisse des Fruchtsackes zu bestimmen. Die Untersuchung von Fällen bei der Operation oder durch gewöhnliche Sektion kann leicht zu irrtümlichen Ansichten von ihrer Natur führen.

Die Beweise, die Berry Hart und wir selbst (im Kapitel über die Klassifikation) vorgebracht haben, waren im Stande, die Irrtümer zu zeigen, in welche die älteren Schriftsteller bei ihren Schilderungen der Arten von Extrauterin-Gravidität verfallen sind. Und wir haben gezeigt, dass es für das genaue Studium schwieriger Fälle absolut nötig ist, sich vor Allem der Gefrier-Schnitt-Methode zu bedienen, durch die allein die Verhältnisse der einzelnen Teile, speziell des Peritoneums, erkannt werden können; als Hilfsmethoden treten dann Präparation und mikroskopische Untersuchung der Teile in ihre Rechte.

Der muskuläre Teil der Wand.

Ueber die Veränderungen in der Muskulatur infolge von Schwangerschaft bestehen beträchtliche Meinungsverschiedenheiten. Manche Autoren beschreiben eine Hypertrophie, andere eine Hyperplasie und wieder andere Hypertrophie und Hyperplasie; dem gegenüber leugnen andere überhaupt das Vorkommen einer dieser Veränderungen, und es giebt sogar einige, die ein Schrumpfen und Verschwinden der Muskulatur vom allerersten Anfang der Schwangerschaft an behaupten.

Auch betreffs der Dicke der Tubenwand findet man viele verschiedene Angaben. Der bedeutende Mangel an Uebereinstimmung in diesen Angaben, die zum grössten Teil auf genauen Beobachtungen beruhen, ist leicht erklärlich, wenn man nur bedenkt, dass der Fruchtsack in seiner Dicke an verschiedenen Stellen und zu verschiedenen Zeiten der Schwangerschaft variiert.

Zweifellos verursacht die Entwicklung des Eies frühzeitig Veränderungen in der Muskulatur der Tube, ähnlich denen, die im Uterus bei normaler Schwangerschaft eintreten. Sowohl Hypertrophie, als Hyperplasie kommt vor. Das lässt sich leicht zeigen, wenn man sorgfältig eine Reihe von Tubar-Säcken aus verschiedenen Perioden der Schwangerschaft studiert. Die Veränderungen sind besonders deutlich während der ersten zwei oder drei Monate. Wie lange sie andauern, kann man nicht sagen, wohl aber, dass sie, wenn auch in geringem Grade, auch nach dem dritten Monat vorkommen; sie variieren in den einzelnen Fällen.

Man muss wohl annehmen, dass nach einer kurzen Zeit die Muskulatur nicht mehr im Stande ist, mit der rapiden Entwicklung des Eies Schritt zu halten, wie dies der normale Fruchthalter, der Uterus, thut. Das Bindegewebe jedoch vermehrt sich durchaus bis zu einem Grade, dass es die Muskulatur weit übertrifft.

Die normalen Verhältnisse in der Muskelsubstanz werden ebenfalls vollständig zerstört. Die Bündel zerreissen und werden getrennt, und man findet sie in jeder Richtung laufen. In den späten Monaten können beträchtliche Teile der Wand infolge der starken Auseinanderdrängung der Muskelfasern, die stattgefunden hat, ganz ohne Muskulatur sein.

In vielen Fällen begleitet Atrophie der Muskelfasern diese Veränderungen.

Wenn die Tube frühzeitig in's Ligament rupturiert und das Ei sich weiter entwickelt, so wird wahrscheinlicherweise die Hypertrophie der Muskulatur geringer sein, da der Druckreiz vom Inneren der Tube zum Teil wegfällt, nachdem das Ei innerhalb des Ligaments teilweise eine neue Stätte gefunden hat.

Was die Dicke des Fruchtsackes betrifft, so können keine genauen Maasse angegeben werden. Sie variiert etwa von $^1/_{32}$ Zoll bis zu $^3/_{16}$ Zoll (0,8 bis 5 mm) und kann manchmal noch grösser sein. Starke Verdickung ist gewöhnlich bedingt durch Entzündung des Aussenteils der Wand oder durch Blutungen in ihre Substanz. Grössere Dünnheit an einer Stelle ist bedingt durch Dehnung eines von Anfang an dünnen oder schwachen Teils, der nicht im Stande ist, dem Druck des wachsenden Inhalts Widerstand zu leisten. Rapide Verdünnung tritt ein, wenn die Tube durch starke Blutung ausgedehnt wird.

Nach unserer eigenen Beobachtung scheint es, dass der Teil der Wand, an welchem die Placenta sitzt, etwas dicker ist, als die übrige Tubenwand, was bedingt ist durch die enorme Entwicklung von Blutgefässen in dieser Gegend. Abel[1]) behauptet, dass dieser Teil hypertrophiere, während der Rest der Wand sich verdünne und atrophiere.

Die Schleimhaut.

Die Decidua vera.

In Bezug auf die Bildung einer Decidua vera in der Tube gehen die Ansichten auseinander. Einige meinen, dass keine solche Veränderung Platz greift; einige, dass die ganze Mucosa verändert wird; andere, dass sie nur teilweise diese Veränderung zeigt; und wieder andere glauben, dass eine Decidua sich nur in dem Teil der Schleimhaut entwickelt, der mit dem Ei in Kontakt ist.

Die Mangelhaftigkeit unserer Kenntnisse in Bezug auf die Decidua rührt teilweise von ungenügender mikroskopischer Untersuchung der Fälle und teilweise daher, dass Fälle von tubarer Schwangerschaft untersucht wurden, die zu weit vorgeschritten waren, um uns Auskunft geben zu können über die Natur und Ausdehnung der jungen Vera. Die Schlüsse, die gezogen wurden, stammen von ungenügenden Daten. Bis heute ist noch keine Decidua aus früher Periode, d. h. aus der Zeit, ganz kurz bevor oder als sich das Ei festsetzte, beschrieben worden. Die Beobachtungen, die gemacht wurden, entstammen alle nur Fällen, in denen infolge Wochen oder Monate alter Schwangerschaft Veränderungen Platz gegriffen hatten.

Eine sorgfältige Durchforschung wird zweifellos die Thatsache zu Tage fördern, dass stets eine Vera gebildet wird. Gelegentlich sind Fälle berichtet worden, wie von Hennig[2]) und Werth[3]), in denen kein Decidua-Gewebe in den untersuchten Schnitten zu bemerken war; in andern Fällen nur in geringer Ausdehnung. Diese Fälle beweisen jedoch nichts in Hinsicht auf eine Decidua in früher Zeit; sie sprechen nur für die in Frage stehenden Präparate, die verschieden weit vorge-

[1]) „Zur Anatomie der Eileiterschwangerschaft“ etc., Arch. f. Gyn. Berlin. 1891, Bd. 39.

[2]) op. cit., p. 106.

[3]) op. cit., p. 104.

schrittene Schwangerschaften darstellten. Man muss nur nicht vergessen, dass die einzelnen Fälle individuelle Verschiedenheiten zeigen, und dass die Veränderungen, die durch die Schwangerschaft eintreten, rapid fortschreiten, hier noch mehr, als bei uteriner Gravidität, und zu verschiedenen Zeiten im Grade und der Art der Veränderungen viele Unterschiede aufweisen. Vor allem ist es notwendig, bevor man irgend welche Schlüsse formulieren kann, eine grosse Anzahl Schnitte von jedem Präparat zu untersuchen, um der Wahrheit nahe zu kommen. Ein Teil des tubaren Schwangerschafts-Sackes kann bedeutend mit einem anderen differieren; ein Teil kann zahlreiche, deutliche Decidua-Zellen aufweisen, ein anderer nur einige wenige und wieder ein anderer überhaupt keine. Eine mangelhafte Untersuchnng wird daher, wie leicht zu sehen ist, zu Irrtümern führen.

In Bezug auf die Ausdehnung, in der Decidua vera sich bildet, kann nunmehr nach eigenen Untersuchungen und der Analyse zahlreicher, genau berichteter Fälle bestimmt gesagt werden, dass sie in den einzelnen Fällen ganz bedeutend variiert. Nur selten geht ein grosser Teil der Schleimhaut deciduale Veränderungen ein, gewöhnlicher nur ein kleines, ringförmiges Band rund um das Lumen, oder nur ein Teil auf Einer Seite. Die Ursache dieser Differenzen ist im Kapitel über die Aetiologie (s. oben) betrachtet worden. Auch die Dicke, welche die Decidua erreicht, ist sehr verschieden.

Struktur: Wir sind hier in der Lage, eine Decidua aus einer früheren Zeit zu beschreiben, als das bis jetzt irgendwo geschehen ist. (Der diesbezügliche Fall ist auf Seite 9 erwähnt). Der einzige Teil der Schleimhaut, der affiziert war, war ein unregelmässiges, ringförmiges Band in der Ampulle, durchschnittlich etwas über 1 Centimeter breit. Die ganze Dicke der Tube betrug an dieser Stelle etwa 1,1 cm, an anderen Stellen war sie dünner. (S. Taf. I, Fig. 2 u. 3.)

Auf dem Querschnitt ist die dicke Decidua-Schicht gut zu sehen. Ihre innere Fläche ist infolge der vorragenden Schleimhaut-Falten unregelmässig, diese sind jedoch sehr kurz und viel einfacher angeordnet, als die Falten in der Ampulle einer nichtschwangeren Tube. Das Bild ist viel ähnlicher dem, welches das uterine Ende der Tube gibt. Ueberdies weicht die Form der Falten bedeutend von der in einer normalen Tube ab, bei welcher sich dieselben als zarte, verästelte Vorsprünge (wie man sie im Querschnitt sieht) in das Lumen ausdehnen und dasselbe

sozusagen völlig ausfüllen. Hier aber bilden sie dicke, Keulen-, Finger-, Warzen- etc. förmige Hervorragungen, die sich auf eine kurze Strecke nach innen ausdehnen, aber das Lumen nicht ganz füllen.

Zwischen den Falten zeigt die Vera verschiedene Dicke, so dass es nicht möglich ist, ein stets genau zutreffendes Maass anzugeben.

Die feinere Struktur der Decidua zeigen die Figuren 1, 3 und 4 auf Tafel III. Ein Vergleich derselben mit Fig. 3 auf Tafel II und Fig. 2 auf Tafel III wird die Abweichungen von den normalen Verhältnissen in interessanter Weise deutlich zum Verständnis bringen.

Aus den Schnitten ist zu ersehen, dass die Vera, ebenso wie bei uteriner Schwangerschaft, besteht aus

1. Einer oberflächlichen kompakten Schicht;
2. Einer tiefen spongiösen Schicht.

Die Kompaktheit der oberflächlichen Schicht ist durch zweierlei bedingt, nämlich durch vielfache Adhaesionen und Verschmelzung der freien Enden der Schleimhautfalten und durch die frühzeitige Vermehrung der grossen Decidua-Zellen in dieser Schicht.

Das spongiöse Aussehen der tiefen Schicht rührt von dem Vorhandensein von Hohlräumen her, die nichts sind, als die nun geschlossenen Buchten im Grunde der Schleimhautfalten. Manche derselben mögen aber auch schon von Anfang an als drüsenartige Hohlräume in der Schleimhaut bestanden haben, als Teil eines allgemeinen abnormen Zustandes in dieser Tubenpartie. Fig 1 auf Tafel II zeigt den Querschnitt einer nicht schwangeren Tube in einem Falle von frühzeitiger Schwangerschaft in der anderen Tube. Die auffallende Aehnlichkeit der Mucosa mit der des Uterus ist sehr deutlich. Es sind keine Fransen in ihr zu sehen, sondern sie ist mehr weniger gleichmässig dicht und enthält viele drüsenartige Räume. In anderen Teilen der Tube finden sich diese Verhältnisse weniger entwickelt; hier ist der mehr normale Charakter der Tube besser, wenn auch nirgends sehr stark ausgeprägt. Auch dieses Präparat ist bereits im Kapitel über die Aetiologie angeführt worden. In der normalen Tube existieren, wie jetzt allgemein angenommen wird, keine Drüsen in der Schleimhaut.

Das Epithel: Epithel findet sich auf der Oberfläche der Decidua und in den Hohlräumen der tiefen Schicht. Auf der Oberfläche differiert es stark von dem normalen Flimmer-Cylinder-Epithel, das die Tube auskleidet: Es ist in verschiedenem Grade abgeflacht und an zahlreichen Stellen gleicht es niederem Pflaster-Epithel. Die Cilien sind vollständig verschwunden, die Zellgrenzen oft unregelmässig, die Zellsubstanz selbst granuliert und im Degenerations-Zustand, so dass die Kerne relativ grösser erscheinen, als in normalen Zellen. An verschiedenen Stellen bilden die Zellen Massen von granuliertem Detritus, ihre Kerne sind ebenfalls in verschiedenen Stadien der Degeneration begriffen. So hat die Decidua-Oberfläche an vielen Stellen ihre Epithel-Decke verloren.

In den Hohlräumen der Spongiosa ist das Epithel nicht so stark verändert, wie an der Oberfläche der Decidua. Meist sitzt es mehr weniger fest der Wand auf, wenn man auch häufig zahlreiche abgesprengte Zellmassen in beginnender Degeneration sehen kann. Die wenigen, vollständig ausgekleideten Hohlräume ähneln sehr den unteren Enden der Schleimhaut-Drüsen bei beginnender Uterin-Gravidität.

Der Grund für das weiter vorgeschrittene Stadium der Degeneration im Oberflächen-Epithel steht wahrscheinlich damit in Verbindung, dass die Bildung von Decidua-Gewebe zu allererst in der oberen Schicht der Decidua vor sich geht. Es mag sein, dass die starke und rasche Vermehrung der grossen Deciduazellen sowohl die Ernährung des obenaufliegenden Epithels stört, als auch eine Zerrung und teilweise Trennung desselben verursacht, da es nicht in gleichem Schritt mit dem Bindegewebe wächst. (S. auch Taf. IV, V, VII und VIII.)

Nirgends findet sich eine Erscheinung, die eine Umbildung der Epithel-Schicht in Decidua-Zellen vermuten liesse, eine Veränderung, die Frommel in den Bereich der Möglichkeit zog und neuerdings Dixon Jones[1]) so stark betonte. Der letztere Autor stellt die merkwürdige Behauptung auf, dass die Epithelzellen sich erst in Zellen von myxomatösem Typus und dann in Decidua-Zellen umbilden. Eine Bestätigung dieser Behauptung ist nicht zu finden. Er hat wahrscheinlich rein degenerative Vorgänge in den Zellen falsch ausgelegt oder Ent-

[1]) Am. Journ. Obst. New-York., 1893.

wicklungs-Stadien des Bindegewebes für deciduale Elemente gehalten.

Es ist kein Zweifel, dass das die Tube auskleidende Epithel sich nicht an der Bildung der Decidua beteiligt. Der Reiz, der zur Gewebs-Entwicklung führt, findet nur in den sub-epithelialen Gebilden Widerhall. Das Epithel ist von Beginn an passiv und verschwindet allmählig, da man es zur Herstellung der nötigen Verbindung zwischen foetalen und mütterlichen Teilen nicht braucht.

Das Bindegewebe: Das Bindegewebe der Schleimhaut geht bedeutende Veränderungen ein. In der normalen Tube ist dieses Gewebe von geringer Ausdehnung und modifizierter embryonaler Natur und besteht hauptsächlich aus runden, ovalen und sich verästelnden Zellen mit einem in geringem Grade fibrillären Intercellular-Stroma.

In der ersten Zeit der Decidua-Bildung, die in den oberen Schichten beginnt, findet eine Hypertrophie und Hyperplasie aller Elemente statt, die besonders ausgeprägt in den Zellen ist, welche das charakteristische Aussehen bekommen, das zu ihrer Benennung als „Decidua-Zellen“ geführt hat. So weit wir es nach eigenen Schnitten beurteilen können, scheint die allererste Veränderung in Hypertrophie der prae-existierenden Gebilde zu bestehen.

Die Form der Decidua-Zellen variiert: Es gibt runde, ovale, spindelförmige, unregelmässige und mit Ausläufern versehene; dieselben sind an vielen Stellen durch zarte, sich verästelnde Fäden verbunden. Jede Zelle hat ihren grossen, runden oder ovalen Kern; manche enthalten zwei oder drei Kerne. Zell-Vermehrung findet sich häufig. Was die Anordnung der Zellen betrifft, so scheint kein besonderer Plan verfolgt zu werden. Manchmal liegen sie mit ihrer langen Achse parallel zur Oberfläche, manchmal auch schräg in verschiedenen Richtungen.

Durch die ganze Decidua finden sich, wechselnd an Zahl, an den verschiedensten Stellen Leukocyten. Sie sind häufig am zahlreichsten da, wo die Decidua-Zellen am meisten entwickelt sind. Unsere Schnitte zeigen, dass sie in den frühesten Perioden nicht besonders zahlreich sind.

Weit zahlreicher sind sie im zweiten und dritten Monat, was höchstwahrscheinlich in Verbindung zu bringen ist mit der starken decidualen Vaskularisation in dieser Periode.

Was die Ansicht betrifft, die Hennig[1]), Ercolani[2]) und Andere ausgedrückt haben, dass die Leukocyten sich zu Deciduazellen umbilden, so ist nichts zu finden, was irgendwie zu Gunsten derselben sprechen könnte.

Einige Autoren haben angegeben, dass die erste Bildung von Deciduazellen rund um die Gefässe der Schleimhaut vor sich geht. In unseren Schnitten ist das nicht so. Die Veränderungen können irgendwo zwischen den Gefässen beginnen.

Blutgefässe: In dieser frühen Periode besteht nicht viel Veränderung in den Gefässen. Die Schleimhaut-Kapillaren nehmen an Grösse zu, sind hier und da erweitert und bilden kleine Räume. Diese sind ausgekleidet mit einer einfachen Endothelschicht, die auf dem umgebenden Bindegewebe ruht. Diese Veränderungen sind sehr stark ausgeprägt in den tieferen Schichten der Decidua. Die Arterien und Venen zeigen ebenfalls eine geringe Grössenzunahme.

Decidua serotina.

Wenn sich das Ei an der Tubenwand festsetzt, so wächst der Teil der Vera, der mit ihm in Kontakt ist, rascher als die übrige Decidua und ist bekannt als die Serotina. Sie muss im Verhältnis zur ganzen Vera einen grösseren Umfang haben, als bei uteriner Schwangerschaft. (S. auch Taf. VII.)

Wann die Serotina ihre grösste Dicke erreicht, kann nicht genau gesagt werden. Unzweifelhaft bestehen Unterschiede in den einzelnen Fällen. Es ist aber sicher nicht später, als am Ende des dritten Monats, wahrscheinlich gewöhnlich während des dritten Monats. Nach dieser Zeit wird sie dünner.

Progressive Veränderungen in der Decidua.

Das Epithel: Die bereits beschriebenen degenerativen Veränderungen im Oberflächen-Epithel führen dessen Verschwinden auf weite Strecken herbei. Alles, was noch vorhanden ist, wenn sich das Ei ansetzt, wird höchstwahrscheinlich von der äusseren Schicht des proliferierten foetalen Epiblasts, die eine trophoblastische Thätigkeit zu haben scheint, entfernt, gerade wie es bei zahlreichen anderen Säugetieren der Fall ist.

---

[1]) Op. cit.

[2]) „Della struttura anatom. d. caduc. uteri nei casi di gravid. extra-uterina". Bologna, 1874.

In den Hohlräumen der spongiösen Schicht verschwindet das Epithel zum grössten Teil, und die Hohlräume selbst obliterieren fast völlig. Hier und da kann man noch einen finden, der dann gewöhnlich parallel zur Oberfläche läuft und entweder gänzlich mit kubischen Zellen ausgekleidet ist oder auch nur teilweise, indem der Rest der Zellen im Lumen liegt. An anderen Stellen sind die Wände des Hohlraumes aneinander gedrückt oder werden durch eine oder zwei Reihen Zellen oder auch durch deren Degenerationsprodukte auseinander gehalten. Diese Zellen sind deutlich verschieden von dem umgebenden Deciduagewebe. Meistenteils jedoch sind diese Erscheinungen vor Beginn der zweiten Schwangerschafts-Hälfte verschwunden.

Das Bindegewebe: Die innere, infolge der frei vorspringenden Ränder der Schleimhautfalten unregelmässige Fläche der jungen Decidua wird frühzeitig infolge der zunehmenden Verschmelzung der Falten und der Schwellung der ganzen Mucosa glatter. Einige wenige Vorsprünge jedoch obliterieren nicht.

Der früh erkennbare Unterschied zwischen kompakter und spongiöser Schicht verliert sich aber bald. Das ist offenbar hauptsächlich bedingt durch die Ausdehnung der decidualen Veränderungen abwärts in die tiefen Schichten, die eine allmählige Obliteration der Hohlräume verursachen.

Die Kapillar-Erweiterung, die zuerst in den tiefen Schichten stattfand und das spongiöse Aussehen derselben noch vermehrte, wird ebenso charakteristisch in den oberen Schichten.

Auf diese Weise zeigt die Decidua nach den ersten Monaten eine ziemlich gleichmässige Konsistenz, unterbrochen hauptsächlich durch die Bluträume, die nahe der Oberfläche am besten ausgeprägt und am grössten sind.

Bei genauer Untersuchung zeigt sich, dass die progressiven Veränderungen folgender Art sind (S. z. B. Taf. X, Fig. 1.):

Die Deciduazellen, die zuerst nach allen Richtungen laufen, legen sich mit ihren langen Achsen mehr weniger parallel zur Oberfläche, wahrscheinlich ein Resultat des steigenden Druckes vom wachsenden Ei her. Von dieser Regel finden sich jedoch viele Ausnahmen: Besonders trifft man sie in Gruppen angehäuft, oder in Reihen, parallel zur Oberfläche, oder regelmässig und unregelmässig durch das ganze Gewebe hindurch zerstreut.

Die Zellen verlieren nach und nach zu einem grossen Teil ihre ursprünglichen Charakteristika: Ihre deutlichen Grenzen gegen einander, ihre klare Abgrenzung von der Intercellular-Substanz und ihre Anastomosen.

Sie nehmen im Verhältnis zur Grösse der Decidua bei fortschreitender Schwangerschaft an Zahl ab, ein Resultat zweier Faktoren, nämlich der sehr langsamen Zunahme der Zahl der Zellen nach den ersten Wochen und der deutlichen Zunahme des Intercellular-Gewebes an Ausdehnung und Dichtigkeit. Die extra-nukleare Zellsubstanz nimmt teil an der Bildung des letzteren und scheint sehr oft mit demselben zu verschmelzen, so dass sich die Zellgrenzen mehr oder weniger verwischen. Die grossen Kerne verlieren ebenfalls ihren deutlich runden Kontour und werden unregelmässiger; an vielen Stellen weichen dieselben vor dem umgebenden Intercellular-Gewebe zurück, mit wenig oder gar keiner Zellsubstanz bedeckt, und kommen so in die Hohlräume zu liegen.

Sie bekommen ein mehr granuliertes Aussehen und scheinen in vielen Fällen im Absterben begriffen.

Eine Folge dieser Veränderungen ist, dass die Deciduazellen gegen das Ende der Schwangerschaft in grosser Ausdehnung verschwunden sind oder aber ihr ursprüngliches, charakteristisches Aussehen verloren haben. Es muss aber bemerkt werden, dass hie und da Stellen in der Decidua, selbst in späteren Monaten, Haufen von grossen, charakteristischen Zellen enthalten können.

Die Intercellular-Substanz der frühen Zeit ist von zartem, homogenem Charakter. Sie wird nach und nach fester und gröber und färbt sich tiefer; ihre Konsistenz ist nicht gleichmässig, sondern zeigt bedeutende Unterschiede. Sie bekommt ein unregelmässig, grob und fein fibrilläres Aussehen. Am Ende der Schwangerschaft ist sie es, die die Decidua fast in ihrer ganzen Dicke bildet; sie kann dann nicht ganz leicht von dem fibrösen Gewebe unterschieden werden, das den übrigen Teil der Fruchtsackwand darstellt. In dieser Zeit findet man sehr wenige Leukocyten.

Von früher Zeit der Schwangerschaft an hat eine deutlich ausgeprägte Verdichtung dieser Intercellular-Substanz statt, charakterisiert durch die tiefe Färbung, die dieselbe annimmt. In den ersten Monaten tritt sie hauptsächlich nahe oder an der Oberfläche ein, wo, wie zu beobachten ist, die Deciduazellen zuerst Zeichen von Degeneration darzubieten beginnen. Diese

degenerative Veränderung ist nicht eine kontinuierliche, sondern unregelmässig und vielfach unterbrochen.

Sie kann sich schräg nach innen von der Oberfläche ausdehnen. Hier und da beginnt sie auch auf einige Entfernung unterhalb der Oberfläche. Die Natur dieser Veränderung ist noch nicht ganz sichergestellt, wenn sie auch sehr wahrscheinlich mit der Degeneration der Zellkerne in Verbindung zu bringen ist. Der ganze Degenerations-Prozess scheint eine Art Koagulations-Nekrose zu sein. Dieser Zustand muss streng unterschieden werden von demjenigen, der bedingt ist durch die Färbung des Blutfibrins, das sich manchmal als Folge von Blutaustritt auf der Oberfläche der Decidua oder in ihrer Substanz findet. Gelegentlich kann die oberflächliche Decidua so abgehoben sein, dass sie nicht vom Fibrin zu unterscheiden ist.

Ausser an diese Veränderungen in der Serotina, darf man auch nicht vergessen an ihr nach den ersten Monaten vermindertes Wachstum und an die Druckwirkung des sich vergrössernden Eies. Ihr Verhältnis zu den foetalen Gebilden, mit denen sie in Kontakt ist, soll später betrachtet werden.

Blutgefässe: Die früheste Veränderung besteht, wie geschildert, in Erweiterung, besonders in den Kapillaren der Schleimhaut, wodurch die grossen sinuösen Bluträume in der Decidua entstehen. Das wird ausgeprägter in der Zeit, wenn die Serotina sich entwickelt. Nach einer gewissen Zeit, greift eine sehr bemerkenswerte Veränderung in diesen Ausbuchtungen Platz, die besonders ausgeprägt ist in den nahe der Oberfläche liegenden und in einer Proliferation des Endothels besteht. Sie beginnt unabhängig in verschiedenen Gefässen; an manchen Stellen ist diese Veränderung nur gering, an anderen äusserst stark ausgeprägt. Sie kann an zahlreichen Punkten der Sinuswand beginnen oder die ganze Wand auf einmal ergreifen. (S. Taf. X, Fig. 2 u. 3, sowie Taf. XIV, Fig. 1 u. 2.)

Meistens verengert die Proliferation das Lumen des Sinus nicht sehr, gelegentlich findet dies aber doch statt. Die Zellen vermehren sich sehr rasch; sie sind auf dem Schnitt meist oval oder rundlich, in manchen Fällen spindelförmig. Die Kerne sind gross, oval oder rundlich; an manchen Stellen sind sie im Zustand der Teilung zu sehen. Der Zellkörper ist klein und färbt sich nur schwach mit Eosin; die Grenzen zwischen den Zellen sind oft schwer aufzufinden.

Wann dieses Wuchern der Endothel-Zellen beginnt, ist nicht mit Sicherheit zu bestimmen, jedenfalls aber während der ersten Wochen.

Von besonderem Interesse ist aber die Ausdehnung dieser Zellwucherung nach aussen in das umgebende Decidua-Gewebe, wobei die homogene Intercellular-Substanz augenscheinlich zerstört wird und vor den einwandernden Zellen verschwindet, wahrscheinlich auf dem Wege der Resorption.

Auf diese Weise wird eine beträchtliche Fläche in der Nachbarschaft mancher dieser Ausbuchtungen von diesen Zellen in Beschlag genommen. An zahlreichen Stellen, wo die Sinuse nahe der Oberfläche der Decidua liegen, dringen diese Zellmassen nach aufwärts vor, bis sie die oberflächlichste Schicht der Serotina bilden und so in direkten Kontakt mit foetalen Gebilden kommen.

Die Arterien und Venen zeigen hier und da die nämliche Endothel-Proliferation, wenn auch in geringerem Grade und ohne die Ausdehnung nach aussen auf die umgebenden Teile. Gelegentlich zeigt auch ein Gefäss in der Muskel-Schicht der Wand diese Veränderung; und hier kann sich dann auch eine gewisse Verdickung der ganzen Arterien-Intima finden. In zahlreichen Gefässen finden sich freie Zellen, die von Proliferationsmassen abgerissen worden sind.

Das Vorkommen dieser endothelialen Veränderungen ist von ausserordentlichem Interesse, und es wird gut sein, dieselben im Lichte wichtiger neuer Forschungen über die Natur der Schleimhaut-Veränderungen bei gewissen Säugetieren während der Schwangerschaft, besonders bei den Insektivoren, zu betrachten.

Hubrecht[1]) stellt in seiner wertvollen Arbeit über die Placenta des Igels Betrachtungen an über die Möglichkeit einer engen Verwandtschaft in der Placentar-Bildung bei den Insektivoren und beim menschlichen Weibe. Nach den von uns gefundenen Verhältnissen scheint gar Manches für Hubrecht's Behauptung zu sprechen, dass nämlich die Vorgänge bei der Placentar-Bildung beim Menschen mit den beim Igel gefundenen mehr Aehnlichkeit haben, als mit denen bei irgend einem der niedereren Säugetiere, soweit wir dieselben kennen. Wenn diese phylogenetische Verwandtschaft mit Bezug auf die Placenta vollständig bewiesen

[1]) „The Placentation of Erinaceus Europaeus" etc. Quart. Journ. Micr. Sc., London, Dec. 1889.

werden kann, so wird das den Behauptungen noch mehr Nachdruck verleihen, die Huxley[1]) über die Stellung der Insektivoren unter den Säugetieren aufgestellt hat. Nach seinen vergleichend anatomischen und palaeontologischen Studien hält er dieselben für diejenige Art, welche die centrale und primitive Stelle unter den mit Einem Uterus versehenen Säugetieren einnimmt.

Hubrecht hat gezeigt, dass bei der Deciduabildung beim Igel eine enorme Proliferation des Endothels der mütterlichen Sinuse, und zwar in solchem Umfang stattfindet, dass sich eine deutlich ausgeprägte Schicht bildet, die mit dem foetalen Epiblast in enge Verbindung tritt.

Er nennt diese Schicht „Trophospongia". Eine ähnliche Veränderung findet in der Decidua der Fledermaus statt. Frommel[2]) giebt hiebei dieser Schicht den Namen einer „epithelialen", aber Hubrecht zeigt, dass sie identisch ist mit der Trophospongia des Igels.

In unseren Präparaten ist diese Trophospongia-Bildung zweifellos vorhanden. Sie unterscheidet sich von der beim Igel nur dadurch, dass sie keine so wichtige Stellung in der Serotina einnimmt; sie ist verhältnismässig viel kleiner und kommt nicht gleichmässig in der ganzen Ausdehnung als eine deutlich begrenzte Schicht vor. Sie variiert sehr an verschiedenen Stellen und bildet die Oberfläche der Decidua nur in geringer Ausdehnung mit. Ausserdem kann sie nur in frühen Monaten deutlich erkannt werden. Sie scheint regressive Veränderungen einzugehen, so dass sich am Ende der Schwangerschaft keine deutlichen Spuren von ihr in der Decidua mehr finden.

Ueber Veränderungen in der Adventitia mancher Arterien, wie sie von Lederer[3]) und Anderen beschrieben sind, können wir nichts sagen. Wir haben nichts Derartiges gefunden.

Die Beziehungen zwischen den decidualen Bluträumen und der Placentar-Cirkulation sind weiter unten geschildert. (s. S. 134.)

Decidua reflexa.

Ueber die Bildung einer Reflexa ist viel gestritten worden. Die älteren Schriftsteller, wie Kiwisch und Virchow[4]), die selbst die Existenz einer Decidua vera leugneten, hielten die

[1]) Proc. Zool. Soc. 1880.

[2]) „Ueber die Entwicklung der Placenta von Myotus murinus". Wiesbaden, 1888.

[3]) „Beiträge z. Anat. d. Tubarschwangersch." In.-Diss. Berlin, 1888.

[4]) Zedel, op. cit., p. 110.

Entwicklung einer Reflexa niemals für möglich. Neuere Beobachter, wie Hennig[1]), Frommel[2]), Wyder[3]), Orthmann[4]), Zedel[5]), Abel[6]), Winckel[7]), Eugen Fränkel[8]) und Andere gehen beträchtlich auseinander in ihren Ansichten über die Häufigkeit ihres Vorkommens, wie über ihre Struktur und Ausdehnung.

Wenn man die Fälle analysiert, auf welche diese vielen verschiedenen Ansichten gegründet sind, so findet man, dass viele derartig sind, dass sie kein glaubwürdiges Zeugnis in Bezug auf die Reflexa geben können. Es ist von höchster Wichtigkeit, dass daraufhin sehr junge Fälle untersucht werden, und zwar mit grosser Genauigkeit. Die auf die Bildung einer Reflexa bezüglichen Verhältnisse sind bei tubarer und uteriner Schwangerschaft beträchtlich von einander verschieden. Bei letzterer kommt die Reflexa, wie wir wissen, konstant vor und macht nur gering variierende Entwicklungs-Stufen durch. Als ihre Entstehungsweise ist jetzt die Verschmelzung der freien Ränder der sich rapid verdickenden Serotina über dem Ei, das so ganz eingebettet wird, allgemein anerkannt. Darnach stellt also die Reflexa bis zu ihrer Vereinigung mit der Vera im Beginn des dritten Monats eine mechanische Stütze für das Ei dar, wenn sie auch zweifellos zuerst auch in geringem Grade als Ernährungs-Quelle für dasselbe dient. Die anfängliche Grösse der Uterus-Höhle, ihre rapide Zunahme mit fortschreitender Schwangerschaft machen wahrscheinlich eine Unterstützung durch solch ein temporäres Gebilde, wie die Reflexa es ist, notwendig.

Bei der Tube ist das Grössen-Verhältnis zwischen Ei und Lumen ein ganz anderes. Das letztere ist verhältnismässig sehr viel kleiner, als die Uterus-Höhle, wenn es auch zweifellos in verschiedenen Fällen variiert. Manchmal ist es so klein, dass das Ei von Beginn an in sehr enger Verbindung mit ihm ist,

[1]) op. cit., p. 106.

[2]) „Z. Ther. u. Anat. d. Tubenschwangersch." Deutsch. Arch. f. klin. Med. Leipzig. Bd. 43, pp. 91 ff.

[3]) „Beitr. z. Lehre von d. Extra-uterinschw." etc. Arch. f. Gyn. Bd. 28, p. 392.

[4]) op. cit., p. 31.

[5]) op. cit., p. 123.

[6]) op. cit., p. 30.

[7]) „Lehrb. d. Geburtshilfe". Leipzig, 1889.

[8]) Arch. f. Gyn. Berlin. Bd. 47, Heft 1.

und wenn die Mucosa sich verdickt und die Decidua bildet, kann die Tubenwand sehr bald allerseits mit dem Ei in Kontakt kommen, so dass die Bildung einer ausgesprochenen Reflexa unmöglich wird.

In anderen Fällen wieder ist das Lumen grösser; dann setzt sich das Ei an einer Tubenseite fest, die Decidua vera verdickt sich und geht daran, eine Reflexa zu bilden. Diese wird jedoch nie vollständig werden, da die freie Oberfläche des wachsenden Eies auf die Schleimhaut gegenüber trifft und so die Ränder der Reflexa nicht zusammen kommen lässt. In einigen wenigen Fällen, in denen das Tuben-Lumen ausnahmsweise gross ist, kann zweifellos eine vollständige Reflexa zu stande kommen. Ein gut konserviertes Präparat dieser Art befindet sich in der Sammlung der Edinburgher Chirurgischen Gesellschaft.

Struktur: Die Reflexa hat eine der oberflächlichen Schicht der Serotina sehr ähnliche Struktur; doch schreiten bei ihr die Degenerations-Vorgänge, die ebenfalls von der Natur der Koagulations-Nekrose zu sein scheinen, rascher vor, und sie hat verhältnismässig mehr Intercellular-Substanz und weniger Decidua-Zellen als eine gleich alte Serotina. Häufig zeigt sie grossen Gefäss-Reichtum, besonders in der Nähe ihres Uebergangs in die Serotina. Nach Eugen Fränkel[1]) finden sich zuweilen kleine Arterien und Venen nahe der Basis, am Pole aber nur Kapillar-Räume. Oft gelangt Blut aus den sinuösen Räumen in das umgebende Decidua-Gewebe oder es bricht durch die Reflexa durch, entweder an ihrer inneren Seite, wobei es dann mit foetalen Gebilden in Berührung tritt, oder an ihrer äusseren Seite, wobei es dann ein Blutgerinnsel in der Tube ausserhalb des Fruchtsackes bildet. Rupturierte Reflexa-Gefässe sind wahrscheinlich die Hauptquelle, aus der das Blut stammt, das man in diesem Teil der Tube ausserhalb des Fruchtsackes findet. In den Ausbuchtungen der Reflexa findet anscheinend eine ganz geringe Proliferation des Endothels statt. An der äusseren Fläche finden sich stellenweise Ueberreste des ursprünglichen Epithels, das die Tuben-Schleimhaut auskleidet, von kubischer oder flacher Form oder im Degenerations-Zustand. Auf dem grösseren Teil der äusseren Fläche jedoch ist es völlig degeneriert.

---

[1]) Op. cit., p. 161..

An ihrer inneren Seite nimmt eine grössere oder geringere Fläche zugleich mit der Serotina teil an der Hergabe des Platzes für den Sitz der permanenten Placenta, während der Rest zu dem temporären Chorion laeve in Beziehung tritt.

Diese Thatsache, im Verein mit der schon erwähnten Neigung der Reflexa zu Blutungen, verhilft uns zu einer Erklärung des beinahe konstanten Vorkommens von Blut-Austritten in die Placenta oder die Eihäute bei tubarer Schwangerschaft. Die letzteren erreichen oft eine beträchtliche Grösse und können zur Zerstörung des Foetus und der Bildung einer Hämato-Salpinx führen.

Wo die Reflexa nicht vollständig durch die Blutung zerstört ist, wird sie gedehnt, verdünnt und durch das wachsende Ei gegen die benachbarte Partie der Decidua vera gedrückt, mit welcher sie zu einer viel früheren Zeit, als bei uteriner Gravidität verschmilzt.

Da uns kein Präparat zu Gebote steht, in welchem die Reflexa mit einer Partie der nicht durch Decidua-Bildung veränderten Schleimhaut in Kontakt gekommen ist, können wir auch nicht sagen, was in einem solchen Falle stattfindet.

Die Tuben-Schleimhaut ausserhalb des Ei-Ansatzes.

Dieser Teil der Schleimhaut verhält sich verschieden. Manchmal geht er teilweise oder auch in seiner ganzen Ausdehnung deciduale Veränderungen ein, wenn auch zu bedenken ist, dass die Decidua-Zellen mit fortschreitender Schwangerschaft allmählig verschwinden. In manchen Fällen finden sich in den ersten Wochen keinerlei Veränderungen in der Schleimhaut, deren Epithel ganz normal erscheint. In anderen Fällen sind leichtere und schwerere entzündliche Veränderungen beobachtet worden; doch muss das Epithel dabei nicht immer verschwinden. Diese Veränderungen können schon vor der Schwangerschaft bestanden haben oder erst in ihrem Gefolge aufgetreten sein. Wenn Blutung in das Lumen stattgefunden hat, sind die Schleimhautfalten gegen die Wand gedrückt und bilden unregelmässige Haufen.

Mit fortschreitender Schwangerschaft nehmen die Eihäute mehr und mehr von dem Lumen der Tube Besitz, das sich ebenfalls erweitert: die Schleimhaut ausserhalb des Eies wird allmählig gedehnt, verdünnt und zerstört; die ursprüng-

lichen Falten werden auseinandergedrängt, das Epithel abgeflacht und zerstört. Die ganze Tube beteiligt sich so allmählig an der Bildung des Fruchtsackes, der von Placenta und Eihäuten ausgekleidet ist. Selbst am Schwangerschafts-Ende können aber kleine Partieen der Tube zwischen Fruchtsack und Uterus immer noch wenig verändert sein.

Olshausen[1]) beschrieb eine interessante acht-monatliche Tubarschwangerschaft, bei welcher der zwischen Fruchtsack und Uterus befindliche Teil der Tube durchgängig blieb und mit der Amnionhöhle kommunizierte, so dass von Zeit zu Zeit Fruchtwasser in kleinen Mengen abfloss.

Beziehungen zwischen Ei und Decidua.

Frühzeitige Bedeutung des foetalen Epiblastes.

Weder bei uteriner, noch bei extra-uteriner Schwangerschaft sind bis jetzt die frühesten Beziehungen zwischen Ei und Decidua klar gelegt worden.

Die diesbezüglichen Veröffentlichungen waren entweder in hohem Grade spekulativer Natur oder gründeten sich auf Befunde an niedereren Tieren, besonders an Kaninchen, Affen, der Fledermaus u. s. w..

Trotz eines grossen Materials, das von uns untersucht wurde, mangeln doch einige der allerfrühesten Perioden; es scheint aber, dass die Ueberbleibsel aus diesen frühesten Zeiten, die in Präparaten von 4 Wochen bestehender Gravidität an aufwärts gefunden wurden, einiges Licht auf die ersten Beziehungen zwischen Ei und Decidua und die Art und Weise ihrer gegenseitigen Aneinanderlagerung werfen. Auch frühzeitige uterine Aborte der dritten und vierten Woche wurden sorgfältig von uns untersucht mit dem Ergebnis, dass dieselben genau den Präparaten von tubarem Abort in Bezug auf das Verhältnis des Epiblastes zur Decidua entsprechen. Diese Dinge können aber nicht endgiltig bestimmt werden, bevor nicht ein Uterus mit einem ganz jungen Ei aus der allerersten Zeit in situ untersucht worden ist.

---

[1]) „Ueber Extrauterinschwangersch." Deutsche med. Wochschr. 1890. Nr. 8—10.

Alles, was augenblicklich geschehen kann, ist, durch das Studium der bis nun zu unserer Verfügung stehenden Thatsachen das wahrscheinlich stattfindende Verhältnis darzulegen.

Der Schwierigkeiten in den in Frage stehenden Punkten uns bewusst, wollen wir nur die folgenden Annahmen über die ersten Beziehungen des Epiblasts zur Decidua, nicht als entgiltig bewiesen, sondern nur als in hohem Grade wahrscheinlich, vorbringen:

In allen unseren Präparaten von früher (drei- und vierwöchiger uteriner, vier-, fünf-, sechs- und achtwöchiger ektopischer) Schwangerschaft ist die Oberfläche der Decidua, serotina und reflexa, mehr weniger gleichmässig mit einer mit Kernen versehenen Protoplasma-Schicht bedeckt, in der nur gelegentlich Zellgrenzen zu erkennen sind. Die Schicht kann thatsächlich beinahe eine „Plasmodium"-Schicht genannt werden. Dieses Protoplasma färbt sich sehr dunkel mit Eosin, die grossen, ovalen oder rundlichen Kerne mit Hämatoxylin. Die Schicht zeigt auf dem Schnitt grossenteils nur eine einfache Kernreihe, als ob sie aus einer einfachen Schicht verschmolzener Zellen zusammengesetzt wäre; an einer Anzahl von Stellen ist sie doppelt oder dreifach so dick und hier lassen sich auf dem Schnitt zahlreiche Reihen von Kernen erkennen. Hie und da finden sich mit grossen Kernen versehene Massen von runder, ovoider oder unregelmässiger Gestalt, entweder von der übrigen Schicht abgerissen oder einen Teil von ihr bildend, und teilweise in Decidua eingebettet. Manchmal finden sich gesonderte Massen, gänzlich in Decidua eingebettet, ohne nachweisbaren Zusammenhang mit der Oberflächen-Schicht. Das sind wahrscheinlich Schnitte quer durch Partieen der ganzen Schicht, die sich schräg in die Decidua ausgedehnt haben.

Von der Oberfläche sieht man Leisten dieses Gewebes von verschiedener Form und Grösse nach einwärts vorspringen, von denen, wie wir später sehen werden, ein Teil in direkter Kontinuität mit einem ähnlichen protoplasmatischen Gebilde steht, das die jungen Zotten umgiebt.

Noch auffälliger sind Plasmodien-Massen,[1]) die Vakuolen

[1]) Es ist für uns äusserst interessant, zu sehen, dass Kossmann (Ztschr. f. Geb. u. Gyn., Bd. 27, Heft 1) bei einer jungen uterinen und desgl. ektopischen Schwangerschaft genau die gleichen Erscheinungen beschrieben hat; nur begeht er den Irrtum, das Plasmodium oder Syncytium als Abkömmling des Uterus-Epithels anzusehen.

enthalten und so ein netzartiges Aussehen zeigen, und die man an manchen Stellen in Kontinuität mit der die Decidua bedeckenden Schicht findet, an anderen frei liegend nahe der Oberfläche; die Interstitien dieses Netzwerkes variieren an Grösse und sind oft bluthaltig; die Trabekeln gleichen genau denen der Oberflächen-Schicht, nur sind sie in der Regel dicker und kernreicher.

In den Zotten junger Placenten (von 2, 3 und 4 Monaten) sind oft ähnliche Stückchen dieses netzförmigen Protoplasmas von verschiedener Grösse zu finden und ebenso abgerissene Trabekeln und beträchtliche, kernreiche, in Form und Grösse verschiedene Plasmodien-Massen, ähnlich denen, die auf der Decidua liegen. (S. Taf. XVI, Fig. 4.)

Die spätere Schilderung des Epithels des jungen Chorions wird ergeben, dass es in seiner oberflächlichen Partie von der nämlichen Art ist, wie dieses Gebilde, dass es das nämliche Aussehen und dieselben Färbungs-Reaktionen zeigt. Es ist klar, dass die beiden identisch sind, was noch zum Ueberfluss durch die vielfachen Nachweise ihrer direkten Kontinuität über jeden Zweifel erhoben wird. Für die uterine Placentarbildung hat schon Kastschenko[1]) auf die plasmodiale Natur der äusseren Epiblast-Schicht, die die jungen Zotten bedeckt, hingewiesen.

Minot[2]) hat ebenfalls auf die embryonale Natur der Reste, die man als Bedeckung der Zotten findet, Bezug genommen, speziell bei der jungen menschlichen Placenta, und Ed. van Beneden[3]) hat am jungen Ei die nämlichen Erscheinungen in der äusseren Partie des Epiblasts wahrgenommen. Wie sind diese Erscheinungen nun zu erklären?

Es wird gut sein, für einen Augenblick die ersten Stadien der Entwicklung des Igels zn betrachten. Hubrecht[4]) hat gezeigt, dass hier die Epiblast-Schicht des Blastocysts rapid an Grösse zunimmt, indem sie einen Protoplasma-Ueberzug von vielfacher Zelldicke bildet, de facto eine plasmodium-ähnliche Masse. Dies trifft auch bei der Decidua zu, worauf dann eine rasche Vakuolen-Bildung in ihr stattfindet; und hiebei bildet sich ein

[1]) „Das menschl. Chorionepithel" etc. Arch. f. Anat. u. Entw.-Gesch., Leipzig, 1885.

[2]) „Uterus and Embryo", Journ. Morphol., Boston, April 1889.

[3]) Compt. rend. Soc. de biolog., Paris, Serie VIII, Bd. V, p. 731.

[4]) op. cit.

retikulärer Bau, der Ei und Decidua verbindet; die am weitesten nach aussen gelegene Schicht, die der Decidua anliegt, nennt er „Trophoblast".

So ist es wahrscheinlich, dass auch beim menschlichen Ei — ob vom ganzen Blastocyst oder nur von Teilen von ihm, ist ungewiss, obwohl es nach der Beschreibung des jungen Eies möglich ist, dass nur ein Teil die Veränderung eingeht — die äussere Epiblast-Schicht, wenn sie mit der Decidua in Verbindung tritt, aus einer dicken, mit Kernen versehenen, protoplasmatischen Masse besteht, die sich an die Decidua serotina und auch an die reflexa, wenn eine solche da ist, anlegt. Bei fortschreitendem Wachstum erscheinen Vakuolen in dieser Masse, so dass das Ei mit der Decidua durch ein retikuläres, mit Kernen versehenes Protoplasma-Gewebe verbunden wird. Die Ursache der Vakuolen-Bildung ist nicht bekannt; sie kann dadurch bedingt sein, dass ihr Wachstum mit dem des rasch zunehmenden Eies nicht in allen Teilen Schritt hält. Die äusserste Partie, die zuerst mit der Decidua in Kontakt kam, bildet eine Schicht, die bestehen bleibt, wie weit auch die Vakuolen-Bildung vor sich gehen mag; sie entspricht der äussersten Schicht des Epiblasts beim Igel und kann, wie diese, „Trophoblast-Schicht" genannt werden, wenn sie auch viel dünner ist. (S. auch Taf. XVII, Fig. 1.)

Ob der plasmodiale Charakter des Protoplasmas in unseren Schnitten der nämliche geblieben ist, wie bei der allerersten Anlage, oder ob er einen gewissen Grad von Veränderung darstellt, wie man ihn in der äussersten Epithelschicht gewöhnlich findet, kann nicht mit absoluter Sicherheit bestimmt werden, wenn auch die Wahrscheinlichkeit besteht, dass er einen Degenerations-Zustand der Zellmassen bezeichnet.

In Bezug auf die physiologischen Funktionen, die mit der starken Entwicklung des Epiblasts verknüpft sind, ist Raum für vielerlei Hypothesen; folgende Ansichten mögen hier Platz finden:

1. Zweifellos ist ein wichtiger Zweck, den er zu erfüllen hat, die feste Fixation des Eies an die Decidua.

2. Die Trabekeln des Netzwerks könnten, wie Hubrecht vermutet hat, als Pfadfinder für die späteren permanenten Zotten dienen.

3. Er dient wahrscheinlich zur Absorption von Nahrung aus der Decidua. Es muss daran erinnert werden, dass der

Dotter-Vorrat im menschlichen Ei ausnehmend gering ist und dass er zu früher Zeit für den Unterhalt des rapid wachsenden Blastocysts ergänzt werden muss. Aller Wahrscheinlichkeit nach stammt diese Nahrung hauptsächlich von der Aufsaugung der serösen Flüssigkeit aus der geschwollenen, succulenten Decidua durch den Trophoblast, wie auch von derartiger, durch die oberen Schichten der Decidua in das Tubenlumen transsudierter Flüssigkeit. Es ist auch möglich, dass eine Resorption der festen Teile der Decidua durch das Trophoblast-Gewebe stattfindet; es spricht aber jedenfalls nichts dafür, dass dies in irgend nennenswertem Masse geschieht. Dass der Trophoblast phagocytäre Eigenschaften besitzt, ist jetzt sicher bewiesen, nicht nur beim Igel, sondern auch bei anderen Insektivoren, bei zahlreichen Carnivoren, den Nagern und den Primaten, wie dies Hubrecht[1]), Ed. van Beneden[2]), Heinricius[3]), Duval[4]) Hart und Gulland[5]) u. A. gezeigt haben, wenn auch diese Funktion bei diesen Tieren beträchtlich variiert, sowohl in Hinsicht auf den Grad ihrer Entwicklung, als auf den Umfang, in dem sie benützt wird.

Beim Menschen wird diese Thätigkeit höchst wahrscheinlich nicht sowohl wegen des Nahrungs-Erfordernisses des jungen Blastocysts ausgeübt, sondern ist vielmehr von hoher Wichtigkeit für folgende Erfordernisse, nämlich

a. Für die teilweise Einbettung des jungen foetalen Epiblasts, damit eine feste Verbindung zwischen ihm und der Decidua zu Stande kommt. Man sieht eine solche auch zu einer späteren Zeit in der Fixation der permanenten Zotten.

b. Für die Herstellung einer Kommunikation zwischen den mütterlichen Blut-Sinusen und den Lakunen des jungen Epiblast-Netzes, wodurch eine Verbindung des Blastocysts mit der Decidua geschaffen wird.[6])

---

[1]) op. cit.

[2]) op. cit.

[3]) Arch. f. mikr. Anat., Bonn, Bd. 33.

[4]) „Le placenta des Rongeurs", Paris. 1893.

[5]) op. cit.

[6]) Kossmann ist auf Grund des Studiums der oben (S. 121) angeführten Präparate ebenfalls der Ansicht, dass die Vakuolenbildung in der jungen, plasmodialen Verbindung zwischen Ei und Decidua die Ursprungsweise der intervillären Räume darstellt, indem mütterliches Blut frühzeitig seinen Weg in die Vakuolen findet.

Es mag sein, dass, phylogenetisch betrachtet, diese Funktionen beim menschlichen Ei eine Beziehung zu den anderen Funktionen des Trophoblasts haben, die verschieden ist von der, die bei den niederen Säugetieren besteht. Bei manchen von diesen ist ein hervorragender Zweck der phagocytären Thätigkeit die Zerstörung des Epithels, das den Uterus auskleidet; auch beim Herbeischaffen von Nahrung soll diese, so wird behauptet, eine bedeutende Rolle spielen. Was nun diese letzteren Funktionen bei tubarer Schwangerschaft angeht, so haben wir schon gezeigt, dass die Degeneration und das teilweise Verschwinden des Schleimhaut-Epithels gleichzeitig mit der Decidua-Bildung stattfindet, nicht vor der letzteren durch die Thätigkeit des foetalen Epiblasts. Die Ueberreste dieser Zellen können natürlich durch die phagocytäre Thätigkeit des Trophoblasts entfernt werden.

Die Absorption von Nahrung aus der Decidua durch den Epiblast ist ein rein temporärer Vorgang, der der Absorption aus dem mütterlichen Blut direkt vorangeht, wenn auch noch nicht entschieden werden kann, zu welcher frühen Zeit der Wechsel stattfindet.

Beim Igel hat Hubrecht gezeigt, dass die Bluträume in der Decidua allmählig in Kommunikation treten mit den Lakunen im Trophoblast, bevor mesodermales Gewebe sich nach auswärts in die Epiblast-Ränder ausgedehnt hat. Das Nämliche zeigte Ed. van Beneden[1]) bei der Fledermaus, Vespertilio murinus, und Duval[2]), Selenka[3]) und Masius[4]) bei Nagern.

Die Art und Weise, wie diese Kommunikation zu Stande kommt, hat jedoch noch bei keinem Tiere eine befriedigende Erklärung gefunden. Beim Menschen ist sie bis jetzt noch ganz problematisch. Eine Vermutung ist die, dass die allmählig sich ausdehnenden mütterlichen Bluträume nahe der Oberfläche der Decidua bersten und auf diese Weise Blut in die Lakunen des Epiblasts gelangt. Man kann kaum glauben, dass ein derartiger Zufalls-Prozess es ist, weil er wahrscheinlich häufig von einem solchen Bluterguss begleitet wäre, dass dem Ei grosser Schaden zugefügt werden könnte. Ein mehr all-

[1]) op. cit., p. 730.
[2]) Compt. Rend. Soc. de Biol. Paris, 1887, p. 149.
[3]) „Keimblätter und Primitivorgane der Maus". 1883.
[4]) Arch. de biol., Gand. Bd. 9.

mähliger Prozess wäre der Zartheit des Netzwerks des Epithels am meisten angepasst. Ein solcher scheint, wie unsere Schnitte zeigen, in der phagocytären Thätigkeit des Trophoblasts zu suchen zu sein, indem das Decidua-Gewebe zwischen der Oberfläche und den nächsten Sinusen durchgefressen wird, und das Blut hierbei langsam in die Räume zwischen den jungen Zotten gelangen kann. Dieser Prozess kann in unseren Schnitten in verschiedenen Stadien verfolgt werden. Der Trophoblast scheint vorzudringen, indem er Vorsprünge von verschiedener Grösse und Form aussendet, die das vor ihnen liegende Gewebe aufsaugen. Sind die Bluträume eröffnet, so können diese Prozesse entlang deren Wänden fortschreiten, ja selbst sie durchdringen, indem sie sich in die umgebende Decidua einbohren. Auch können Teile von ihnen im Gefäss-Lumen abgerissen werden. Auf Tafel XVIII, Fig. 1. findet sich ein Gefäss in der Muskelschicht der Tube, das beinahe ganz mit Plasmodium-Massen ausgefüllt ist.

Diese Erscheinung, dass der foetale Epiblast sich von der Oberfläche der Decidua entlang den Wänden der mütterlichen Bluträume nach unten ausdehnt, ist es, die so lange falsch ausgelegt wurde, indem sie als Ausdehnung des Sinus-Epithels nach aussen beschrieben wurde. Die Durchsicht von Schnitten früher Präparate macht die richtige Art und Weise des Vorganges klar. In den späteren Schwangerschafts-Stadien wird diese foetale Auskleidung abgeplattet und verschwindet mehr oder weniger, indem ein Teil derselben vom Blut weggeführt und resorbiert wird.

Direkte Ruptur der mütterlichen Bluträume mag hie und da normalerweise stattfinden, obwohl es nicht sicher bestimmt werden kann. Man findet ja gewiss in früher Schwangerschaftszeit Bluträume ohne irgend welche deren Wände auskleidende Trophoblast-Massen; in diesen Fällen ist es aber möglich, dass nie eine Ausdehnung derselben nach unten nach Eröffnung der Kommunikation stattgefunden hat, oder doch nur in geringem Grade, wobei die Massen dann weggeschwemmt worden sind.

Es kann aber auch sein, dass spontane Ruptur als pathologisch anzusehen ist, eine Ansicht, die sehr gestützt wird durch die in der Reflexa so konstant sich findenden Verhältnisse, nämlich Blutung in dieselbe, Abhebung und Zerreissung derselben mit Blutung in das Tuben-Lumen oder zwischen die Chorion-Zotten.

Wenn so einmal das mütterliche Blut in den Lakunen des foetalen Epiblast-Netzwerks etabliert ist, so kann das Gebilde als primitive oder temporäre Placenta bezeichnet werden. Ihre Struktur ist wahrscheinlich einfach, indem sie sich gänzlich aus foetalem Epiblast zusammensetzt, der in mütterlichem Blut badet, und indem die Nahrung direkt aus letzterem bezogen wird. Doch ist dies wahrscheinlich nur eine sehr kurze Station auf dem Wege zur Bildung der definitiven Placenta, in der die foetalen Teile nicht nur aus Epiblast, sondern auch aus gefäss-haltigem Mesoblast bestehen.

Das Epiblast-Netzwerk wird zum Teil zerstört, wahrscheinlich, weil es nicht durchaus mit dem sehr rasch wachsenden Ei Schritt hält. Diese abgerissenen Massen werden, wie unsere Schnitte zeigen, allmählig auf ein kleineres Maass reduziert, schwinden immer mehr und werden resorbiert. Manche Stücke von beträchtlicher Grösse verlieren ihre Kerne und degenerieren offenbar, da sie hyaline Färbungs-Reaktion zeigen.

Ein Teil des Netzwerks jedoch bleibt bestehen, die Trabekeln desselben dienen als Pfadfinder für den foetalen (chorialen) Mesoblast, der dieselben als ein zartes Gebilde aus sich verästelnden Zellen durchdringt und so einen Kern in denselben bildet, der sich allmählig gegen die Decidua ausdehnt. So wird ein Teil der persistierenden Zotten-Stämme gebildet, die foetale und mütterliche Teile in der definitiven Placenta verbinden. Wahrscheinlich entsteht nur ein kleiner Teil der späteren Zotten auf diesem Wege. Die Mehrzahl entwickelt sich später aus dem Chorion; es ist aber nötig, die Betrachtung dieses Gebildes vorweg zu nehmen, bevor wir uns mit seiner Entstehung befassen.

Der Teil des ursprünglichen Epiblasts, der an der Oberfläche der Decidua zurückbleibt, kann der Zunahme der letzteren an Umfang mit fortschreitender Schwangerschaft nicht mehr folgen und wird so abgerissen. Am Ende der Schwangerschaft findet man ihn nur in unregelmässigen Zwischenräumen, und er unterscheidet sich von seinem früheren Zustand dadurch, dass er etwas geschrumpft erscheint und seine Kerne kleiner sind und sich weniger schön färben.

Das Chorion.

Wir müssen zunächst genau definieren, was wir unter diesem Namen verstehen wollen, da er von den Embryologen in verschiedenem Sinne angewandt wird. So pflegte man ihn anzuwenden auf die Zona pellucida, die man jetzt allerdings allge-

mein „Primitiv-Chorion“ nennt. Er wurde ferner der epiblastischen Deck-Schicht des Blastoderms beigelegt und neuerdings der äusseren Amnios-Falte oder dem falschen Amnion. Nach unserer Kenntnis ist die bisher beste Definition für das persistierende Chorion die, die Schäfer[1]) gegeben hat, nämlich: „diejenige äussere Eihaut, von der die Zotten entspringen“, sowie die Minot'sche[2]): „Der Teil der extra-embryonalen Somatopleura in seiner Gesammtheit, der nicht an der Bildung des Amnion beteiligt ist.“

Mit Rücksicht jedoch auf die wahrscheinlichen Veränderungen im jungen foetalen Epiblast, nämlich die Bildung eines Trophoblasts und eines protoplasmatischen Netzwerks, dürfte diese letztere Definition etwas zu modifizieren sein, um nicht diese Gebilde in dieselbe mit einzuschliessen. Man könnte dann die Minot'sche Definition mit der Hinzufügung gutheissen: „und der nach dem Verschwinden des temporären epiblastischen Netzwerks, das zuerst Ei und Decidua mit einander verbindet, bestehen bleibt.“

Haben wir diese Einschränkung erst festgesetzt, so sind wir in der Lage, die Beschreibung des Chorions da aufzunehmen, wo Vergleiche mit vorhandenen Schilderungen angestellt werden können.

Placentar-Teil des Chorion.

Struktur: Die Membran setzt sich zunächst aus einer äusseren (Epiblast-) und inneren (Mesoblast-)Schicht zusammen. (S. Taf. XX, Fig. 1.)

Was die äussere Schicht betrifft, so ist es jetzt sicher, dass sie zunächst nur den auf der Somatopleura verbliebenen Ueberrest des frühen, proliferierten Epiblasts darstellt, der später ein Netzwerk erhielt und allmählig verschwand. Es ist schon auf das Plasmodium-artige Aussehen dieser Gebilde hingewiesen worden, deren Grenzen nicht zu unterscheiden sind. Der junge, dem Chorion angehörige Epiblast hat in seinem äusseren Teil genau das gleiche Aussehen.

Er besteht aus zahlreichen Schichten. Minot behauptet, dass die grösste Dicke, die er erreicht, ein nur zwei-schichtiges

[1]) Quain's „Anatomy“, vol. I, p. 43.
[2]) Op. cit., p. 390.

Stadium sei. Doch ist er in der frühesten Zeit nur selten so dünn, sondern gewöhnlich drei oder vier Schichten dick. Er variiert in verschiedenen Teilen beträchtlich. Mit fortschreitender Schwangerschaft nimmt er nicht an Grösse zu, ausgenommen an Punkten, die mit der Entwicklung neuer Zotten in Zusammenhang stehen, sondern wird in den frühen Monaten allmählig, wenn auch langsam, dünner. Von der Oberfläche findet man in Zwischenräumen Plasmodium-Vorsprünge ausgehen, die in Grösse und Form differieren. Manche von diesen sind offenbar abgerissene Trabekeln des ursprünglichen Netzwerks, andere die Anfänge von neu sich bildenden Zotten. Ueberall im ganzen Chorion sind die dem Mesoblast nahen Zellen von den eben beschriebenen oberflächlichen verschieden. Sie sind mehr oder weniger gegenseitig differenziert, dadurch, dass die Zellsubstanz eine hellere Färbung annimmt, als die der oberflächlichen Zellen; die Kerne sind grösser und zeigen ein deutliches, intra-nukleäres Netzwerk. Diese Schicht variiert an Dicke; sie kann eine einfache Schicht mit eng aneinander befindlichen oder etwas auseinander stehenden Zellen sein, (s. Taf. XIX, Fig. 3.) oder auch teilweise verdickt (s. Taf. XVIII, Fig. 2.).

Mit fortschreitender Schwangerschaft werden die oberflächlichen Zellen dünner, ihre Kerne flachen sich parallel zur Oberfläche mehr weniger ab, degenerieren in verschiedenem Grade und teilen sich oft. Die Verminderung der tiefen, aktiven Zellen an Zahl ist sehr ausgeprägt. Am Ende der Schwangerschaft kann das an vielen Stellen nicht speziell erkannt werden, da das Epithel dann in seiner ganzen Dicke eine homogene, mit Kernen versehene Masse darstellt, die sich in Degeneration befindet und in Schichten spaltet.

Unter der Epithel-Schicht kann nach den frühesten Perioden oft eine Lage von Zellen verfolgt werden, die offenbar eine Art Basal-Membran bildet und wahrscheinlich bindegewebigen Ursprungs ist. Dieselbe kann an verschiedenen Stellen verschieden gut verfolgt werden.

Ueber die Mesoblast-Schicht des Chorions braucht nur wenig gesagt zu werden. In Präparaten aus ganz früher Zeit besteht sie aus verschiedenartig sich verästelnden Zellen in einer homogenen Matrix.

In Schnitten aus dem dritten und vierten Monat sind die Zellen mehr oder weniger verästelt und scheinen sich allmählig grossenteils ziemlich parallel zur epithelialen Oberfläche an-

zuordnen. Ihre Zellsubstanz färbt sich tiefer, als die umgebende Matrix. Sie können in der letzteren in weiten Räumen liegen oder mit ihr in Zusammenhang sein. Um die Gefässe herum scheint der Mesoblast dichter zu sein; die Zellen sind hier oft koncentrisch geordnet. Das fibrilläre Aussehen wird ebenfalls deutlicher in der Matrix, die mit fortschreitender Schwangerschaft eine festere Konsistenz erhält. Diese Veränderungen beginnen in der Regel in nächster Nähe der Epithel-Schicht. Die Zellen nehmen relativ an Zahl ab.

In frühen Perioden hängt das Chorion mit dem Amnion durch zarte Matrix-Stränge zusammen, in denen sich gelegentlich eine Zelle findet. Späterhin werden diese Stränge dichter und verschwinden am Schlusse stellenweise ganz; der Amnion- und Chorion-Anteil am Mesoblast sind dann eng vereinigt.

Zottenbildung: Die wahrscheinliche Art der ersten Zottenbildung, nämlich durch Eindringen des Netzwerkes des chorialen Mesoblastes in die Epiblast-Trabekeln, ist schon oben geschildert worden. An dem von Coste beschriebenen, sehr jungen menschlichen Ei waren die zottenartigen Vorsprünge, die er sah, höchstwahrscheinlich in Wirklichkeit die Ueberreste des Epiblast-Netzwerkes; manche derselben hatten ein hohles Centrum, in das der Mesoblast wahrscheinlich eben vorzudringen begann.

Es ist möglich, dass das Chorion laeve einzig das frühe Verhältnis der Zotten darstellt, da in ihm nach der Neu-Bildung in der Regel nur noch wenig von dem zu sehen ist, was jetzt beschrieben werden soll.

Die hauptsächliche Bildungs-Stätte der Zotten sind zweifellos die neuen chorialen Auswüchse nach dem eben erwähnten frühen Stadium. Durch zahlreiche Untersuchungen ist das festgestellt worden. Diese Auswüchse entwickeln sich wahrscheinlich während eines grossen Teils der Schwangerschaft, wenn auch in den späteren Monaten in verminderter Anzahl.

Sie beginnen als an Dicke und Länge verschiedene Oberflächen-Vorsprünge des Epiblastes, in welche der Mesoblast eindringt. Manchmal ist die Knospen-Bildung von Seiten des Epiblastes nicht ausgeprägt, dagegen diejenige des Mesoblastes, der dann von einer ganz dünnen Epiblast-Schicht bedeckt ist. Diese Auswüchse geben wieder Zweige ab, die erneut sich verästeln können, bis die charakteristische Zottenform erreicht ist.

Der Grad der Verästelung ist sehr verschieden und manche Vorsprünge bleiben unverzweigt. Manche der stärksten Stämme erreichen sogar die Decidua, wenn auch die grösste Mehrzahl derselben nur durch ihre Verästelung mit derselben in Verbindung kommt. Ganz vereinzelte gehen im rechten Winkel zur Oberfläche, die meisten haben eine schräge Richtung.

Ein Placentar-Schnitt aus den ersten Monaten zeigt, dass die Zotten relativ weniger zahlreich sind, als am Ende der Schwangerschaft, und dass die grossen Zotten an Zahl weit überwiegen gegen die kleinen; sie sind auch dicker und kürzer und nicht so nahe bei einander. Am Ende der Schwangerschaft aber sind nur einige wenige grosse Stämme zu sehen, dagegen sind die kleinen Zotten weitaus in der Ueberzahl in der Placenta vorhanden und sie sind enger an einander, als in den frühen Monaten (s. Taf. XVI, Fig. 4).

Die Struktur der Zotten ist je nach dem Alter verschieden. In den frühen Stadien bestehen sie auf dem Schnitt aus einer äusseren Schicht von chorialem Epiblast, innerhalb der sich ein Stroma von ganz embryonalem Bindegewebe befindet, das zusammengesetzt ist aus sich verästelnden und einigen wenigen ovalen oder runden Zellen, und einer zarten, homogenen, undifferenzierten Matrix, in welche sehr bald Kapillar-Schlingen von den Gefässen des chorialen Epiblastes eindringen. Der Epiblast zeigt ganz dasselbe Aussehen, wie das in Verbindung mit dem ursprünglichen Chorion geschilderte. Er besteht aus einem äusseren Teil von kernhaltigem, 2-, 3-, oder 4-Zellschichten dickem Protoplasma, in dem Zellgrenzen nicht zu erkennen sind, und einem inneren Teil, der sich aus Zellen zusammensetzt, die den tiefen, beim jungen Chorion bereits beschriebenen gleichen; diese letzteren können in sehr geringer Zahl und in Zwischenräumen vorhanden sein oder auch eine fortlaufende Schicht bilden. Oft scheint es, als ob sie auf flachen Zellen aufliegen, vielleicht einer Art Basalmembran. Hie und da ist der äussere Epiblast zu dicken Massen angehäuft, an anderen Stellen wieder zu langen Vorsprüngen ausgezogen. Manche von diesen bezeichnen den Ursprungsplatz neuer Zotten-Aeste; die langen Vorsprünge sind wahrscheinlich Ueberreste von zerrissenen Trabekeln des primitiven Netzwerkes (s. Taf. XX).

Am Ende der Schwangerschaft ist ein ähnlicher Befund nur bei wenigen Zotten zu erheben, nämlich bei den jungen und neugebildeten, in diesen jedoch ist das Binde-

gewebe schon weiter entwickelt als in den eben beschriebenen Zotten (s. Taf. XXI, Fig. 2).

Mit fortschreitender Schwangerschaft treten folgende Veränderungen ein: Die epitheliale Bedeckung wird dünner. Um den dritten Monat flachen die äusseren Kerne oft parallel zur Oberfläche etwas ab. Sie besteht schliesslich zum grössten Teil nur aus einer einfachen Schicht tief gefärbter, kubischer oder flacher Zellen, deren Grenzen gewöhnlich zu erkennen sind; manchmal können zwei oder drei Schichten mit unregelmässigen Verdickungen an verschiedenen Stellen zurückbleiben. Oft zeigt die äusserste Lage am Ende der Schwangerschaft Degeneration, indem sie parellel oder schräg zur Oberfläche gespalten ist. In manchen Zotten sind die Zellen so stark degeneriert, dass nur eine dünne Membran übrig bleibt, in der keine Kerne zu sehen sind; in anderen wieder fehlt selbst diese, und das Bindegewebe liegt blos.

Das Bindegewebe verändert sich ebenfalls mit fortschreitender Schwangerschaft. Es wird fester und mehr fibrillär, die Bindegewebs-Körperchen sind kleiner und gewöhnlich mehr oval oder spindelförmig, während es selten zu Verzweigung gekommen ist. In den grösseren Stämmen kann es etwas fibrös werden, wobei die Verdichtung besonders stark um die Gefässe ausgeprägt ist (s. Taf. XIV, Fig. 3 u. 4, XV, Fig. 1, XXI, Fig. 1).

Art des Ansatzes der Zotten an die Serotina: Ein Teil der frühesten Zotten, die nur aus Epiblast bestehen, sind natürlich schon an die Decidua angeheftet, bevor der Mesoblast sie in irgend nennenswerter Ausdehnung durchdrungen hat. Man kann dies leicht in Präparaten aus früher Zeit erkennen an dem Streifen plasmodialen Epiblastes, der kurz oder lang, ein- oder mehrfach sein kann und an die Oberfläche der Decidua angeheftet ist, wo er mit der Trophoblast-Schicht zusammenhängt.

Mit fortschreitender Schwangerschaft verändert dieser Streifen allmählig sein Aussehen und gleicht dann dem von später gebildeten Zotten. Am Ende der Schwangerschaft ist es unmöglich, diese Zotten von einander zu unterscheiden; die meisten von denen, die Auswüchse des Chorions sind, setzen sich an die Decidua auf folgende, für Zottenstämme und Zotten gleiche Weise an: Wenn sie sich der Decidua nähern, findet eine ausgeprägte Wucherung der tiefen Epithelschicht am Ende der Zotte statt, die in verschiedenen Fällen an Umfang variiert.

Infolge dieser Veränderung schwillt das Ende der Zotte an, und die oberflächlichen Epithel-Zellen, d. h. die tief gefärbte Plasmodium-Schicht, die man in den Schnitten sieht, verdünnen sich, werden gestreckt und in geringem Maasse zerstört, indem sie in Stücken von verschiedener Grösse abgestossen werden. Dann kommt das Zotten-Ende in Kontakt mit den Trophoblast-Resten auf der Decidua, durchdringt dieselben, indem es augenscheinlich einen Teil derselben resorbiert, und heftet sich fest an die eigentliche Decidua. Gewöhnlich sinkt das Ende, wahrscheinlich auf Grund dieser Resorption, auf geringe Entfernung ein (s. Taf. XV, Fig. 2, 3 u. 4, Taf. XVI, Fig. 2 u. 3, Taf. XXI, Fig. 2).

Die von der Zotte abgebröckelten Stücke des oberflächlichen Epithels und nicht resorbierten Teile der Trophoblast-Schicht können vor der Zotte her gedrängt werden und einige Zeit unresorbiert bleiben. Ist nun die Zotte einmal fest fixiert, so verschmilzt ihre oberflächliche Epithel-Schicht mehr oder weniger mit dem der Zotte benachbarten Teile des Trophoblastes auf der Decidua und kommt in Kontinuität mit ihm.

Gelegentlich legt sich eine Zotte nicht mit ihrem Ende, sondern mit ihrer Seite an die Decidua an, fortlaufend oder nur in Zwischenräumen. Im letzteren Falle ist zwischen den Anheftungspunkten oft ein kleiner Raum zu sehen zwischen Zotten-Epithel und Trophoblast-Ueberresten auf der Decidua. Hier scheint die Decidua auf die Anheftung der Zotten nicht zu reagieren. Die Anheftung findet auch in gleich vollkommener Weise statt, seien nun viel oder wenig Decidua-Zellen da. In seltenen Fällen, in denen die Trophospongia-Zellen, das proliferierte Endothel von den mütterlichen Bluträumen, bis an die Oberfläche der Decidua gedrungen sind, legen sich die Zotten direkt an diese an (s. Taf. VI, Fig 4).

Erhebungen oder Einsenkungen in der Decidua stören die Anheftung nicht. Manchmal können die Zotten in Buchten zwischen den Resten der ursprünglichen Schleimhaut-Fransen zu liegen kommen, sich an deren Seiten anheften und so den Eindruck hervorrufen, als lägen sie tief in Decidua-Gewebe eingebettet. Abgesehen von dieser Erscheinung sieht man nur äusserst selten eine Zotte sich auf eine irgend grössere Strecke in die Serotina eingraben.

Bei den eingebetteten Zotten degeneriert das Deck-Epithel mit fortschreitender Schwangerschaft frühzeitig oder wird resorbiert und verschwindet in grosser Ausdehnung, so dass die

Unterscheidungslinie zwischen Zotte und umgebendem Deciduagewebe undeutlicher wird. Gelegentlich, wenn auch selten, kann das Ende einer Zotte in die Oeffnung eines mütterlichen Blutraumes tauchen und sich an dessen Wand festsetzen.

In manchen Zotten erreichen die Kapillar-Schlingen nicht deren äusseres Ende; das ist besonders der Fall bei denen, die am tiefsten in die Decidua eingebettet sind.

Hart und Gulland[1]) haben neuerdings die Vermutung aufgestellt, dass die Zotten hervorragend beteiligt seien an der Verdünnung der Serotina durch Resorption der degenerierenden Decidua. Während wir mit ihnen darin übereinstimmen, dass die Epiblast-Schicht trophoblastische Funktion hat, und Decidua resorbieren kann, glauben wir doch nicht, dass das die Hauptursache der Verdünnung der Decidua ist. Wir haben schon oben (p. 111) festgestellt, dass das Wachstum der Decidua, nachdem sie ihren höchsten Entwicklungs-Grad in den frühen Monaten erreicht hat, ein sehr langsames sein muss. Das wird durch Degeneration bezeichnet, und es muss durch den Druck des wachsenden Eies stark affiziert werden. Die Proliferation des Epiblastes an den Enden der Zotten ist unserer Meinung nach hauptsächlich mit deren Anheftung in Verbindung zu bringen.

Nach Herstellung der Placentar-Cirkulation kann kein Reiz zur Ernährung durch Resorption der Decidua mehr vorhanden sein, da das Blut in den intervillösen Räumen die Hauptquelle für die Ernährung des Foetus abgiebt.

Es ist auch zu beachten, dass mit fortschreitender Schwangerschaft die proliferierten Epiblastzellen an Zahl und Grösse abnehmen und manchmal ganz verschwinden. Auch sind die Zotten nahe ihren Enden am wenigsten gefässreich, indem der eingebettete Teil derselben selten auch nur Eine Kapillar-Schlinge enthält. Diese Thatsachen sprechen nicht zu Gunsten der Ansicht einer wirksamen Resorptions-Thätigkeit von Seiten der anliegenden Enden der Zotten.

Nicht-placentarer Teil des Chorion.

Ob die Zotten des Chorion laeve sich gänzlich aus den Trabekeln des ursprünglichen Epiblast-Netzwerkes bilden, oder auch teilweise aus einigen wenigen frischen Auswüchsen vom permanenten Chorion, ist nicht ganz bestimmt, wenn auch ihre

[1]) Rep. Lab. Roy. Coll. Phys. Edinb., Bd. IV., p. 17; Journ. Anat. and Physiol., London, 1893.

Abstammung hauptsächlich aus der ersteren Quelle wahrscheinlich ist. Sie sind vorzugsweise epiblastischer Natur, einige enthalten aber auch Mesoblast. Sie erreichen niemals eine hohe Entwicklung, noch bilden sie irgend ausgedehnte Verästelungen. Ihre Beziehungen zur Decidua sind die nämlichen, wie die des jungen Chorion frondosum. Sehr oft sind sie nur gering oder auch gar nicht vaskularisiert. Mit wachsendem Ei werden sie durch die gegendrückende Decidua abgeflacht und können auf eine gewisse Strecke in dieselbe eingepresst werden. Sie hören auf zu wachsen, ihre Epitheldecke degeneriert, und sie kommen mit der umgebenden Decidua mehr weniger in Zusammenhang. Hie und da sieht man in Präparaten aus früher Zeit unter den Zotten die Trophoblast-Reste auf der Oberfläche der Decidua, unterscheidbar vom Epithel der Zotte, wenn auch von derselben Art. Die Chorion-Haut, welche diese Zotten nach aussen an die Decidua drückt, kommt zwischen den Zotten in direkten Kontakt mit dem decidualen Trophoblast — mit der Reflexa, oder, wo diese nicht entwickelt ist, mit der Vera allein; oder aber mit beiden, mit Vera und Reflexa, wenn diese teilweise entwickelt ist.

Die Struktur des Chorion laeve ist die nämliche, wie die bereits geschilderte des frondosum. Sein Epithel verschmilzt mit dem Trophoblast und später mit fortschreitender Schwangerschaft mit der Decidua, wobei es allmählig degeneriert und dünner wird.

Intervilläre Cirkulation.

Die wahrscheinliche Art und Weise, wie zuerst die intervilläre Cirkulation hergestellt wird, wurde bereits geschildert. Zu allererst fliesst das Blut, das von den mütterlichen Bluträumen kommt, in die Lakunen des primitiven Epiblast-Netzwerks, und später zwischen die zahlreichen permanenten Zotten.

Die Wand dieses grossen Blutraumes besteht zweifellos hauptsächlich aus foetalem Epiblast; in den frühen Stadien vollständig; in späteren Zeiten der Schwangerschaft aber, wenn die Trophoblast-Schicht auf der Decidua-Oberfläche zerstört wird, kann die letztere stellenweise in direktem Kontakt mit dem Blutstrom sein.

Mütterliche Arterien, die sich direkt in den intervillären Raum öffnen, waren wir nicht im Stande aufzufinden, — nur

die grossen Bluträume thaten dies in der bereits beschriebenen Weise.

Eine Ausdehnung des Endothels von den mütterlichen Gefässen, um eine die Zotten bedeckende Schicht zu bilden, findet nicht statt. Andererseits ist oben (S. 125) gezeigt worden, dass der ursprüngliche Trophoblast sich in mütterliche Bluträume erstrecken und deren Wände auskleiden kann, ein Verhältnis, das bisher übersehen wurde. Man hat es zweifellos bemerkt, aber stets als mütterliches Endothel gedeutet, das sich nach aussen ausgedehnt hat. Das Irrtümliche dieser Deutung ist jetzt offenbar, besonders seit man infolge Untersuchung vieler Schnitte mit den feinsten Färbungs-Methoden die Rolle erkannt hat, die der foetale Epiblast spielt.

Einen deutlich kreisförmigen Sinus haben wir nicht gefunden, entgegen Zedel, der behauptet, dass sich solche bei Tubar-Schwangerschaft bilden. Eine etwas ähnliche Form ist allerdings oft zu sehen.

Die Tafeln IX, XI, XII, XIII und XVII geben die Verhältnisse der intervillären Cirkulation wieder.

Auf die grosse Häufigkeit von Gerinnseln in der Placenta, in Verbindung mit dem Vorkommen von Blutungen von der Decidua, speziell von der Decidua reflexa, ist bereits hingewiesen worden.

Das Amnion.

In Bezug auf diese Membran können wir uns kurz fassen. Sie gleicht genau dem Amnion bei uteriner Gravidität. Wir befinden uns in voller Uebereinstimmung mit Minot's Angaben. Zusammengesetzt ist das Amnion aus Epiblast und Mesoblast, welch ersterer eine einfache (gelegentlich doppelte) Schicht von Zellen darstellt, die meist kubisch, in manchen Fällen cylindrisch sind; manchmal sind sie auch stark abgeflacht. Diese Unterschiede hängen wahrscheinlich von Druckdifferenzen auf dieselben ab.

Die freie Oberfläche der Zellen kann glatt, rund oder unregelmässig sein. Die Kerne sind sehr distinkt und färben sich stark.

Der Mesoblast besteht aus einer Schicht mehr oder weniger undifferenzierten Gewebes, das Zellen enthält, die in meist parallel zur Oberfläche angeordneten Hohl-Räumen liegen. Die

Intercellular-Substanz ist nahe dem Epiblast dichter und weiter unten fibrillär.

Die Bindegewebs-Zellen sind hauptsächlich in den tieferen Teilen zu finden, indem hier unter dem Epithel eine nicht celluläre Lage, die an Dicke variiert, geblieben ist — der gefässlose Mesoblast-Teil. Er hängt mit dem chorialen Mesoblast durch zarte Fäden zusammen, die mit fortschreitender Schwangerschaft fester werden. Stellenweise können dieselben in den späten Monaten nicht zu sehen sein, wenn sich Amnion und Chorion fest vereinigt haben.

Siebentes Kapitel.

Symptomatologie.

Wir wollen dieselbe einteilen in

I. Symptome infolge der Schwangerschaft an sich.
II. Symptome infolge von Komplikationen.

Symptome infolge der Schwangerschaft an sich.

Es ist von grösster Wichtigkeit, sich gegenwärtig zu halten, dass diese manchmal thatsächlich die nämlichen sind, wie in Fällen von uteriner Gravidität. Die Patientin kann das normale Schwangerschaftsende erreichen, ohne gewahr zu werden, dass irgend etwas bei ihrer Gravidität ungewöhnlich ist. Doch sind derartige Fälle äusserst selten. Die grosse Mehrzahl der Fälle ist durch Symptome in den ersten Monaten charakterisiert, die mit gewissen Komplikationen vergesellschaftet sind, welche sich als Folge der ektopischen Natur der Schwangerschaft darstellen und bei uteriner Gravidität nicht finden. Es kann aber nicht stark genug betont werden, dass, bevor diese Komplikationen anheben, die subjektiven Symptome nicht so ausgeprägt sind, um die Frau die besondere Art ihrer Lage vermuten zu lassen.

Die Verhältnisse, die der Arzt bei physikalischer Untersuchung findet, sind verschieden. Es giebt wenige Fälle, in denen dieselben nicht hinreichend ausgeprägt sind, um ihn, wenn er die Möglichkeit einer gründlichen Untersuchung der Patientin hat, nicht die ektopische Natur der Schwangerschaft feststellen oder wenigstens entscheiden zu lassen, dass es kein Fall von uteriner Gravidität ist; denn es ist in manchen Fällen äusserst schwierig, ganz besonders in den ersten Wochen, eine positive Diagnose der ektopischen Gravidität zu stellen.

Die konstitutionellen und sympathischen Veränderungen variieren ebenso stark, wie bei uteriner Gravidität. Man kann dieselben folgendermassen klassifizieren:

1. Veränderungen in der Haut, als: Dunklerer Teint, Pigmentierung der Brüste um die Warzen, Bildung der linea nigra (dies kann manchmal fehlen), Dunklerwerden der Haut an verschiedenen Stellen, Striae gravidarum auf dem Abdomen, Stechen und Jucken an verschiedenen Stellen.
2. Veränderungen im Nerven-System, wie: Neuralgieen, verschiedene psychische Störungen u. s. w.
3. Veränderungen im Cirkulations- und hämatopoëtischen System, wie: Prominenz der Thyreoidea, Neigung zu Varicen und Hämorrhoiden an den äusseren Genitalien und unteren Extremitäten, vermehrte Hydraemie des Blutes, grössere Spannung des Pulses in späteren Monaten, Schwindel, Herzklopfen u. s. w.
4. Veränderungen in den Verdauungs- und Ausführungs-Organen, wie: Salivation, Verdauungs-Störung, Obstipation, Erbrechen am Morgen, häufiger Urindrang.

Menstruation: Hier finden sich viele Unterschiede. In einer gewissen Anzahl von Fällen cessiert die Menstruation während der ganzen Schwangerschaft. Fränkel[1]) fand, dass dies in 26 von 54 Fällen zutraf. Manchmal erscheint die menstruelle Blutung regelmässig während der ersten paar Monate, um dann zu verschwinden. Manchmal tritt sie zuerst 2 oder 3 Mal in regelmässigen Zwischenräumen auf, späterhin aber unregelmässig, oder nach dem ersten Auftreten kann ein längeres Intervall verfliessen, dem eine Wiederkehr der Menses in den späteren Monaten folgt. Dann kann auch einen oder zwei Monate Amenorrhoe bestehen und der Wieder-Eintritt der Menses in den späteren Monaten erfolgen. Manchmal finden unregelmässige Blutungen während eines Teiles oder der ganzen Schwangerschaft statt. Die Grösse des Blutverlustes variiert bedeutend zu verschiedenen Zeiten und in verschiedenen Fällen: Von wenigen Tropfen bis zu einer beträchtlichen Menge. Die Blutung kann von wenigen Minuten bis zu mehreren Tagen dauern. Hennig[2]) erwähnt zwei Fälle, in denen ununterbrochen viele Wochen Blutabgang stattfand. Der

[1]) Arch. f. Gyn., Berlin, 1879, Bd. 14.
[2]) op. cit., p. 123.

Ausfluss kann nahezu rein blutig sein, oder auch ebenso gut Schleim, Serum oder Fetzen der Uterin-Schleimhaut enthalten.

Die Quelle der Blutung ist die Schleimhaut des Uterus. Nach Hennig's Ansicht kommt sie auch manchmal aus der Tube, in denjenigen Fällen nämlich, in denen das Lumen der letzteren medianwärts vom Fruchtsack nicht verschlossen ist.

Dass dies möglich ist, ist nicht zu leugnen; denn bei Tubar-Schwangerschaft kann sich, wie oben (S. 117) gezeigt, in manchen Fällen Blut im Lumen der Tube ausserhalb des Eies und seiner Bedeckungen finden; und Hennig glaubte, dass in den beiden von ihm erwähnten Fällen diese Verhältnisse bestanden.

Als Begleiterscheinung der Blutung treten oft kolik-artige Schmerzen in der Uterusgegend auf; in manchen Fällen hingegen bestehen gar keine Unannehmlichkeiten, in anderen wieder nur geringe Schmerzen.

Periodische kolik-artige Schmerzen: Diese Schmerzen beginnen manchmal sehr frühzeitig in der Schwangerschaft, gewöhnlich aber erst nach dem zweiten Monat. Sie können, wenn die Gravidität bis zu ihrem normalen Ende geht, persistieren oder sich vermindern und verschwinden. In manchen Fällen sind während der ganzen Schwangerschaft keine Schmerzen vorhanden. Manchmal können dieselben eine Zeit lang verschwinden und sich dann später wieder einstellen. Jede Attacke besteht gewöhnlich aus einer Reihe von unregelmässigen, intermittierenden Schmerzanfällen, die im Hypogastrium und auch auf der der Schwangerschaft entsprechenden Seite gefühlt werden.

Den meisten Autoren zufolge werden diese Schmerzen durch Kontraktionen des Uterus und des Fruchtsackes verursacht.

Ueber die Rolle, die jeder von diesen beiden spielt, herrscht beträchtliche Meinungsverschiedenheit. Einige wenige, z. B. Hohl[1]), haben behauptet, dass im Uterus keine Kontraktionen während dieser Schmerzen stattfinden, aber diese Behauptung stimmt nicht überein mit den Beobachtungen der meisten Autoren. Dezeiméris[2]) glaubt, dass die Schmerzen allein durch den Uterus verursacht werden. Dies erscheint jedoch zweifelhafter, als die Rolle, die der ektopische Fruchtsack in der Aetiologie der Schmerzen spielt.

Man könnte denken, dass infolge der Dünnheit der Wand und der geringen Muskulatur in derselben die Kontraktionen

[1]) „Lehrbuch der Geburtshülfe". Leipzig, 1855.

[2]) Journ. d. conn. méd.-chir. Jan. 1837. p. 16.

nicht sehr starke sein können. Wie wir jedoch gezeigt haben (s. S. 104), besteht in den frühen Monaten in der Tubenwand sowohl Hypertrophie, als Hyperplasie der Muskulatur und späterhin eine relativ grössere Vermehrung der Bindegewebs-Elemente der Wand, so dass man erwarten würde, die Kontraktionen und Schmerzen seien in den ersten vier oder fünf Monaten der Schwangerschaft am ausgeprägtesten. Man findet denn auch, dass diese auf anatomische Thatsachen gegründete Annahme mit der klinischen Erfahrung übereinstimmt. Nicht selten beendet, was interessant sein dürfte, Ruptur des Tuben-Sackes eine dieser Schmerz-Perioden. Einen Weg aber giebt es, festzustellen, ob Kontraktionen in der Tube vorkommen können, das ist die direkte Beobachtung bei der Laparotomie.

Zahlreiche Beobachter[1]), z. B. Nägele, Hohl u. A. haben dies bemerkt. Ueberdies sind Fälle beschrieben, in denen nach frühzeitiger Ruptur des Tubar-Sackes der Foetus teilweise durch den Riss durchschlüpfte und die Tube sich fest um ihn kontrahiert hatte.

Die Beziehungen dieser Schmerzen zu Peritonitis und anderen Verhältnissen sollen später betrachtet werden.

Es ist daran zu erinnern, dass auch bei normaler Schwangerschaft Kontraktionen im Uterus stattfinden, die der Mutter manchmal Schmerz verursachen. Das nämliche ist auch bei Nebenhorn-Schwangerschaft beobachtet worden[2]).

Ausstossung von uteriner Decidua: Die Bildung einer Decidua im Uterus wird gleichzeitig mit den anderen Veränderungen im Uterus des Genaueren besprochen werden.

Manchmal finden sich in den eben betrachteten periodischen Blutabgängen kleine Gewebsfetzen oder auch Stücke von beträchtlicher Grösse, die sich bei sorgfältiger mikroskopischer Untersuchung als durch Deciduabildung veränderte Uterus-Schleimhaut erweisen. Dieses Vorkommnis ist von grösster Wichtigkeit, und in jedem auf ektopische Gravidität verdächtigen Falle sollte der Ausfluss in Hinsicht auf die Entdeckung von Deciduazellen sorgfältig untersucht werden. So weit heute unsere Kenntnis reicht, werden solche Zellen nur in Verbindung mit Schwangerschaft gebildet.

---

[1]) Charpentier, op. cit. p. 364.

[2]) E. Fränkel: „Ueber die Diagn. und Behandlung der Extrauterin-Schwangerschaft in den ersten Monaten". Berliner Klinik, 1889, Heft 17.

Klein[1]) hat es zwar kürzlich versucht, dies durch einen von Ruge[2]) beschriebenen Fall von Endometritis, in dem sich einige grosse Zellen fanden, sowie durch einen anderen von Overlach[3]) — einen Fall von Phosphor-Vergiftung — zu widerlegen. Wyder[4]) hat diese Fälle aber sorgfältig studiert und hat zeigen können, dass in keinem derselben der Einfluss eines vorhergegangenen Abortes ausgeschlossen werden konnte. In einem anderen Falle von Dysmenorrhoe, der von Leopold beschrieben wurde, behauptete Klein, dass gewisse grosse Zellen, die man im Blutabgange fand, decidualen Typus zeigen, obwohl Leopold selbst das nicht annahm. Wyder zeigte, dass es wahrscheinlich Vaginalzellen, vermischt mit Uterus-Sekret, waren. Ayres[5]), der neuerdings den Gegenstand einer genauen Bearbeitung unterzog, ist der oben von uns angegebenen Meinung, nämlich, dass Decidua-Zellen allein durch Schwangerschaft bedingt seien.

Veränderungen in den Brüsten: Mamma - Veränderungen kommen bei ektopischer Schwangerschaft ebenso, wie bei normaler vor. Die Entwicklung einer Areola ist bereits erwähnt worden. Dieselbe ist manchmal deutlich, in der Regel aber nicht so ausgeprägt, wie bei uteriner Gravidität.

Auch Sekretion aus der Mamma findet statt, in der grossen Mehrzahl der Fälle aber nur in geringem oder mässigem Grade, wenn auch das erste Eintreten derselben ebenso frühzeitig sich einstellen kann, wie bei normaler Schwangerschaft. Die Brüste sind selten so voll und hart, wie man dies in normalen Fällen findet. In zahlreichen Berichten von vorgeschrittener ektopischer Gravidität sind dieselben als schlapp und nur geringe Sekretion zeigend erwähnt. Gelegentlich kann nur eine Brust sezernieren. Nach dem Tode des Kindes werden die Brüste kleiner und die Sekretion cessiert (Hennig).

In Bezug auf die Fälle, die bis zum Ende gehen und eine falsche Geburt haben, ein Vorkommnis, das, soweit bekannt, mit dem Tode des Kindes einhergeht (s. S. 154), sind die Angaben verschieden. Eine Angabe, die schon aus dem Jahre 1678[6])

---

[1]) Zeitschr. f. Geb. u. Gyn., Stuttgart, 1891, Bd. 22, p. 280.
[2]) Centr.-Bl. f. Gyn., 1881, Bd. V, p. 287.
[3]) Arch. f. mikr. Anatomie, Bonn, Bd. 25.
[4]) Arch. f. Gyn., Berlin, 1891, Bd. 41, p. 199.
[5]) Am. Journ. Obst. N. Y., 1892, Bd. 26, No. 3.
[6]) Le Boursier du Courdray: „Abrégé de l'art des Accouchem." etc. Paris, 1759, p. 36.

stammt, dass nämlich diese falsche Geburt von vermehrter Milchsekretion in den Brüsten gefolgt ist, ist seitdem oftmals wiederholt worden.

Die Quantität ist nach den Angaben einiger[1]) Autoren in manchen Fällen excessiv, und es wird behauptet, dass die Sekretion Tage, Wochen und selbst Jahre fortdauern kann. Welchen Grad von Glaubwürdigkeit diese Behauptungen verdienen, ist nicht bestimmt zu sagen.

Es ist schwer einzusehen, warum nach dem Tode der Frucht noch irgend bedeutende Milchsekretion stattfinden sollte, wenn auch eine geringe schon durch die einfache Anwesenheit des Fruchtsackes und seines Inhaltes im Abdomen leicht zu erklären ist.

Es ist bekannt, dass auch Ovarial- und andere Tumoren von geringer Sekretion der Brust begleitet sein können.

Es ist auch bekannt, dass nach normaler Schwangerschaft eine abnorm verlängerte, bis zu zwei und drei Jahren dauernde Galaktorrhoe bestehen kann, und es ist wohl möglich, dass dasselbe gelegentlich auch einmal nach ektopischer Schwangerschaft eintritt.

Gefühl der Bewegung: Bewegungen der Frucht werden von der Mutter gerade so gefühlt, wie bei uteriner Schwangerschaft. Die Zeit des Beginnes ist ungefähr die nämliche, gewöhnlich der 4. bis 5. Monat. Unterschiede kommen wie bei normalen Fällen vor. Zahlreiche Autoren[2]) haben angegeben dass die Bewegungen von den Frauen deutlicher gefühlt werden, als bei uteriner Schwangerschaft. Das ist thatsächlich sehr oft der Fall, eine Folge des dünneren Fruchtsackes bei ektopischer Gravidität. Man darf jedoch nicht vergessen, dass sich auch bei normaler Gravidität viele Unterschiede finden im Grade der Intensität, mit der die foetalen Bewegungen empfunden werden. Eine wichtige Thatsache ist aber besonders zu beachten, dass nämlich die Bewegungen bei ektopischer Schwangerschaft sehr oft zuerst auf Einer Seite gefühlt werden.

Vergrösserung des Abdomens: Während bei uteriner Schwangerschaft, nachdem der Uterus begonnen hat, sich über das Becken zu erheben, die Ausdehnung der Bauchdecken ziemlich gleichmässig fortschreitet, besteht eine derartige Gleichmässigkeit bei ektopischer Gravidität nicht.

---

[1]) Bell, Med. and Philos. Comment., Edinb., Bd. II., p. 74. Johnson, Med. Times and Gazette, 1872, p. 655. Macartney, Dubl. Journ. Med. Sc. 1835, Bd. 7., p. 412. Parry, op. cit., p. 120.

[2]) Parry, op. cit., p. 102.

Je weiter die Schwangerschaft vorschreitet, desto mehr gleicht eine Schwellung des Leibes der anderen bei den verschiedenen ektopischen Varietäten, und am Ende der Gravidität ist der Arzt gewöhnlich nicht im Stande, nach dem blossen Aussehen die Verhältnisse von denen bei vorgeschrittener uteriner Schwangerschaft zu unterscheiden. Gelegentlich entsprechen auch die Form-Veränderungen des Leibes während der letzten 5 oder 6 Monate genau denen bei normalen Fällen.

In der Mehrzahl der Fälle jedoch ist die Vergrösserung des Abdomens, speziell in den ersten 5 oder 6 Monaten, hauptsächlich einseitig. Diese Besonderheit kann zu früher Zeit entdeckt werden. Van Cauwenberghe[1]) erwähnt, dass eine junge ektopische Schwangerschaft zuerst als Schwellung von Walnuss-, Hühnerei- oder Orangen-Grösse in der Weiche entdeckt wurde. In unserem eigenen Fall von Tubo-peritoneal-Schwangerschaft[2]) bemerkte die Frau eine Schwellung in der regio iliaca während des dritten Monats.

Es ist wichtig, dies zu beachten. Bei normaler Schwangerschaft kann man mit dem Auge bis nach Beginn des vierten Monats keine Veränderung an der Bauchwand entdecken. Bei Tubar-Gravidität kann die Schwangerschaft infolge der höheren Lage der Tube eine Hervorwölbung der Bauchwand zu einer Zeit verursachen, in der dies bei normalen Fällen noch nicht stattfindet, da hier der Uterus sich noch unterhalb des Beckenringes befindet.

Diese Erscheinung findet sich nur bei gewissen ektopischen Fällen. Sie ist nicht zu erwarten bei Tubar-Schwangerschaft, wenn die Tube schon frühzeitig in den Douglas fällt; auch interstitielle Fälle werden kaum eine frühzeitige laterale Schwellung verursachen, sondern werden, wie anzunehmen ist, das Abdomen ungefähr zur nämlichen Zeit vorwölben, wie eine normale Schwangerschaft.

Wenn die einseitige ektopische Schwellung wächst, zeigt sie nicht die regelmässige Grenze einer normalen Schwangerschaft. Nicht der vertikale, sondern der schräge oder quere Durchmesser ist gewöhnlich der grösste; manchmal sind auch die verschiedenen Durchmesser des Sackes ungefähr gleich.

Die Veränderungen des Nabels sind die nämlichen, wie bei normalen Fällen.

[1]) op. cit., p. 104.
[2]) op. cit., p. 45.

Bewegungen der Frucht: Die foetalen Bewegungen in ektopischen Fruchtsäcken, die frühzeitig der vorderen Bauchwand dicht anliegen, können durch das Stethoskop früher entdeckt werden, als die Mutter sie fühlt, und man erkennt sie leichter, als in Fällen uteriner Schwangerschaft.

Nach der Mitte der Schwangerschaft sind die Bewegungen oft mit grosser Leichtigkeit bei Inspektion des Abdomens erkennbar und manchmal sieht man deutlich Unregelmässigkeiten dadurch, dass die Bauchwand und der Fruchtsack die Form des Foetus wiedergeben.

Die Palpation lässt die einzelnen Teile des Foetus oft rascher erkennen, als bei normalen Fällen; bei mageren Frauen können dieselben gegen das Ende der Schwangerschaft sehr deutlich fühlbar sein.

Foetale Herztöne: Dieselben sind mit dem Stethoskop wie bei uteriner Schwangerschaft zu hören. Manchmal werden dieselben mit grosser Deutlichkeit gehört; die Leichtigkeit aber, mit der man sie unterscheidet, ist sehr verschieden, je nach dem Gesundheitszustand des Foetus, seiner Lage, dem gegenseitigen Verhältnis von Sack und Abdominalwand und der Dicke der letzteren.

Placentar-Geräusch: Gewöhnlich ist ein Geräusch nach den ersten zwei oder drei Monaten zu hören; doch bestehen zahlreiche Verschiedenheiten, sowohl in Bezug auf die Zeit von dessen Beginn, als auch in Bezug auf seine Intensität. Manchmal ist es nur sehr schwach oder gar nicht zu hören, in anderen Fällen wieder sehr laut. Am ausgeprägtesten ist es auf der der Schwangerschaft entsprechenden Seite. In vielen Fällen ist es auf der entgegengesetzten Seite nicht zu entdecken.

Veränderungen in der Scheide: Die in der Scheide eintretenden Veränderungen sind ähnlich denen bei normaler Schwangerschaft und sind in verschiedenen Fällen verschieden stark ausgeprägt. Die Wand der Scheide wird weicher, nachgiebiger und bekommt eine dunkle Färbung. Diese Charakteristika sind in der letzten Hälfte der Schwangerschaft am deutlichsten.

Veränderungen im Uterus: Es ist lange bekannt, dass der Uterus bei ektopischer Schwangerschaft gewisse Veränderungen eingeht, nämlich Vergrösserung und deciduale Umbildung der Corpus-Schleimhaut. Das wurde zuerst von Boehmer[1]) dargethan. Etwa 21 Jahre später wurde diese Entdeckung von

[1]) „Observ. Anatom". 1752.

William Hunter[1]) bestätigt und, wohl infolge davon, von vielen ihm überhaupt zugeschrieben.

Vergrösserung des Uterus tritt in allen Fällen von ektopischer Schwangerschaft ein, aber in beträchtlich verschiedenem Grade. So wurden in den folgenden, bis zum normalen Ende der Gravidität gediehenen Fällen die respektiven Maasse gefunden: im Falle von: Spiegelberg[2]) 12 cm; Martin[3]) 20 cm; Fränkel[4]) 11,5 cm; Hart[5]) 10,6 cm. Diese gehörten alle der subperitoneo-abdominalen Form an. In einer rein tubaren Gravidität[6]) vom 6. Monat maass die Länge der Uterushöhle 13,8 cm; in einer anderen[7]), voll entwickelten 11,2 cm; in unserem[8]) voll entwickelten Fall von Tubo-peritoneal-Schwangerschaft 11,6 cm.

Nach Bandl[9]), Küstner[10]), Hecker[11]) u. A. ist die Vergrösserung am bedeutendsten bei interstitieller Schwangerschaft.

Das ist wahrscheinlich richtig, doch muss daran erinnert werden, dass sich auch bei anderen Formen aussergewöhnliche Länge finden kann, wie in dem oben erwähnten Fall von Litzmann[6]) und in einem Fall 8monatlicher Tubar-Schwangerschaft von Fränkel[12]), wo sie 20 cm betrug. Bandl hat das Gesetz aufgestellt, dass die Vergrösserung des Uterus desto stärker sei, je näher demselben sich das Ei entwickle. Eine Vergleichung der Maasse einer grossen Anzahl von Fällen macht es uns aber unmöglich, diese Behauptung zu bestätigen, ausgenommen mit Bezug auf interstitielle Schwangerschaften, bei denen die durchschnittliche Länge des Uterus grösser als in anderen Fällen ist.

Nach Fränkel[13]) ist die Grössen-Zunahme besonders stark

---

[1]) Med. Comment. London, 1773.

[2]) Arch. f. Gyn., Berlin, Bd. I., p. 406.

[3]) Trans. Obst. Soc. Lond., Bd. 6, p. 57.

[4]) Arch. f. Gyn. Bd. 16, p. 299.

[5]) „Sect. Anat. of advanced Extra-ut. Gestation", Rep. Lab. Roy. Coll. Phys. Edinb., Bd. I., p. 26.

[6]) Litzmann: Arch. f. Gyn., Bd. 16, p. 336.

[7]) Depaul: Arch. de tocol., Paris, Bd. II., obs. 9.

[8]) „Tubo-Peritoneal Ectopic Gestation", Edinb. 1892.

[9]) „Cycl. of Obst. and Gyn., Bd. 12, p. 59; s. auch Billroth-Lücke, Bd. II., S. 813.

[10]) Op. cit., p. 499.

[11]) Op. cit.

[12]) Arch. f. Gyn., Bd. 14, Heft 2.

[13]) „Ueber d. Diagn. u. Behandl. d. Extrauterin-Schwangersch. in den ersten Monaten. Berliner Klinik, Heft 17, 1889.

im Längs-Durchmesser, geringer im queren, am geringsten im antero-posterioren. Wie dem auch sei, jedenfalls ist die Form-Veränderung des Uterus keine solche, dass sie den Verhältnissen gleicht, die man findet, wenn das Organ selbst gravid ist. Er behält mehr oder weniger die Form bei, die er im nicht-schwangeren Zustand hat.

Der wachsende Uterus wird weicher, aber die Weichheit ist nicht die eines schwangeren Uterus, sondern mehr eines solchen in der 2. oder 3. Woche der Puerperiums. Die eigentümliche Rundung und Undeutlichkeit der Grenzen, die so charakteristisch für beginnende uterine Schwangerschaft sind, fehlt gänzlich bei ektopischen Fällen. Eine andere wichtige Differenz ist das Fehlen der Verdünnung der Uteruswand unmittelbar über der Cervix — des leicht zu unterscheidenden unteren Uterinsegmentes —, die ein hervorragendes Charakteristikum normaler Gravidität von früher Zeit an darstellt und durch rektale Untersuchung zu erkennen ist. Die Cervix wird etwas weicher; doch ist dies in den einzelnen Fällen sehr verschieden, und sie ist selten so weich, wie am Ende einer normalen Schwangerschaft.

Sehr oft öffnet sie sich in ihrem unteren Teil, so dass sie selbst einen Finger eindringen lässt. Manchmal ist sie auch gar nicht oder nur wenig geöffnet. Oft füllt ein zäher Schleimpfropf den Cervikal-Kanal. Einige Autoren[1]) haben eine Verkürzung der Cervix beschrieben, doch ist eine solche nicht bewiesen. Wie wir an einem anderen Orte[2]) gezeigt haben, trifft dies bei normaler Gravidität in dem Sinne der älteren Autoren, die glaubten, dass dieselbe allmählig in den Uterus aufgenommen und so mit fortschreitender Schwangerschaft kürzer würde, nicht zu. Wir haben an Schnitten beweisen können, dass die Cervix am Ende der Schwangerschaft ebenso gross ist, wie beim Beginn derselben, dass sie selbst grösser sein kann, und dass die, gewöhnlich nur geringe, Längen-Verminderung derselben auf mechanischem Wege hervorgebracht wird, indem der Uterus-Körper mit seinem Inhalt von oben auf die erweichte Cervix drückt.

Bei ektopischer Gravidität ist die Cervix nicht regelmässig so erweicht und der Druck, der die mechanische Verkürzung herbeiführt, fehlt. Die von Hart und uns angefertigten Gefrier-Schnitte beweisen dies zur Genüge. Ist der Uterus nach oben

---

[1]) Strahan: „Extra-uterine Pregnancy", Philad. 1889.

[2]) „Researches in Femal Pelvic Anatomy". Edinburgh, 1892, p. 120.

gezogen und verlagert, so können die Fornices ganz oder teilweise obliterieren[1]) und so eine deutliche Verkürzung der Vaginal-Portion der Cervix hervorrufen.

Die decidualen Veränderungen im Uterus bei ektopischer Gravidität wurden zuerst genau von Ercolani[2]) untersucht. Auch Conrad und Langhans[3]), Abel und Andere haben dieselben studiert. Eine der erschöpfendsten Arbeiten ist die von Abel[4]). Die Veränderungen beginnen zu einer sehr frühen Zeit der Schwangerschaft. Ein Präparat aus früher Zeit hat der letztere Autor beschrieben. Bei Eröffnung des Uterus fand man die Schleimhaut in einer Reihe von Erhebungen angeordnet, die von Furchen umgeben und an der Vorder- und



Fig. 14. Rupturierte Tubar-Schwangerschaft vom Ende des zweiten Monats. (Bandl.)

R. Sitz der Ruptur in der rechten Tube.
Td. Schwangerschaft in der recht. Tube.
Od. Rechtes Ovarium.
Mr. Decidua, die den Uterus auskleidet und 8 mm dick ist.
E. Embryo.

Hinterwand verschieden gross waren. Die einzelnen Erhebungen sind an Grösse sehr verschieden und auch die Furchen können tief oder seicht sein.

In Präparaten aus späteren Schwangerschaftsperioden finden sich die nämlichen Veränderungen, nur sind die Furchen relativ geringer an Zahl und die Erhebungen nehmen eine grössere Fläche ein[5]). Langhans hat vermutet, dass diese Schwellungen

[1]) Barbour, Edinb. Med. Journ., Sept. 1882.

[2]) „Della struttura anat. d. caduca uterina nei casi di Gravidanza extrauterina", Bologna, 1874.

[3]) „Tubenschwangerschaft" etc., Archiv f. Gyn., Bd. 9.

[4]) Arch. f. Gyn., Bd. 39, p. 393.

[5]) Conrad und Langhans, op. cit. — Virchow: Ges. Abh. z. wissenschaftl. Med. Frankfurt a/M. 1856.

mit der Anordnung der Gefässe in der Schleimhaut in Verbindung zu bringen seien, indem die Grössenzunahme hauptsächlich um die Gefäss-Stämme herum stattfinde. Doch hat sich diese Vermutung nicht bestätigt.

Bei genauer Betrachtung kann man die Drüsenmündungen auf der Fläche sehen, besonders in den Furchen. Auf den elevierten Flächen obliterieren dieselben in grosser Ausdehnung.

Mikroskopisch findet man folgende Verhältnisse: In einem Präparat aus früher Zeit zeigen die Bindegewebs-Zellen deciduale Umbildung, speziell in den obersten Schichten der Schleimhaut. Dieses interglanduläre Wachstum führt zu Kompression und Obliteration oberflächlicher Teile der Drüsen, dem ersten Zeichen der Bildung einer oberflächlichen kompakten Schicht. (s. Tafel XXII.)

Die Decidua-Zellen zeigen verschiedene Form und Grösse; sie sind unregelmässig, rundlich, oval oder spindelförmig — hauptsächlich das Letztere — und haben keine spezielle Anordnung. Die Grösse, die man in späteren Perioden findet, erreichen sie nicht.

Das Epithel auf der Schleimhaut-Oberfläche wird bedeutend verändert, indem es, statt cylindrisch zu bleiben, kubisch oder etwas abgeflacht wird und sich leicht abhebt.

Das Epithel in den oberflächlichen Drüsen-Abschnitten wird in ähnlicher Weise verändert und in grosser Ausdehnung abgerissen. Es liegt dann im Drüsenlumen, wo es allmählig degeneriert. In den tieferen Lagen, näher der Uterus-Muskulatur, sind die Drüsenräume weiter als in den oberflächlichen Schichten und, da sie in Folge der Verzweigungen, die in den tiefsten Abschnitten der Drüsen vorhanden sind, zahlreicher sind, nimmt die Schleimhaut das Aussehen eines Maschenwerks an — die Spongiosa-Schicht der Decidua. Die Zellen, die diese Räume auskleiden, sind mehr kubisch geworden, teilweise gequollen, an anderen Stellen sind sie abgehoben und liegen im Lumen.

Wenn zu dieser Zeit die gesammte Decidua aus dem Uterus ausgestossen wird, so erhält man einen vollständigen dreieckigen Ausguss der Corpushöhle, mit einer Oeffnung an jeder Ecke, welche das Os internum und die Tubar-Mündung in den Uterus darstellen.

Auch Gefäss-Veränderungen treten in der Schleimhaut ein. Die Kapillaren erweitern sich sowohl in den oberflächlichen, wie in den tiefen Schichten. Diese Gefässe verlaufen in jeder

Richtung, parallel, horizontal oder schräg zur Oberfläche. Hier und da liegen sie unmittelbar unter der Oberfläche. In den tiefen Schichten sind sie mehr weniger gewunden, in den oberen Teilen aber zeigen sie diese Beschaffenheit nicht. Die sinus-artigen Räume, die sich so bilden, sind mit einer einfachen Endothelschicht ausgekleidet. Gelegentlich kann man sehen, wie sich die Arterien und Venen allmählig in diese Räume öffnen. Die ersteren verlaufen gewunden von der Muskulatur in die Schleimhaut, ihre Wandungen werden nach und nach dünner. Die Venen sind auf dem Querschnitt nicht rund, wie die Arterien, sondern stellen sich als längliche oder unregelmässige Schlitze dar.

Wyder[1]) und Charpentier[2]) sind der Ansicht, dass die Entwicklung der uterinen Decidua eine desto ausgeprägtere und raschere ist, je näher am Uterus sich der Sitz der ektopischen Gravidität befindet.

Wir besitzen noch keine genügende Anzahl von Fakten, um die verschiedenen Veränderungen, die im Laufe einer Schwangerschaft in der uterinen Decidua Platz greifen können, darthun zu können. Nach den oben angeführten Autoren findet man die decidualen Veränderungen in der Schleimhaut am besten ausgeprägt in den späten Monaten. Charpentier[3]) nimmt an, dass die eintretenden Veränderungen denen bei uteriner Gravidität entsprechen; um so mehr, als die Decidua bei ektopischer Schwangerschaft nutzlos ist. Diese Veränderungen, natürlich Atrophie, Degeneration und Resorption, sind progressiv von einer frühen Zeit der Schwangerschaft an.

Eine Thatsache ist jedoch sicher festgestellt, dass nämlich die Decidua aus dem Uterus ausgestossen werden kann, während sich eine ektopische Gravidität weiter entwickelt.

Manchmal wird die Decidua vollständig ausgestossen, gewöhnlich aber nur in Stücken. Diese Ausstossung kann nur einmal oder auch mehrmals während einer Schwangerschaft eintreten. In Bezug hierauf sind noch genaue Untersuchungen anzustellen. Die Frau sieht häufig keine Fetzen in dem blutigen Ausfluss, und der Arzt hat selten Gelegenheit, denselben zu untersuchen.

---

[1]) „Beitr. z. Lehre von der Extrauterinschwangersch." etc. Arch. f. Gyn., Bd. 28.

[2]) Op. cit., p. 358.

[3]) Op. cit., p. 357.

Die Fälle, bei denen Decidua-Fetzen häufig beobachtet werden, sind wahrscheinlich solche, in denen die Membran stückweise abgehoben und ausgestossen wurde. Uns ist kein Fall bekannt, in dem zwei vollständige Abgüsse während einer Schwangerschaft erhalten wurden. Es wäre ausserordentlich interessant, zu wissen, welche Veränderungen im Endometrium nach vollständiger Ausstossung der Decidua auftreten und ob diese in der Bildung einer normalen oder einer decidualen Schleimhaut resultieren.

Bis sich unsere Kenntnisse über diese Punkte erweitert haben, bleibt die Frage der konstanten Bildung einer Decidua bei ektopischen Fällen eine offene. Küstner[1]) und Andere behaupten, dass in manchen Fällen keine Decidua gebildet wird. Doch ist dies nicht erwiesen. Es sind einige wenige Fälle berichtet, in denen keine Decidua bemerkt wurde; Hecker[2]) erwähnt drei solche Fälle von 40 Tubar-Schwangerschaften, die er untersuchte. Doch beweisen diese erwähnten Fälle nichts. Es mag nur ein kleiner Teil der Schleimhaut untersucht worden sein; die Decidua mag in einem frühen Entwicklungs-Stadium gewesen und so übersehen worden sein; oder sie kann auch bereits vor der Untersuchung gänzlich aus dem Uterus ausgestossen gewesen sein. Betrachten wir all die Thatsachen, die wir kennen, so spricht doch sehr viel zu Gunsten der Ansicht, dass sich bei allen ektopischen Graviditäten eine Decidua im Uterus bildet, wenn auch wahrscheinlich in den einzelnen Fällen in verschiedener Ausdehnung.

Während nun das Auffinden von aus der Uterushöhle ausgestossenem Decidua-Gewebe, wenn sich dort kein Ei befindet, ein positives Faktum von grösstem Werte für die Annahme einer ektopischen Gravidität ist, macht der Mangel solchen Gewebes in dem Uterus-Sekrete in irgend einem verdächtigen Falle eine derartige Schwangerschaft nicht unmöglich. Selbst wenn ausgekratzte Schleimhaut untersucht und von Decidua-Zellen nichts gefunden wird, kann daraus kein Schluss gezogen werden, bis nicht all die angeführten Möglichkeiten auf's Sorgfältigste berücksichtigt worden sind.

Erscheinungen am normalen Schwangerschafts-Ende: Wenn eine ektopische Schwangerschaft bis zum normalen Ende

---

[1]) Küstner, op. cit., p. 499.

[2]) op. cit..

bestehen bleibt, macht die Frau eine „falsche Geburt“ durch, wie es genannt wurde. Nach Tait[1]) wurde dies zuerst von Vassal i. J. 1652 beschrieben. Dieselbe ist charakterisiert durch das Auftreten von rhythmischen und periodischen Wehenschmerzen, ähnlich denen bei normaler Geburt. Und thatsächlich haben in Fällen, in denen kein Verdacht auf ektopische Schwangerschaft bestand, Patientin und Arzt geglaubt, dass eine normale Geburt im Begriffe sei, vor sich zu gehen, und es sind schon Maassregeln ergriffen worden, um das Kind auf künstlichem Wege zur Welt zu bringen, im Glauben, dass sein Austritt aus dem Uterus Hindernissen begegne.

Gelegentlich ist auch wohl ein Fall berichtet worden, in dem keine Wehen am Schwangerschafts-Ende auftraten. In anderen Fällen stellten sich dieselben vorzeitig während des 7.[2]) oder 8.[3]) Monats ein. Es ist auch berichtet worden, dass dieselben erst 1 oder 2 Monate nach dem normalen Ende eintraten; doch müssen derartige Berichte mit grosser Vorsicht aufgenommen werden. Es ist äusserst schwer, das genaue Alter einer ektopischen Schwangerschaft im Leben zu schätzen und ein Irrtum von einem oder zwei Monaten läuft leicht unter.

Ueber die Dauer der falschen Geburt lauten die Angaben verschieden. Sie kann nur wenige Stunden anhalten, aber auch 1, 2 oder mehr Tage oder, wie behauptet wird, Wochen.[4]) Sind die wehenartigen Schmerzen einmal vorüber, so kehren sie in der Mehrzahl der Fälle nicht wieder. Doch sind auch zahlreiche Fälle berichtet, in denen sie in verschiedenen Intervallen wiederkamen. So traten in einem von Hohl[5]) erwähnten Fall in 4-wöchigen Intervallen falsche Geburtswehen auf, die bis zu ihrem völligen Verschwinden an Stärke abnahmen und von gewöhnlichen Menstrual-Blutungen gefolgt waren. Schmidt[6]) beschrieb einen Fall, in dem dieselben acht Mal in drei Jahren eintraten und jedes Mal mehrere Wochen dauerten. In dem Fall von Laspichler[7]) kehrten dieselben 6 Jahre lang ein Mal jährlich zu einer Zeit wieder, die dem Datum entsprach,

---

[1]) op. cit., p. 500.
[2]) Parry, op. cit., p. 111.
[3]) Meadows, Trans. Obst. Soc. London, Bd. 14, p. 310.
[4]) Parry, op. cit., p. 111; van Cauwenberghe, op. cit., p. 203.
[5]) „Lehrb. der Geburtshülfe,“ Leipzig, 1855.
[6]) Dezeiméris, op. cit., p. 45.
[7]) Acta Acad. nat. curiosa, Bd. 4, p. 92.

an dem die Gravidität ihr normales Ende erreicht hatte. Ferner sind Fälle berichtet, in welchen sie in sehr unregelmässigen Intervallen wiederkamen.

Diese Berichte beanspruchen sorgfältigste Erwägung. Es ist wohl möglich, dass die Beobachter diese Schmerzanfälle ganz mit Recht „falsche Geburt" nennen; sie können aber auch nur schwere Anfälle von Dysmenorrhoe oder durch Peritonitis im Zusammenhang mit dem Fruchtsack verursacht gewesen sein.

Die Schmerzen bei „falscher Geburt" variieren bedeutend an Stärke. Sie können die ganze Zeit sehr gering sein; sie können immer heftiger werden; sie können auch von Beginn an heftig sein oder von Anfall zu Anfall variieren. Empfunden werden sie in der Kreuzbeingegend oder in der unteren Partie des Abdomens und Beckens, manchmal hauptsächlich nur auf einer Seite.

Wo genau die Quelle der Schmerzen zu suchen ist, das ist eine umstrittene Frage. Dezeiméris, Küstner u. A. sind der festen Meinung, dass sie vollständig mit Uterus-Kontraktionen vergesellschaftet sind. Andere, wie Velpeau und Marc[1]) glauben, dass die Kontraktionen im Fruchtsack stattfinden. Van Cauwenberghe, Parry und Andere behaupten, dass sowohl Uterus wie Fruchtsack an der „falschen Geburt" partizipieren.

Dass sich der Uterus hiebei kontrahiert, unterliegt keinem Zweifel. Die Erweiterung der Cervix, so dass ein oder mehr Finger in den Uterus gelangen können, sowie der Abgang von Blut oder Deciduahaut während der Geburt kann nur durch Uterus-Kontraktionen zu Stande kommen. Und diese Kontraktionen sind auch thatsächlich gesehen worden bei einer Laparotomie, die vorgenommen wurde, während die falsche Geburt in Gang war[2]). Was den Fruchtsack betrifft, so kann hier grösserer Zweifel bestehen. Es ist schon ausgeführt worden, dass in den bis zum Schwangerschafts-Ende gehenden Fällen die Sackwand dünn ist und hauptsächlich aus fibrösem Gewebe besteht, während die Muskulatur nur gering entwickelt und unregelmässig durch die Wandung zerstreut ist, eine Erscheinung, die annehmen lässt, dass die letztere nicht viel beitragen kann zum Zustandekommen von Kontraktionen des Sackes.

---

[1]) „Dict. des Sc. Méd.". Paris, 1817. Bd. 19, p. 402.
[2]) Scott, Trans. Obst. Soc. London. Bd. 14, p. 370.

Gegen diese Annahme sprechen jedoch direkte Beobachtungen folgender Art. Zwank[1]) beobachtete bei einem Bauchschnitt wegen ektopischer Gravidität nach Entfernung des Foetus aus dem Fruchtsack eine Kontraktion der Wände desselben, wobei die Placenta abgelöst und durch die Oeffnung ausgestossen wurde. Nägele beobachtete einen ähnlichen Fall. Hohl[2]) bemerkte, dass der Sack seine Konsistenz änderte, indem er abwechselnd hart und weich wurde.

Baudelocque[3]) beobachtete Kontraktionen sowohl im Uterus, wie im Fruchtsack. Bei interstitiellen Schwangerschaften kontrahieren sich ohne Zweifel beide.

Die falsche Geburt ist gewöhnlich begleitet von Blutung aus der Uterushöhle, doch fehlt diese auch gelegentlich. Manchmal ist der Blutverlust sehr gross. Oft besteht gleichzeitig Ausstossung der uterinen Decidua in Stücken oder, seltener Weise, als vollständiger Abguss. In manchen Fällen fehlt diese Ausstossung bei der Blutung, wahrscheinlich weil sie schon früher während der Schwangerschaft vor sich gegangen ist. Nach Beendigung der falschen Geburt kann auch die Blutung cessieren infolge von Veränderungen, ähnlich denen bei normaler Geburt.

Die Ursache der falschen Geburt ist unbekannt. Sie liegt wahrscheinlich nicht im Uterus. Es ist von einigen die Vermutung ausgesprochen worden, dass die Decidua am Ende der Schwangerschaft so degeneriert ist, dass sie als Fremdkörper wirkt[4]) und so den Uterus zur Kontraktion anregt. Doch wissen wir nichts über die Degeneration der Decidua am Ende der Schwangerschaft und in manchen Fällen wird zu dieser Zeit keine Decidua ausgestossen, da dies schon früher geschehen ist. Ueberdies besteht kein Grund dafür, dass diese Uterus-Kontraktionen von den Erscheinungen der „falschen Geburt" begleitet sein sollten, da wir doch in so vielen Fällen während der Schwangerschaft häufige Perioden uteriner Thätigkeit und Decidua-Ausstossung sehen, ohne dass irgend eine Störung im Wohlbefinden der Frucht eintritt. Und wenn wir andererseits wieder Beweise dafür haben[5]), dass der Uterus manchmal bei

---

[1]) Van Cauwenberghe, op. cit., p. 204.
[2]) Hohl, op. cit., p. 417.
[3]) „L'art des accouchements", Bd. II., p. 474.
[4]) Hennig, op. cit., p. 131.
[5]) Hohl, Baudelocque, van Cauwenberghe, op. cit.

„falscher Geburt" gänzlich unthätig ist, so müssen wir vernünftiger Weise auf etwas Anderes, als auf den Uterus als anfängliche Ursache dieser Erscheinungen unser Augenmerk richten.

Diese anfängliche oder bestimmende Ursache ist wahrscheinlich bei ektopischen Fällen und bei uteriner Gravidität die nämliche, bis jetzt aber noch gänzlich unbekannt.

Welches sind nun die Veränderungen, die die „falsche Geburt" begleiten?

Soweit unsere Kenntnisse reichen, können wir sagen, dass die Frucht stets dabei zu Grunde geht. Es sind wohl einige wenige Fälle berichtet[1]), in denen dieselbe noch Tage oder selbst Monate gelebt haben soll, doch sind sie sehr zweifelhaft.

Nach Küstner[2]) ist der Tod bedingt durch Störung der Cirkulation in der Placenta infolge der Kontraktionen der Sackwand und teilweiser Ablösung der Placenta mit nachfolgender Blutung in die Substanz derselben, wodurch die letztere zerreisst. Tritt Ruptur des Sackes ein, so ist die Gefährdung des kindlichen Lebens leicht verständlich. Die Erfahrung lehrt aber, dass dieser Zufall sehr selten in ausgetragenen Fällen eintritt, da infolge der grossen Ausdehnung, die der Fruchtsack im Abdomen einnimmt, die Wände desselben stark gestützt werden durch den Druck der umgebenden Gebilde auf denselben, von welchen viele durch Peritonitis an ihn adhaerent geworden sind.

Unserer Ansicht nach ist noch ein weiterer Faktor von Wichtigkeit für die Erkläruug der Ruptur oder teilweisen Ablösung der Placenta, das sind die heftigen Anstrengungen, mit denen die Frauen oft während der „falschen Geburt" pressen. Die starken Kontraktionen der Bauchmuskulatur mögen solche Veränderungen im intra-abdominalen Druck hervorbringen, dass diese schlimmen Zustände daraus entstehen können.

Es ist beobachtet worden, dass das Kind vor dem Absterben sich oft sehr lebhaft bewegt und so der Mutter starke Schmerzen verursacht.

Während also Ruptur des Sackes während der Geburtsarbeit ein sehr seltenes Vorkommnis ist, ist zu beachten, dass in manchen Fällen weder eine Lösung der Placenta, noch Blutung in dieselbe stattfindet, und dennoch stirbt der Foetus. Die Ursache dieses Absterbens ist bis jetzt noch unsicher und erfordert wei-

[1]) Parry, op. cit., p. 121.
[2]) op. cit.

tere Untersuchung. Möglicherweise genügen die im Sacke stattfindenden Kontraktionen schon allein, um eine derartige Störung des mütterlichen Placentar-Kreislaufes herbeizuführen, dass das Kind erstickt.

Nachher nimmt die Schwellung des Abdomens allmählig ab. Es wird kein Fruchtwasser mehr produziert, das vorhandene resorbiert und der Fruchtsack schrumpft über dem Foetus. Weiterhin treten dann die bereits (S. 81 ff.) besprochenen Veränderungen ein.

Manchmal wird das Fruchtwasser lange Zeit nicht resorbiert, so dass die Grösse der Schwellung dann auch stationär bleibt. Selten einmal dauert die Sekretion desselben noch eine Zeit lang fort und führt dann zu einer weiteren Grössen-Zunahme des Abdomens.[1])

Bimanuelle Untersuchung: Für die genaue Untersuchung eines Falles von ektopischer Schwangerschaft, besonders eines zweifelhaften, ist die Anwendung der Narkose von grösstem Vorteile und häufig geradezu unentbehrlich. Auch daran ist zu erinnern, dass die abdomino-recto-vaginale Untersuchung für die Exploration des Beckens von grösserem Werte ist, als die gewöhnliche abdomino-vaginale.

Bei bimanueller Untersuchung erhält man bei ektopischen Graviditäten viele Variationen in den Verhältnissen, und hierin liegt der grosse Unterschied den normalen Schwangerschaften gegenüber, bei denen die physikalischen Veränderungen im Abdomen und Becken stets in ziemlich gleichmässiger Weise auftreten.

Erschlaffung und Erweichung der Scheidenwände fühlt man in den meisten Fällen, wenn auch diese Erscheinungen in verschiedenem Grade ausgeprägt sind. Am meisten sind sie in den späten Monaten entwickelt. Gefäss-Pulsation kann man oft in den Wänden erkennen, manchmal sogar sehr kräftig fühlen.

In den ersten beiden Monaten der Schwangerschaft ist die Scheide in ihrer Form und Grösse gegenüber der normalen gewöhnlich nicht verschieden. In manchen Fällen, nämlich bei manchen interstitiellen Schwangerschaften, ist sie während der ganzen Gravidität nur wenig verändert. In anderen, wenigen Fällen, in denen die schwangere Tube frühzeitig vor den

---

[1]) Jonathan Hutchinson, Lancet, 1873, Bd. II, p. 72.

Uterus fällt und hier weiterwächst, wird die Scheide allmählig nach hinten und unten gegen die hintere Beckenwand gedrängt.

In einer grösseren Zahl von Fällen, wenn nämlich die Tube im Douglas wächst, geschieht die Verdrängung nach vorne und oben dicht hinter die Symphyse.

In anderen wiederum, in denen die Tube an der Seite des Uterus geblieben ist, besonders, wo das Ei in das Ligament geborsten ist und sich dort weiter entwickelte, wird die Scheide gegen die andere Seite gedrängt.

Häufig ist die seitliche Verlagerung mit einer der anderen Formen kombiniert. Manchmal ist der obere Abschnitt der Vagina infolge Rotation des Uterus leicht spiralig gedreht.

Dieser Teil des Vaginal-Schlauches ist auch oft durch das Hereinragen des an seiner Aussenseite wachsenden Fruchtsackes verengert; oder er ist manchmal verkürzt, dadurch dass der Uterus infolge Druckes von oben nach abwärts gedrängt wird.

Die Lage des Uterus ist vielen Veränderungen unterworfen. In den ersten Monaten braucht sie nicht verändert zu sein. Später findet man folgende Verhältnisse: Retroversio oder Retropositio uteri, doch ist diese Verlagerung ungewöhnlich. Häufiger ist er eleviert und anteponiert, gegen die Symphyse gedrängt; das ist eine Folge der häufigen Entwicklung des Fruchtsackes hinter dem Uterus. Gewöhnlich besteht auch eine gewisse Verlagerung nach der Seite entweder des ganzen Uterus oder nur seines Corpus. Die ausgeprägtesten Verlagerungen treten in den Fällen ein, in welchen sich das Ei nach Ruptur der Tube im Ligament entwickelt.

Manchmal ist der Uterus beträchtlich um seine Achse rotiert, manchmal auch, wie schon bemerkt, durch Druck von oben nach abwärts gedrängt.

Wenn man den Uterus zwischen den Händen tastet, wird man ihn vergrössert finden. In den ersten zwei oder drei Monaten kann dies schwer zu entscheiden sein. Eines aber kann man bestimmt sagen, dass nämlich die Vergrösserung nicht die nämliche Form und den nämlichen Umfang hat, wie in entsprechenden Perioden normaler Schwangerschaft. Wenn auch nicht so hart, wie der nullipare, hat der Uterus doch nicht die charakteristische Weichheit eines schwangeren. Sein Fundus rundet sich nicht, wie bei letzterem, sein Corpus fühlt sich von vorn nach hinten flach an. Per Rectum findet man keine Verdünnung über der

Cervix, wie bei einer schwangeren Gebärmutter. Die gewöhnlichste Veränderung ist die Elongation des Uterus.

Entsprechend den Veränderungen des Corpus findet man die Portio vaginalis in verschiedenen Lagen.

Ist der Uterus stark eleviert oder drückt der Fruchtsack stark auf die Vagina, so kann man oft schwer an die Portio kommen oder dieselbe ist mehr oder weniger ununterscheidbar.

Ueber das verschieden starke Offen-Stehen der Cervix ist bereits oben gesprochen worden (s. p. 146).

Das Verhältnis des Uterus zum Fruchtsack ist sehr verschieden. Bei interstitieller Schwangerschaft hält man ihn thatsächlich für einen Teil des Sackes; in der allerersten Zeit kann man wohl einen rundlichen, weichen Vorsprung an einem Uterus-Winkel fühlen; später wird der Schwangerschafts-Tumor allmählig grösser als das übrige Organ, das man nun seinerseits als eine etwas härtere Hervorragung auf der der Schwangerschaft entgegengesetzten Seite fühlt. Gewöhnlich kommt er auch an die Unterfläche des Sackes zu liegen, manchmal findet man ihn jedoch an der vorderen oder hinteren Fläche. Er ist deutlich verlängert. In manchen Fällen ist er so mit dem Fruchtsack verschmolzen, dass man ihn nicht als eigenen Körper unterscheiden kann. Bei jungen, nicht interstitiellen Tubar-Graviditäten kann man den Uterus oft deutlich getrennt vom Fruchtsack fühlen und ihn unabhängig von demselben bewegen. Das ist speziell der Fall, wenn der tubare Tumor lateral vom Uterus liegt und nicht adhaerent an demselben ist. Die schwangere Tube fühlt sich elastisch, fluktuierend oder halbfluktuierend an. Ihre Grösse ist gewöhnlich etwas geringer als die eines Uterus aus korrespondierenden Schwangerschafts-Perioden, was in der Dicken-Differenz der respektiven Wandungen seine Ursache hat. Liegt die Tube im Douglas, oder, was selten der Fall ist, in der Excavatio vesico-uterina, so ist eine Unterscheidung leicht, wenn sich der Fruchtsack herausheben lässt.

Sind aber die Säcke hier eingekeilt oder an dem Uterus adhaerent, so dass man sie nicht elevieren kann, so ist oft eine deutliche Rinne zwischen den beiden Tumoren zu fühlen und gewöhnlich die weichere cystische Natur des Einen und die härtere des Anderen zu erkennen. Manchmal ist diese Rinne durch Adhaesionen obliteriert und nicht zu unterscheiden; in diesen Fällen kann es sehr schwer sein, die Grenzen des Uterus oder die Lage des Fundus zu bestimmen.

In vorgeschrittenen rein tubaren Fällen kann man den Uterus oft in der einen oder anderen der oben erwähnten Lagen ausfindig machen, er kann aber absolut nicht vom Fruchtsack zu unterscheiden sein, wenn er ihm dicht anliegt oder durch Adhaesionen mit ihm zusammenhängt.

Ist die Tubarschwangerschaft früh in das Ligament durchgebrochen und hat sie sich weiter entwickelt, so fühlt man den Uterus nach der dem wachsenden Ei gegenüberliegenden Seite verlagert. Zuerst, solange das Ligament nicht völlig auseinander gedehnt ist, kann der Uterus ganz getrennt vom Fruchtsack zu finden sein, wenn auch in seiner Beweglichkeit stark beschränkt. Später mag er nur noch als eine einfache Hervorragung auf der Wand des letzteren gefühlt werden, und beide sind in ihrer Lage fixiert. In manchen Fällen findet man ihn auch in einer Seite des Beckens.

Ist diese Form weit vorgeschritten, d. h. eine subperitoneo-abdominale geworden, so kann der Uterus beträchtlich eleviert sein und ebenso gut lateral liegen, wie an der vorderen oder hinteren Fläche des Sackes, je nachdem das aufwärts wachsende Ei das Peritoneum mehr von der vorderen oder der hinteren Fläche des Uterus abgehoben hat. Am gewöhnlichsten liegt der Uterus vorne, indem er einen Teil der Fruchtsack-Wandung bildet, und ist bei der Untersuchung bald leichter, bald schwerer zu entdecken. Die unregelmässigen Grenzen des Sackes sind mit der auf dem Abdomen liegenden Hand zu erkennen.

In manchen Fällen, besonders bei der subperitoneo-pelvikalen Form oder in den Fällen, in denen die schwangere Tube frühzeitig in den Douglas gefallen ist, erhält man per Rectum oder per Vaginam oft leicht Ballottement.

Hodge[1]), Thomas[2]) und Andere waren im Stande, den Foetus durch Ballottement im dritten Monat zu erkennen. In den meisten Fällen kann man ihn jedoch auf diese Weise nicht vor dem 4. oder 5. Monat entdecken. Die Bewegungen des Foetus können ebenfalls gefühlt werden. Manchmal kann man in diesen Fällen die einzelnen Teile der Frucht leicht per Vaginam oder per Rectum bestimmen, manchmal aber auch nur schwer. Die Lage der Placenta erklärt diese Verschiedenheiten.

---

[1]) „Principles and Practice of Obstetrics", Philadelphia, 1866.
[2]) New-York Med. Journ., June, 1875.

Liegt sie unten, so wird der untersuchende Finger nur schwer den Foetus unterscheiden.

Die äussere Hand kann gewöhnlich mit Leichtigkeit die Teile des Foetus durch die Bauchwand erkennen, und äusseres Ballottement ist oft leicht zu erhalten.

Symptome infolge von Komplikationen.

Druck-Symptome: Die Blase kann nach verschiedenen Richtungen verlagert werden, nach aufwärts, nach den Seiten oder manchmal nach unten. Besonders stark ausgeprägt ist dies bei der subperitoneo-abdominalen Form. In anderen Fällen kann ihre Lage ziemlich unverändert sein, ausgenommen, wenn sie an dem wachsenden Fruchtsack adhaerent und wenn der Uterus nach vorne gedrängt wird. Unter letzteren Verhältnissen wird die Blase gewöhnlich hinter und teilweise über der Symphyse komprimiert.

Auf diese Weise kann häufiger Harndrang eintreten, sowie Schwierigkeit oder vollständige Unmöglichkeit, zu urinieren.

Von Interesse ist, dass, während bei uteriner Schwangerschaft häufiger Harndrang in den ersten 3 Monaten ein gewöhnliches Symtom ist, dieser bei ektopischen Fällen ein weniger häufiges Vorkommnis bildet. In normalen wird er verursacht durch den Druck des wachsenden Uterus auf die Blase, in ektopischen Fällen wird aber infolge der anatomischen Verhältnisse der Tube ein derartiger Druck auf die Blase sehr häufig fehlen. Bei interstitiellen Schwangerschaften jedoch oder bei ampullären oder infundibulären, bei denen die Tube frühzeitig vor oder hinter den Uterus fällt, kommen Störungen bei der Urin-Entleerung während der ersten Monate vor. Gewöhnlich trifft man die stärksten derartigen Störungen nach den ersten Monaten, speziell in Fällen, in denen sich das Ei nach Ruptur der Tube in's Ligament weiter entwickelt.

Wichtig ist, dass die Nieren und Ureteren derartig verlagert oder komprimiert werden können, dass Dilatation und Struktur-Veränderungen derselben eintreten; auch diese Veränderungen sind hauptsächlich bei der subperitoneo-abdominalen Form ausgeprägt. Es kann nur geringer Zweifel darüber bestehen, dass diese Verhältnisse mit der Albuminurie und Eklampsie in Verbindung stehen, die man in einem nicht kleinen Teil vorgeschrittener ektopischer Fälle antrifft.

Auch auf das Rectum kann ein Druck stattfinden, der zu Schwierigkeiten bei der Defaekation oder zu völliger Obstruktion führt. In manchen Fällen setzt infolge des Reizes eine Diarrhoe ein. Wenn Magen und Darm stark verlagert sind, können Erbrechen, Verdauungsstörungen etc. auftreten, wenn auch derartige Störungen in manchen Fällen sehr gering sind. Wahrscheinlich hängt viel ab von dem Grade der vorhandenen Peritonitis, die die Därme mit einander verklebt und ihre Thätigkeit affiziert.

Die Cirkulation ist manchmal bei vorgeschrittener Gravidität gestört, so dass sich Oedem oder Varicen an den äusseren Geschlechts-Teilen oder Unter-Extremitäten ein- oder doppelseitig finden.

Druck des wachsenden Eies auf Nerven im Becken oder Abdomen führt zweifellos zu Schmerzen in diesen Körpergegenden, wie in den Schenkeln, und kann auch manchmal Muskel-Schwäche in den letzteren verursachen. Diese Symptome pflegen sich nach den allerersten Monaten zu entwickeln und sind wahrscheinlich am ausgeprägtesten, wenn das Ei nach Ruptur der Tube in's Ligament weiter wächst. Es ist jedoch unmöglich, eine irgend scharfe Grenze zu ziehen zwischen diesen Druckschmerzen und denen, die durch Peritonitis an der Fruchtsackwand verursacht sind, so dass es am besten ist, dieses Symptom im Allgemeinen zu betrachten, ohne zu versuchen, es mit seinen einzelnen Ursachen in Verbindung zu bringen. Klinisch ist eine Untersuchung nur in gewissen Fällen möglich.

Schmerzen bei ektopischer Schwangerschaft: Abgesehen von den periodischen, wehen-artigen Schmerzen, die während, und denen bei „falscher Geburt", die am Ende der Schwangerschaft vorkommen, kann die Patientin auch an anderen Schmerzen leiden, die durch mechanischen Druck auf Nerven im Abdomen und Becken und durch Peritonitis bedingt sind. Das Vorkommen von Peritonitis bei ektopischen Fällen ist schon oben (pag. 101) besprochen worden. Die durch dieselbe hervorgerufenen Symptome variieren beträchtlich.

Typische, akute Peritonitis, charakterisiert durch tympanitische Ausdehnung und intensive Schmerzen im Abdomen, raschen Puls, erhöhte Temperatur, Schüttelfröste etc., kommt nur selten vor. Sie tritt auf nach Ruptur der Tube in's Abdomen, aber sehr selten. Natürlich findet man sie auch als Teil eines septischen Prozesses, der zu Abszedierung [illegible] rucht-

sack führt. In manchen Fällen beginnt dieser Prozess in der Fruchtsack-Wandung, und dann kann sich frühzeitig akute Peritonitis entwickeln.

In der grossen Mehrzahl von ektopischen Schwangerschaften jedoch ist die Peritonitis chronischer Natur und führt zu Veränderungen an der Fruchtsackwand, zu Adhaesionen zwischen ihr und den sie umgebenden Gebilden und zur Vereinigung der letzteren mit einander.

In manchen Fällen kommen während der ganzen Gravidität gar keine Klagen über Schmerzen vor. Das ist einigermassen merkwürdig, ist aber auch bei Tumoren im Abdomen beobachtet worden. Lawson Tait[1]) sagt: „Es ist überraschend, wie ausgedehnte Adhaesionen man bei einem Tumor finden kann, ohne dass die Anamnese irgend welche Zeichen von Entzündungs-Attacken aufweist."

Olshausen[2]) sagt, dass „in der grossen Mehrzahl der Fälle die adhaesiven Entzündungen, die zu parietalen Adhaesionen führen, fieberlos und völlig latent verlaufen, in anderen Fällen mit tagelangen oder wochenlangen Schmerzen." Ebenso ist Fehlen von Schmerzen zu beobachten, wie wir gezeigt haben[3]), wenn nach teilweisem Durchbruch des Eies in die Peritonealhöhle die Eihäute in grosser Ausdehnung am Peritoneum adhaerent werden, was sich durch Verdickung desselben markiert, die zweifellos durch einen chronischen Entzündungs-Prozess bedingt ist.

Die in anderen Fällen von der Patientin empfundenen Schmerzen sind sowohl ihrer Lokalisation, als ihrer Intensität nach verschieden.

Sie können in der regio iliaca, umbilicalis, hypogastrica oder anderen Teilen des Abdomens sich befinden und dumpf oder stechend, gering oder stark sein. Untersuchung von den Bauchdecken aus oder bimanuelle Untersuchung kann die Schmerzen der Patientin manchmal vergrössern, manchmal ist eine solche auch schmerzlos.

Eine weitere Schmerz-Ursa muss hier noch erwähnt werden, d. i. Ruptur einer Tubargravidität in's Ligamentum latum oder in die Peritoneal-Höhle. Manchmal sind die

[1]) „Diseases of the Ovaries", 1883, p. 91.

[2]) „Cycl. of Obst. and Gyn.", Bd. 8, p. 88; s. auch „Handb. d. Frauen-Krankh." v. Billroth-Lücke, 2. Aufl. Bd. II., S. 365.

[3]) op. cit., p. 44.

Schmerzen stark, von ziehendem Charakter: Die Patientin fühlt dass etwas nachgegeben hat. Die Haupt-Symptome aber, die dieses Ereignis herbeiführt, sind die mit der dabei eintretenden inneren Blutung verbundenen. In manchen Fällen sind die Schmerzen bei der Ruptur wiederum nur gering, in anderen fehlen sie ganz. Dies ist wahrscheinlich dann der Fall, wenn das Ei ganz allmählig wie eine herniöse Ausstülpung durch eine verdünnte Stelle der Tubenwand durchschlüpft. Auch durch das Fimbrien-Ende kann das Ei auf die nämliche allmählige Weise durchgelangen, ohne dass deutliche Symptome eintreten, in manchen Fällen jedoch ist diese Art der Passage von Schmerz und Blutverlust begleitet.

Symptome bei Blutungen im Zusammenhang mit ektopischer Schwangerschaft: Wenn Blutung innerhalb der Tube eintritt, die das Ei zerstört und Anlass zur Bildung einer Hämato-Salpinx gibt, ohne sich aber sekundär auf die Peritoneal-Höhle auszudehnen, so können die Symptome so gering sein, dass sie sich der Beobachtung ganz entziehen. In manchen Fällen wird ein lokalisierter Schmerz empfunden, aber gewöhnlich macht der Bluterguss keine ausgeprägten Symptome, da er nur von geringem Umfang ist, in den ersten Monaten wenigstens.

Die Hämato-Salpinx kann durch in Zwischenpausen nachfolgende Blutungen grösser werden und unter diesen Umständen auch der Schmerz sich vermehren.

Wenn, wie es in diesen Fällen häufig geschieht, Perisalpingitis eintritt, werden die affizierten Teile schmerzhaft.

Bei bimanueller Untersuchung fühlt man nach Bildung der Hämato-Salpinx die erweiterte Tube und wenn schon vor Eintritt der Blutung eine Untersuchung stattgefunden hatte, erkennt man, dass der Tumor weniger cystisch, fester und grösser ist. Derselbe ist gewöhnlich schmerzhaft, wenn auch manchmal nur in geringem Grade. In späteren Perioden, wenn eine gewisse Konsolidation im Blutextravasat stattgefunden hat, wird die Masse härter und verkleinert sich in manchen Fällen.

Tritt Ruptur des Fruchtsackes ein, dann sind die Symptome je nach dem Sitze des Risses, dem plötzlichen Eintreten desselben und der Grösse des Blutverlustes verschieden. Zunächst kann die Ruptur ausschlieslich in's Ligament stattfinden: Dann entsteht ein Hämatom. Es ist schon ausgeführt worden (s. S. 40 u. 41), dass die Grösse des Blutergusses wahrscheinlich hauptsächlich von dem Umfang abhängt, in dem die Placenta zerstört

wird. Die Symptome dieses Vorkommnisses variieren dementsprechend an Intensität. In einem gut ausgeprägten Fall empfindet die Patientin Schmerz im Becken, besonders auf Einer Seite. Sie wird anämisch, der Puls rasch, gleichzeitig ist

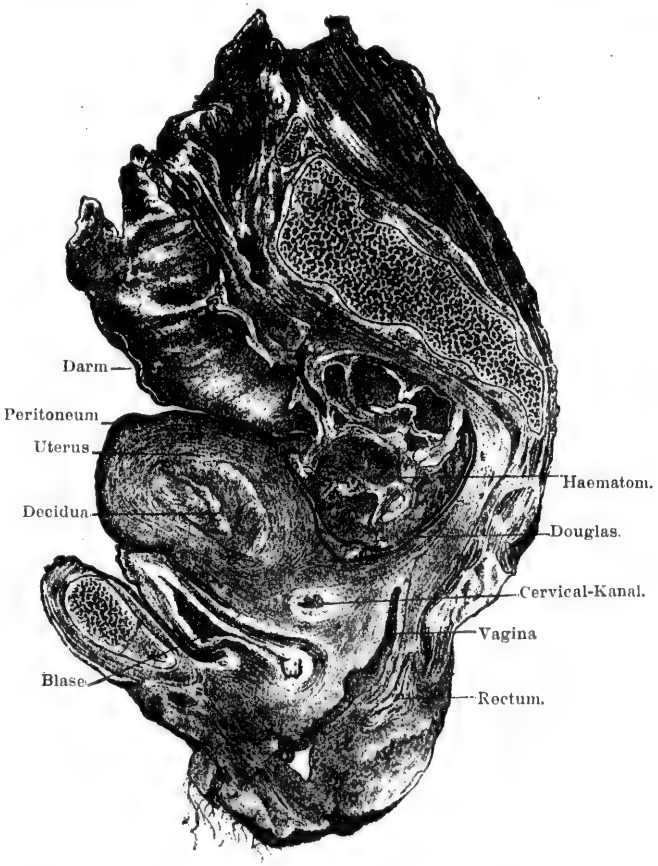

Fig. 15. Sagittaler Median-Schnitt durch das Becken mit subperitoneo-pelvicaler Schwangerschaft auf der rechten Seite. Die auseinandergezogene Uterushöhle lässt die Decidua erkennen. Retroperitoneal, hinter dem Douglas, ein Hämatom. (Hart.)

ein gewisser Grad von Shock vorhanden. Manchmal tritt Schwächegefühl bei der Patientin ein. Urin-Retention, Schmerzen beim Wasserlassen und der Defaekation können folgen. Die schlimmsten Fälle sind die, bei denen das Blut in grosser Menge ausströmt und sich rund um das Rectum oder nach der

Seite des Beckens, dem Verlauf des Psoas folgend, einen Weg bahnt.

Die bei der Untersuchung sich ergebenden Verhältnisse sind je nach dem Umfang der stattgehabten Blutung verschieden. Ist diese ausschliesslich in's Ligament erfolgt, so fühlt man die Masse als eine straffe Geschwulst, die entweder das seitliche Scheidengewölbe obliteriert oder sich eine Strecke weit an der Seite der Vagina nach unten erstreckt. Ist sie nach auswärts erfolgt, so fühlt man den Tumor in der Gegend des Psoas oder des Ligamentum rotundum. Der Uterus ist nach der entgegengesetzten Beckenseite verlagert. Hat sich das Blut um den Douglas verbreitet, so fühlt man hinter dem Uterus eine Masse, die denselben mit einem Teile der Scheide nach vorn drängt und das Rectum komprimiert. Die obere Fläche des Hämatoms ist unregelmässig konvex, die untere mehr weniger konkav. Gleich nachdem sie sich gebildet, fühlt sich die Masse straff an; hat sie begonnen, sich zu konsolidieren und zu organisieren, dann erscheint sie dem Gefühle fester, elastisch und wird allmählig härter.

Wenn das Ei nicht zerstört wird, sondern über dem Hämatom intakt bleibt, so kann man es noch als cystische Geschwulst fühlen, wenn auch wahrscheinlich straffer, als vor der Blutung.

Findet Ruptur des Fruchtsackes in die Peritonealhöhle statt, entweder durch die Wand oder durch das Fimbrien-Ende der Tube, und bildet sich so eine Hämatocele, dann sind die Symptome je nach dem Fall sehr verschieden, im allgemeinen aber viel schwererer Art, als bei Bildung eines Hämatoms.

In der Mehrzahl der Fälle ist die starke Blutung begleitet von plötzlichem Schmerz, Anämie, Schwäche, rascherem und kleinerem Puls, Kollaps, Erbrechen; manchmal auch von Konvulsionen und Delirien.

Bei Palpation findet man in extremen Fällen in den unteren Partieen des Abdomens Dämpfung. Bei bimanueller Untersuchung bald nach dem Bluterguss fühlt man die Flüssigkeit nur als unbestimmte Masse, in deren Mitte man unter Umständen den Fruchtsack erkennen kann. Stirbt die Frau nicht und konsolidiert sich das Blut, so fühlt man die Masse als solides Gebilde, das sich nach unten in's kleine Becken hinab erstreckt und nach oben in's Abdomen reicht, oft auf einer Seite höher als auf der anderen. Dasselbe zeigt eine elastische Resistenz. Der Uterus ist nach vorne gedrängt, dicht hinter die Symphyse;

er kann in Retroversion liegend zu fühlen sein; oder man fühlt ihn gar nicht zwischen den Händen, da er allerseits von Blut umgeben ist, das die Fornices herabdrückt, so dass die Portio vaginalis kaum zu unterscheiden ist.

Manchmal ist er auch nach der Seite verlagert. Die Därme findet man bei Perkussion über der Blutmasse. Die Blasen- und Darmstörungen können in diesen Fällen sehr stark sein. Blutung aus der Uterus-Schleimhaut in die Vagina begleitet manchmal die innere Blutung.

In gewissen Fällen sind diese Symptome viel weniger deutlich, wenn nämlich die Blutung eine langsame ist oder nur gering und in aufeinanderfolgenden Perioden. Die Ursachen dieser Verschiedenheiten sind bereits angegeben worden (s. S. 54). Manchmal können die Symptome in der That nur sehr gering sein.

Stirbt die Patientin nicht unmittelbar an dem Blutverlust, dann variieren die Symptome, welche sich später zeigen, nach dem Verlaufe, den die Hämatocele nimmt. Tritt mit der Zeit Resorption derselben ein, dann leidet die Patientin hauptsächlich an Schwäche und Blasen- und Darmstörungen. Akute Peritonitis folgt nur selten, ist aber dann gewöhnlich septisch. In manchen Fällen wiederholen sich die Blutungen und führen so den Tod herbei. Manchmal folgt chronische Peritonitis. Auch Vereiterung der Hämatocele tritt bisweilen ein.

Symptome bei Vereiterung: Die Verhältnisse, unter denen die verschiedenen Formen ektopischer Schwangerschaft septische Veränderungen eingehen, sind bereits oben (S. 42) besprochen worden. Das Resultat dieser Veränderungen ist die Bildung von Eiter, entweder intraperitoneal oder extraperitoneal oder intra- und extraperitoneal. Die Symptome variieren in den einzelnen Fällen beträchtlich, obwohl gewisse, deutlich ausgeprägte Charakteristika allen gemeinsam sind.

Gelegentlich ist der Prozess akut septikaemischer Art: Es treten Schüttelfröste, Erschöpfung, hohe Temperatur, rascher, schwacher Puls und möglicherweise Delirium und Koma ein, und die Patientin erliegt sehr rasch.

In der Mehrzahl der Fälle ist die Affektion eine mehr chronische, indem sich der Eiter durch Darm, Scheide, Haut etc. seinen Weg nach aussen bahnt, wie es bereits oben geschildert wurde. Die Eiterung dauert sehr verschieden lang und kann Jahre währen. Das Hauptelement, das ihre Dauer

beeinflusst, ist der Foetus. Je älter derselbe ist, desto schwerer werden die Knochen ausgestossen und desto länger der pyaemische Zustand.

Die Symptome in diesen Fällen sind bekannt: Die Patientin verliert an Kraft und Gewicht und wird hektisch; Nachtschweisse und Diarrhoeen können eintreten, und die Temperatur ist erhöht und unregelmässig. Die Schmerzen sind sehr verschieden. Bevor der Abszess sich öffnet, können sie heftig sein, um nachher mehr oder weniger zu verschwinden. Später können dieselben wiederkehren, besonders wenn grosse Knochenstücke sich den Weg nach aussen bahnen.

Hat ein Durchbruch nach der Blase stattgefunden, dann stellen sich die Zeichen von Cystitis ein, die viel Unannehmlichkeiten verursacht; bildet sich eine weitere Oeffnung im Blasengrunde, dann treten noch die Symptome der Blasen-Scheiden-Fistel hinzu. Manchmal bilden sich, ohne dass das letztere eintritt, Blasensteine, deren Kerne gewöhnlich aus Stücken von foetalen Knochen bestehen. Ist die Blase in Mitleidenschaft gezogen, dann kann sich der septische Prozess auch auf die Nieren erstrecken und zu Pyelo-Nephritis führen, einem sehr ernsten Zustand.

Kommuniziert der Fruchtsack nebenbei noch mit einem anderen Teil, so kann der Urin teilweise durch diese zweite Oeffnung entleert werden.

Ist der Darm eröffnet worden, so wird dessen Schleimhaut gereizt und entzündet, wodurch oft Diarrhoeen entstehen, die manchmal blutig sein können. Diarrhoe in lang dauernden Fällen kann auch durch Amyloid-Entartung verursacht sein. Schwierigkeiten bei der Passage von Knochen durch das Rectum können Schmerzen, ein Gefühl von Schwere und Hitze in der Analgegend, sowie Tenesmus verursachen; es kann auch Ulceration und Nekrose eintreten und sich dadurch eine Fistelöffnung nach dem Rectum oder der Oberfläche bilden.

Wenn der Fruchtsack sich in den Darm öffnet und zugleich mit der Oberfläche durch die Haut, die Scheide etc. kommuniziert, so können sich Faeces durch letztere Oeffnung entleeren. In den seltenen Fällen, in denen der Darm nach oben eröffnet wird, kann der Verdauungsprozess sehr gestört werden, indem die nur teilweise verdaute Nahrung in die Abszess-Höhle und von da durch eine weitere Oeffnung, wenn eine existiert, an die

Oberfläche gelangt. Ist der Magen eröffnet, so tritt peinigendes Erbrechen ein.

Manchmal entwickeln sich Symptome von Strangulation des Darmes, wenn er durch peritoneale Adhaesionen zum Fruchtsack konstringiert oder torquiert wird.

Wenn der Fruchtsack seinen Inhalt entleert, ist der Geruch häufig äusserst foetid und widerlich.

Bei der Untersuchung findet man ganz die gleichen Verhältnisse, wie bei gewöhnlicher septischer Peritonitis und Parametritis. Man kann Fluktuations-Gefühl erhalten. Gewöhnlich ist die Palpation schmerzhaft. Der Abszess kann sich, bevor er sich öffnet, an der Bauchwand, dem Damm, der Scheide, den Nates markieren. Ist er aufgebrochen, dann kann man die foetalen Gebilde aus der Abszesshöhle hervorkommen sehen oder der explorierende Finger entdeckt sie mit Leichtigkeit.

Wenn der Fruchtsack mit dem Darm kommuniziert, wird der Perkussions-Ton über dem ersteren, der anfangs dumpf (leer) war, durch die in demselben enthaltene Luft tympanitisch.

In Fällen, in denen sich ein Abszess um ein Lithopaedion gebildet hat, das bereits eine Reihe von Jahren still gelegen hatte, können die foetalen Teile entweder gar nicht an die Oberfläche gelangen oder nur sehr allmählig, da das Lithopaedion die Neigung hat, in der Abszesshöhle als solide, harte Masse zu verbleiben.

Ruptur des Fruchtsackes während der „falschen Geburt": Es sind verschiedene Arten von Ruptur des Fruchtsackes während der falschen Geburt beschrieben worden. Die seltenste ist Ruptur in die Peritonealhöhle. In Parry's[1]) Analyse von 500 Fällen von ektopischer Schwangerschaft ist nicht ein einziges Beispiel davon. Es ist zweifelhaft, ob sie überhaupt beobachtet worden ist.

In einigen wenigen Fällen[2]) ist, unter dem Einfluss der Wehen Ruptur in die Vagina eingetreten und das Kind ausgestossen worden.

Das sind wahrscheinlich Fälle der subperitoneo-abdominalen Form gewesen, in denen das Ei, nachdem es von der Tube in's Ligament rupturiert war, extraperitoneal gewachsen war und sich über die Gebilde des Beckenbodens ausgedehnt hatte.

---

[1]) Op. cit., p. 118.

[2]) Emmons, Bost. Med. and Surg. Journ., July 1883; Hugier, Lancet, Nov. 20, 1852.

Es ist bei vorzeitiger „falscher Geburt“ auch Ruptur in den Dickdarm vorgekommen, wobei der Foetus durch den Anus geboren wurde. Das hat sich ereignet im sechsten[1]), siebenten[2]) und achten[3]) Monat der Schwangerschaft. Dass es am normalen Ende vorgekommen ist, ist nicht bekannt.

Derartige Fälle sind wahrscheinlich ebenfalls subperitoneo-abdominale, in denen der Fruchtsack in enge Verbindung mit dem unteren Teil des Dickdarms, speciell dem Rectum getreten ist.

Bei interstitiellen Schwangerschaften durchbricht der Foetus gelegentlich das Septum, das ihn von der eigentlichen Uterus-Höhle trennt, und wird dann nachher durch die Vagina geboren, wenn auch meist auf künstlichem Wege. Das trat zur normalen Zeit in den Fällen von Langier[4]) und Fielitz[5]) ein. Braxton Hicks[6]) beschreibt einen derartigen Fall von Ruptur während des fünften Monats der Schwangerschaft.

Veränderungen nach dem Tode der Frucht: Das mütterliche Placentar-Geräusch verschwindet nach und nach, wenn auch in den einzelnen Fällen zu verschiedenen Zeiten; in einem Fall wurde es nach 14 Tagen nicht mehr gehört. Ueber die Veränderungen in der Milchsekretion, sowie über die von Zeit zu Zeit wiederkehrenden, wehenartigen Schmerzen ist bereits oben (pp. 140, 151) gesprochen worden.

Menstruation kehrt allmählig zurück, ihr Wiedereintreten kann sich aber beträchtlich verzögern.

Das Abdomen nimmt an Umfang ab, da kein Fruchtwasser mehr produziert und das vorhandene ganz oder teilweise resorbiert wird.

Einige wenige Fälle sind berichtet worden, in denen es seine Form nicht geändert, und ein paar andere, in denen es sogar zugenommen hat.

Der Sack schrumpft allmählig über dem Foetus. Die weiterhin möglicher Weise folgenden Veränderungen, wie Mumifikation, Vereiterung etc. sind bereits betrachtet worden. Tritt keine Vereiterung ein, so kann die Masse viele Jahre lang getragen werden, ohne die Trägerin irgendwie, oder doch höchstens nur in ganz geringem Maasse zu belästigen.

[1]) Giffard, „Cases in Midwifery“, London, 1794.
[2]) Clark, Philad. M. Museum, 1806, Bd. II, p. 292.
[3]) Adelon, Arch. de méd., 1826. Bd. 12.
[4]) Arch. gén. de méd., Paris, Bd. 28, p. 332.
[5]) „Biblioth. d. chir.“, Bd. 7, p. 782.
[6]) Petch, Brit. Med. Journ., London, Dec. 4, 1886.

Achtes Kapitel.

Diagnose.

Eine vor allem auffallende Thatsache ergiebt das Studium des vorigen Kapitels, dass nämlich die Symptome ektopischer Schwangerschaft in den einzelnen Fällen grosse Verschiedenheiten zeigen. Hierin liegt die grosse Schwierigkeit einer genauen Diagnosenstellung. Zahlreiche von diesen Symptomen trifft man auch bei anderen Zuständen und so kann in gewissen Fällen die Verlegenheit, mit welchem von diesen Zuständen man es zu thun hat, gross sein.

Wenn man irgend einen verdächtigen Fall untersucht, so muss man folgendes erweisen: Dass der Uterus nicht schwanger ist, dass eine Geschwulst im Abdomen oder Becken existiert, dass diese durch ektopische Entwicklung eines Eies und nicht durch andere Zustände bedingt ist.

Der zweifellos wertvollste Faktor zur Stellung einer Diagnose ist die physikalische Untersuchung des Beckens und Abdomens, speziell die bimanuelle abdomino-recto-vaginale.

Kann diese nicht zu voller Befriedigung ohne Anwendung von Chloroform ausgeführt werden, dann soll man ohne Zögern zu letzterem greifen.

Die Narkose hat sich als eine enorme Hilfe bei der Untersuchung von dunklen Zuständen im Becken und Abdomen erwiesen und nirgends ist sie mit grösserem Vorteil in Anwendung gezogen worden, als in Fällen zweifelhafter ektopischer Schwangerschaft. Die Gefahr einer Ruptur des Sackes nach der Narkose infolge Erbrechens ist von einigen Autoren in ganz ungerechtfertigter Weise aufgebauscht worden. Man hat dabei vergessen, um wieviel grössere Gefahr eine Frau läuft, wenn ihre ektopische Schwangerschaft undiagnostiziert bleibt, oder, wie

dies oft geschehen ist, als „harmlose Cyste oder Geschwulst“ angesehen wird, deren Entfernung vielleicht in Monaten einmal nötig werden könnte.

Es kann nicht stark genug betont werden, dass eine Ansicht, die sich auf eine unsichere oder schwierige bimanuelle Untersuchung gründet, ebenso falsch sein kann, als wäre sie ohne jede Untersuchung aufgestellt worden.

Wenn uns nun auch die Untersuchung einer Patientin in Narkose zu grösserer Genauigkeit in der Diagnose zu verhelfen pflegt, so muss doch zugegeben werden, dass in einer gewissen Anzahl von Fällen auch nach genauester Untersuchung noch Unsicherheit bestehen bleiben wird.

Wir müssen daher die verschiedenen Zustände anführen, welche irrtümlich für ektopische Gravidität oder für welche diese genommen werden können und im Einzelnen die Charakteristika schildern, die uns in den Stand setzen, dieselben auseinander zu halten.

1. **Uterin-Schwangerschaft:** Es ist schon Uterin-Schwangerschaft für ektopische gehalten worden. Im ersten oder zweiten Monat kann ein solcher Irrtum vorkommen, wenn sich längs der Uteruskante eine der Tube, dem Ovarium oder Ligament angehörige Geschwulst befindet. Die seitliche Geschwulst wird dann für den ektopischen Fruchtsack gehalten und die Grössenzunahme des Uterus dem Einfluss der ektopischen Schwangerschaft zugeschrieben. War der Uterus schon vorher im Zustand chronischer Metritis und ist er infolgedessen härter, als er sein sollte, dann ist die Gefahr der Täuschung noch grösser. In solchen Fällen kann man in seinem Irrtum noch dadurch bestärkt werden, dass man eine Sonde ein oder mehrere Male einführt, ohne dass Abort eintritt. Es ist — nebenbei bemerkt — nicht sicher, einem negativen Resultat, das sich auf Einführung der Sonde gründet, zu trauen. Es ist keine ungewöhnliche Erfahrung, dass man in früher Zeit der Schwangerschaft eine Sonde in die Uterushöhle selbst wiederholt einführen kann, ohne Abort herbeizuführen. Besteht überdies noch eine gewisse Unregelmässigkeit der gewöhnlichen Symptome, tritt insbesondere Ein oder mehrere Male Blutung aus dem Uterus ein, wie das in normalen Fällen in den ersten Monaten vorkommen kann, oder handelt es sich um Uterus septus oder bicornis, dann ist die Gefahr eines Irrtums noch grösser.

In diesen Fällen kann nun die Anamnese so bestimmt sein, dass wir beurteilen können, ob der Uterus oder die ekto-

pische Geschwulst ihr am meisten entspricht -- wir können im Stande sein, positiv zu behaupten, dass die Geschwulst kein Fruchtsack ist —; dennoch müssen wir uns vor allem auf die sorgfältige bimanuelle Untersuchung des Uterus selbst verlassen. Der kurze Zeit schwangere Uterus ist weicher als ein leerer bei ektopischer Gravidität von entsprechender Dauer. Doch variiert dies Zeichen, besonders nach dem Grade etwa vorhandener Metritis. Der Fundus ist gerundet, seine Grenzen schwerer genau zu bestimmen: per Rectum erkennt man die Verdünnung und Erweichung des beginnenden unteren Uterin-Segmentes.

Rasch[1]) und Andere verlangen auch, dass Fluktuation im Uterus nachzuweisen ist, da bereits in der achten Woche Fruchtwasser vorhanden sei.

Interessant ist auch, dass in manchen Fällen[2]) eine thatsächlich vorhandene uterine Schwangerschaft diagnostiziert, der andere Tumor aber für ektopische Gravidität gehalten werden kann.

Auch in den späten Monaten ist der Irrtum passiert, dass eine uterine Schwangerschaft für ektopische gehalten wurde. Pajot[3]) und Andere haben derartige Fälle berichtet. Die Hauptursache für diesen Irrtum ist offenbar abnorme Dünnheit der Uterus- und Bauchwand gewesen, in Verbindung mit einer geringen Menge Fruchtwasser, so dass die palpierende Hand die einzelnen Teile des Foetus ungewöhnlich deutlich unterscheiden konnte. Wir selbst haben auch den nämlichen Irrtum begehen sehen in Fällen, in denen ein Tumor oder ein übermässig ausgedehnter Darm den Uterus stark auf eine Seite drängte. Er mag auch vorkommen, wenn ein Fibroid- oder fibrocystischer Tumor in der Uteruswand vorhanden ist. In diesen Fällen wird uns die Anamnese in Bezug auf die Menstruation von Nutzen sein, wenn sie auch natürlich unsicher sein kann. Von grösserem Werte aber ist die physikalische Untersuchung. Eine für ektopische Schwangerschaft unverhältnismässige Vergrösserung des Uterus und der positive Nachweis von Veränderungen in diesem Organ, die nur bei normaler Schwangerschaft vorkommen, sind von der allergrössten Wichtigkeit.

---

[1]) Brit. Med. Journ., London, 1873, Bd. II., p. 261.
[2]) Griffith, Trans. Obst. Soc. London, Bd. 33., p. 140.
[3]) Ann. de gynéc. Paris, 1874. Bd. I, p. 212.

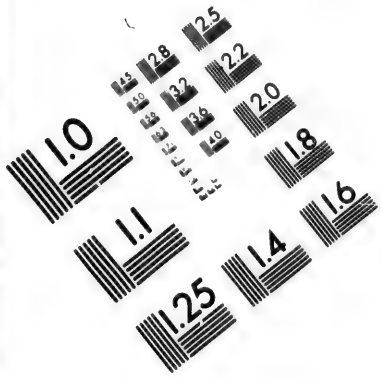

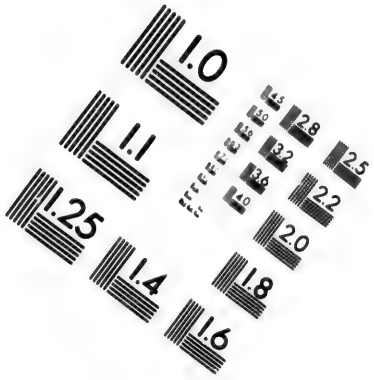

IMAGE EVALUATION TEST TARGET (MT-3)



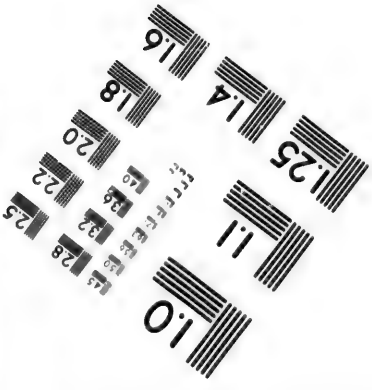

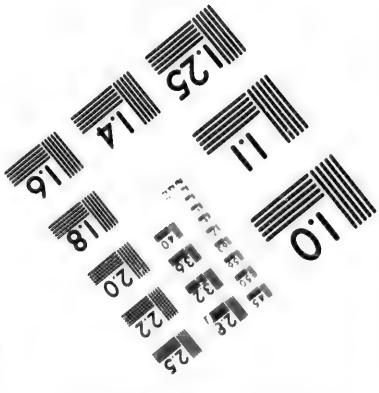

Photographic Sciences Corporation

23 WEST MAIN STREET
WEBSTER, N.Y. 14580
(716) 872-4503

Auch ektopische Schwangerschaft ist von verschiedenen hervorragenden Aerzten, wie Tarnier[1]) und Depaul[2]), für uterine gehalten worden. Dieser Irrtum wird in den meisten Fällen während der letzten Hälfte der Schwangerschaft vorkommen; bei interstitieller Schwangerschaft allerdings kann er zu jeder Zeit gemacht werden. Ihm ist jeder ausgesetzt, wenn nur eine gelegentliche Untersuchung der Patientin vorgenommen wird; denn die meisten denken im Eifer der Geschäfte nicht immer an die Möglichkeit einer ektopischen Gravidität, und, wie Thorburn[3]) ausführt, das Vorhandensein einer Schwangerschaft selbst mit dem Verdacht, dass es eine ektopische sein könne, zugegeben, so spricht doch die Wahrscheinlichkeit stark dafür, dass sie sich als intra-uterine erweist.

In manchen Fällen schliesst jedoch auch die sorgfältigste Untersuchung einen Irrtum nicht aus. Die Gründe dafür sind leicht einzusehen. Der Fruchtsack, der sich in's Abdomen erstreckt, wird als cystische Masse gefühlt. Der Uterus kann so in dessen Wand aufgehen oder so verlagert sein, dass er nicht leicht zu fühlen ist, und wenn man ihn ganz und gar vermisst, wird die Schwangerschaft als uterine angesehen. Immerhin dürfte dies zu den Seltenheiten gehören. Meist sind die Symptome abnorm oder unregelmässig und der leere Uterus dürfte zu unterscheiden sein.

In den wenigen Fällen, in denen Zweifel bestehen, der Verdacht aber stark für ektopische Schwangerschaft spricht, ist das einzige Mittel zur definitiven Entscheidung das, durch Untersuchung der Uterus-Höhle zu beweisen, ob die Gebärmutter schwanger ist oder nicht. Das geschieht durch Exploration mit der Sonde. Ist sie dann nicht schwanger, so kann an zwei oder drei Stellen Schleimhaut abgekratzt und mikroskopisch auf Decidua-Gewebe untersucht werden.

Das mag von Manchen als ein kühnes und unnötiges Vorgehen angesehen werden. Bei genauer Ueberlegung aber wird man finden, dass es das nicht ist. Man muss nur nicht allein die Gefahren des Eingreifens, sondern auch die des Nicht-Eingreifens erwägen. Die Entscheidung liegt, das muss man bedenken, in jedem Falle zwischen zwei Verfahren, und das gewählte soll das weniger gewagte sein.

---

[1]) Boinet, Arch. de tocol., Paris, 1874, p. 126.
[2]) Arch. de tocol., Paris, 1874, p. 578.
[3]) Strahan, op. cit., p. 47.

Findet man, dass der Uterus der Sitz der Schwangerschaft ist, so kann das Einführen der Sonde, natürlich unter strengen antiseptischen Vorsichtmassregeln, sicherlich zu vorzeitiger Geburt führen, allein es besteht auch die Möglichkeit, dass dies nicht eintritt.

Sollte sich aber selbst der Uterus seines Inhalts entledigen, ist dann der Schaden nicht mehr als aufgewogen durch die erhaltene Genugthuung, dass die Frau nicht einer ektopischen Schwangerschaft ausgesetzt war?

Ist aber andererseits die Schwangerschaft eine ektopische, worin besteht dann die Gefahr einer Exploration der Uterushöhle?

Müsste der Uterus rauh angefasst oder gewaltsam gezerrt werden, so wäre ohne Zweifel die Gefahr gross, dass der ektopische Fruchtsack oder Adhaesionen einreissen, allein das ist nicht nötig zur Einführung einer Sonde.

Bei Anwendung von Vorsicht besteht diese Gefahr nicht. Es wird behauptet, dass dadurch Kontraktionen im Uterus oder Fruchtsack ausgelöst werden, die zum Tode der Frucht oder zu Ruptur des Sackes führen können. Dass dies der Fall sein mag, ist möglich, aber nichts berechtigt uns, dies bestimmt zu behaupten. Sicherlich kann die Sonde eingeführt werden, ohne dass derartiges folgt, und es ist möglich, dass es sich, in manchen Fällen wenigstens, hierbei um ein zufälliges Zusammentreffen gehandelt hat. „Post hoc“ ist nicht notwendigerweise „propter hoc“. Durch Darreichung von Opiaten nach Gebrauch der Sonde lässt sich die Gefahr eines etwaigen Eintritts von Kontraktionen überdies bedeutend vermindern.

Aber selbst wenn falsche Geburt einsetzte und die Vornahme einer Laparotomie nötig machte, so wäre die Patientin noch immer ebenso günstig daran, als wenn sich die Schwangerschaft bis zu Ende entwickelt, und sie sich dann der Operation unterzogen hätte.

Es muss auch erwähnt werden, dass in Fällen ektopischer Gravidität auch nach einfacher bimanueller Untersuchung schon kräftige Kontraktionen eingetreten sind. Doch ist dies, bei grosser Sorgfalt wenigstens, nicht zu erwarten.

Die durch Curettement gewonnene Kenntnis ist sehr wertvoll. Während das Vorhandensein von Deciduagewebe, zusammengenommen mit den Symptomen von ektopischer Gravidität, vollkommen genügt, um eine Schwangerschafts-Diagnose zu stellen, schliesst, wie schon oben gezeigt, das Fehlen von

solchem in irgend einem ausgekratzten Partikel diese Diagnose nicht aus. Wenn auch in allen Fällen von ektopischer Gravidität zu irgend einer Zeit deciduale Veränderungen in der Uterus-Mucosa bestehen, so ist es natürlich unter gewissen Verhältnissen, wie nach Ausstossung der Schleimhaut aus dem Uterus, doch möglich, dass eine Auskratzung nichts irgendwie Entscheidendes zu Tage fördert.

2. **Retroversio uteri gravidi:** Ektopische Gravidität ist oft für Retroversion oder Retroflexion des schwangeren Uterus gehalten worden. Das pflegt jedoch nur während der ersten Monate vorzukommen. Den Arzt können Symptome und physikalische Untersuchung zu diesem Irrtum verführen, hauptsächlich eine unvollständige bimanuelle Exploration. Dieser Irrtum sollte aber sehr selten gemacht werden, da eine Untersuchung in Narkose die Stellung einer korrekten Diagnose ermöglicht.

Wenn ein retrovertierter, gravider Uterus auf seine Umgebung zu drücken beginnt, entwickeln sich folgende Symptome: Beschwerden bei der Urin-Entleerung, Urin-Retention oder häufiger Harndrang infolge von übermässiger Ausdehnung der Blase; das gewöhnlichste davon ist das zweite. Dann können sich Schmerzen im Becken und den Oberschenkeln, Obstipation und Beschwerden bei der Darm-Entleerung entwickeln. Bei der Untersuchung fühlt man die übermässig ausgedehnte Blase als runden oder ovalen Körper über den Schambeinen; die Cervix uteri ist gewöhnlich dicht hinter der Symphyse und sieht nach vorwärts oder selbst aufwärts; das Corpus uteri fühlt man in Zusammenhang mit der Cervix als weiche cystische Geschwulst im Cavum Douglasii.

Bei ektopischer Schwangerschaft findet man diese verschiedenen Symptome sehr selten. Sie treten am meisten dann auf, wenn die schwangere Tube frühzeitig in den Douglas fällt und sich dort weiter entwickelt. Da können denn diese nämlichen Blasenstörungen (totale Retentio ist zwar sehr selten), wie auch die Schmerzen im Becken vorhanden sein. Bei der Untersuchung findet man eine weiche cystische Masse im Douglas, der Uterus aber ist nach vorne gedrängt und bimanuell als getrennt von der cystischen Masse zu erkennen. Die Cervix sieht nach unten und gewöhnlich nach der einen oder anderen Seite, aber nicht nach vorne oder oben. Sind Uterus und Fruchtsack durch zahlreiche Adhaesionen mit einander verbunden, so ist es schwerer, den ersteren abzugrenzen.

Auch in Fällen, in denen nach Ruptur der Tube in's Ligament sich die Schwangerschaft hinter dem Uterus nach der anderen Seite hin weiter entwickelt, findet sich dieselbe Aehnlichkeit mit einem retrovertierten Uterus. Hier wird uns mit Wahrscheinlichkeit die Anamnese die Natur des Zustandes bestimmen helfen.

Manche sind hierbei so irregeführt worden, dass sie den nach ihrer Ansicht verlagerten Uterus wieder in seine Lage zurückzubringen oder zu entleeren versuchten.

Aehnlich ist Retroversion des schwangeren Uterus für ektopische Gravidität gehalten worden. Eine sorgfältige Untersuchung sollte dies Vorkommnis zu einem seltenen machen.

3. **Ovarialtumoren:** Ein Ovarialtumor kann für ektopische Schwangerschaft angesehen werden, wenn er klein oder gross ist, wenn sein ein Stiel torquiert wird oder wenn er rupturiert.

Bei einem kleinen Ovarialtumor finden sich keine Schwangerschafts-Symptome, ausgenommen vielleicht gelegentlich Kollostrum in den Brüsten, so dass in den meisten Fällen die Anamnese Klarheit in die Natur des Zustandes bringen sollte. Bei physikalischer Untersuchung zeigt sich, dass der Uterus nicht, wie bei ektopischer Gravidität, vergrössert ist (er kann natürlich zufällig durch Metritis vergrössert sein), und wenn die ausgekratzte Schleimhaut untersucht wird, finden sich keine decidualen Veränderungen.

Schwieriger kann die Entscheidung werden, wenn der Tumor in den Douglas gewachsen ist und den Uterus verlagert, aber auch hier lässt sich bei sorgfältiger Untersuchung unter gleichzeitiger Berücksichtigung der Anamnese die Diagnose stellen.

Bei einem grossen Ovarialtumor kann es schwieriger sein. Hier sind infolge von Peritonitis oder Darmstörungen gelegentlich Schmerzen vorhanden und die Menstruation kann manchmal unregelmässig sein. Bei genauer Untersuchung fehlen aber die Zeichen von Schwangerschaft, es ist kein Geräusch im Ligament zu hören, foetale Herztöne oder Bewegungen, wie auch Ballottement sind nicht wahrzunehmen. Der Uterus ist bei einem Ovarialtumor für gewöhnlich nicht vergrössert, kann aber beträchtlich zunehmen, wenn er an dem wachsenden Tumor adhaerent wird. Die Differential-Diagnose zwischen Tumor und wachsender ektopischer Gravidität sollte daher leicht sein.

Schwieriger ist die Unterscheidung von einer ektopischen Schwangerschaft, welche über die normale Zeit hinausgegangen ist, nachdem falsche Geburt stattgefunden und der Tod des Kindes eingetreten ist. In einem solchen Falle würde die Anamnese, wenn sie ganz sicher ermittelt werden kann, zunächst eine Periode der Zunahme der Unterleibs-Geschwulst aufweisen, begleitet von den Symptomen ektopischer Gravidität; dann würde wahrscheinlich eine kurze Periode bezeichnet sein durch eine falsche Geburt, sowie durch das Aufhören der foetalen Bewegungen und der Zunahme der Geschwulst; und endlich käme eine Periode, charakterisiert durch das allmählige Verschwinden der Schwangerschafts-Symptome und die langsame Abnahme der Vergrösserung des Leibes. Manchmal fehlt die Abnahme an Grösse in dieser letzten Periode und in seltenen Fällen findet sich an ihrer Statt sogar vermehrte Sekretion von Fruchtwasser. Mehrere Autoren[1]) haben Fälle beschrieben, in denen die Diagnose auf Grund dieser aussergewöhnlichen Verhältnisse schwierig war.

In der Anamnese eines Ovarialtumors fehlen aber diese Perioden, und so kann in den meisten Fällen die Diagnose gestellt werden. Wenn jedoch die Anamnese einer ektopischen Gravidität eine aussergewöhnliche ist, d. h. der Fruchtsack nach dem normalen Ende an Grösse noch zunimmt oder stationär bleibt, dann ist ohne Zweifel die Differential-Diagnose zwischen diesem Zustand und Ovarial-Tumor viel schwieriger.

Hier muss man sich, wie Hutchinson ausgeführt hat, — wenn nötig, durch Lagerung der Patientin in Knie-Ellenbogen-Lage — über das Vorhandensein eines Foetus durch Ballottement vergewissern. Hat eine Abnahme des Fruchtsackes infolge Resorption von Fruchtwasser stattgefunden, so ist kein Ballottement wahrzunehmen.

Auch für die Entscheidung zwischen einem grossen Ovarial-Tumor und ektopischer Schwangerschaft ist die physikalische Untersuchung von grösster Bedeutung. Bei ersteren ist das Vorhandensein kleiner Cysten in der Wand möglicherweise nachzuweisen und sehr charakteristisch; der Uterus zeigt nicht die weiche Vergrösserung wie bei ektopischer Gravidität, und seine Schleimhaut ist nicht zu Decidua umgebildet. Die Beweglichkeit, die man oft bei einem Ovarial-Tumor von nicht zu bedeutender

---

[1]) Jonathan Hutchinson, Lancet. 1873, Bd. II.

Grösse erhält, findet sich bei ektopischer Schwangerschaft selten nach den ersten Monaten.

Torsion des Stieles bei einem Ovarial-Tumor kann zu einem Zustand führen, der Ruptur einer ektopischen Schwangerschaft in das Ligament oder die Peritonealhöhle vortäuscht. Nach Torsion tritt in ausgeprägten Fällen heftiger Schmerz im Leibe und Shock ein; ist die Blutung im Tumor stark, so finden sich auch manchmal die Zeichen der akuten Anämie.

In einem solchen Fall ist das Fehlen der Schwangerschafts-Symptome von höchster Bedeutung für die Beseitigung des Verdachts auf ektopische Schwangerschaft. Physikalische Untersuchung kann sehr schwierig sein, sie wird aber zeigen, dass keine Blutung in's Ligament und in den meisten Fällen auch nicht in die Bauchhöhle stattgefunden hat; selten nur tritt nach Torsion Ruptur des Tumors mit Blutung in das Abdomen ein.

Ruptur eines Ovarialtumors ist manchmal gefolgt von Symptomen, die denen einer rupturierten ektopischen Gravidität gleichen, z. B. Schmerzen im Leib, Kollaps etc. War das Vorhandensein des Tumors unbekannt gewesen, so kann die Diagnose unsicher sein; doch genügt das Fehlen von Symptomen und Zeichen ektopischer Schwangerschaft, um letztere auszuschliessen. Ueberdies sind die Symptome nach Ruptur eines Tumors durch Shock und Peritonitis, und nicht durch die Blutung bedingt; nur selten findet dabei ein grosser Blutverlust statt.

Auch ein Ovarial-Tumor bei bestehender uteriner Gravidität kann für ektopische Schwangerschaft gehalten werden. Eine genaue bimanuelle Untersuchung müsste aber wenigstens die Thatsache offenbaren, dass der Uterus schwanger ist. Seine Form und Konsistenz in schwangerem Zustande sind, wie schon oben ausgeführt wurde, gänzlich verschieden von den Verhältnissen, die man an ihm bei ektopischer Gravidität findet.

Ein Ovarial-Tumor bei einem Uterus nach unvollständigem, frühzeitigem Abort mag ebenfalls manchmal für ektopische Schwangerschaft angesprochen worden; hat die Patientin den Abgang des Eies nicht bemerkt, so wird mehr Zweifel über die Natur des Falles herrschen. Viele Schwangerschafts-Symptome sind vorhanden. Der Uterus ist etwas vergrössert, es haben unregelmässige Blutungen stattgefunden und ausgekratzte Schleimhautstücke weisen Decidua auf. Man fühlt die seitliche Geschwulst, und wenn man nicht weiss, dass sie schon

vorher bestand oder sich als entzündlicher Folgezustand des Abortus entwickelte, kann man sie irrtümlich für eine ektopische Schwangerschaft halten.

In diesen Fällen kann, selbst wenn man weiss, dass der Uterus ein Ei enthielt, Zweifel über die Natur der seitlichen Geschwulst bestehen, und man muss nie vergessen, dass zu gleicher Zeit intra-uterine und ektopische Schwangerschaft bestehen kann. Ist die Cyste grösser, so wird uns das Fehlen von Placentargeräuschen, foetalen Bewegungen, Herztönen oder Ballottement überzeugen helfen, dass es sich nicht um einen Schwangerschafts-Tumor handelt.

Manchmal kann auch neben einem Ovarial-Tumor auf einer Seite Tubar-Gravidität auf der anderen bestehen.

4. **Ligamentum-latum-Cysten und cystische Tumoren der Tuben:** Für diese gilt das Nämliche, was über kleine Ovarial-Cysten gesagt wurde.

5. **Fibromyome und Kystome des Uterus:** Die gewöhnlichen Fibroide des Uterus dürften selten für ektopische Schwangerschaft gehalten werden, und umgekehrt letztere selten für ein Fibroid. Die Härte des Tumors, sein langsames Wachstum, das Fehlen von Schwangerschafts-Zeichen sollten das Vorhandensein einer ektopischen Schwangerschaft ausschliessen. Speziell gilt das für die subserösen Fibroide. Ein weiches intramurales Myom oder ein fibro-cystischer Tumor kann bis zu einem gewissen Grade, was wenigstens die Form des Uterus betrifft, eine interstitielle Schwangerschaft vortäuschen. Die Aehnlichkeit kann durch vorkommende Uterus-Blutungen noch stärker werden. Die Schwangerschafts-Symptome fehlen jedoch und so dürfte die Diagnose in den meisten Fällen leicht sein.

Ist der Uterus durch Myome stark vergrössert, dann kann es recht schwierig werden, den Zustand von ektopischer Schwangerschaft, die sich bis zu Ende entwickelt und bei der nach Absterben der Frucht Resorption von Fruchtwasser und Verkleinerung des Fruchtsackes stattgefunden hat, zu unterscheiden. Die ektopische Masse kann bei bimanueller Untersuchung Myomen, die mit dem Uterus zusammenhängen, sehr ähnlich sein, aber auch hier wird die Anamnese die Natur des Tumors erhellen. In einer gewissen Zahl von Fällen jedoch ist es nicht möglich, eine sichere Diagnose zu stellen.

Wir haben selbst eine Frau mit myomatösem Uterus gesehen, die infolge von Obstipation und circumskripter Peritonitis

an akuten Schmerzen litt, und von der wir annahmen, dass sie eine extraperitoneal rupturierte, ektopische Schwangerschaft habe. Der Fall ereignete sich ungefähr in der Zeit der Menopause, nach einer Periode von Amenorrhoe; die Brüste enthielten Kolostrum. Nach reichlicher Stuhl-Entleerung wurde die Natur des Falles klar.

6. **Hämatocelen und Hämatome:** Neuerdings ist man, hauptsächlich infolge der Arbeiten von Lawson Tait, dahin gekommen, Becken-Hämatome und Hämatocelen, die ihre Entstehung nicht der Ruptur einer ektopischen Schwangerschaft verdanken, als seltene Vorkommnisse zu betrachten. Wenn auch alle Erfahrung für die Richtigkeit dieser Lehre spricht, darf man doch nicht vergessen, dass Blutung auch aus anderen Ursachen — von operativem Vorgehen ganz abgesehen — eintreten kann. Und zwar werden folgende Ursachen allgemein anerkannt: Profuse Menstruation, von Rückfluss des Blutes durch die Tuben begleitet, heftige Bewegung während der Menstruation, Ruptur variköser Venen im Ligamentum latum, Purpura, Skorbut, Hämophilie. Das Blut kann also vom Uterus, Ovarium, den Tuben oder Ligamenten kommen.

Es kann in jedem gegebenen Falle von grösster Schwierigkeit sein, die Natur der Blutung festzustellen.

Vielfach wird das Vorhandensein von manchen Zeichen ektopischer Schwangerschaft und einer cystischen Geschwulst längs der Uteruskante die Diagnose ektopischer Gravidität sicherstellen. Oft aber wird die cystische Geschwulst, da sie rupturiert ist — und das tritt gewöhnlich in früher Zeit ektopischer Schwangerschaft ein — nicht vorhanden sein, und das junge Ei kann nicht deutlich in der Blutmasse gefühlt werden, so dass es schwierig sein kann, zu einer bestimmten Ansicht zu gelangen. Dann giebt es manche Fälle, in denen die Patientin unmittelbar nach der Blutung zu schwer krank ist, um genau bimanuell untersucht werden zu können.

Die Wichtigkeit einer exakten Diagnose kann gar nicht stark genug betont werden, wenn man bedenkt, dass Ruptur einer ektopischen Gravidität in die Bauchhöhle gewöhnlich vom Tode der Patientin gefolgt ist, wenn keine Laparotomie vorgenommen wird.

7. **Entzündliche Becken-Exsudate:** Ansammlungen von Serum oder Eiter im Ligament oder im Becken-Teil der Bauchhöhle sind ebenfalls schon für ektopische Schwangerschaft gehalten

worden, und umgekehrt. Wenn derartige Ansammlungen auf unvollständigen Abort folgen, wird die Aehnlichkeit infolge des Zustandes des Uterus noch grösser sein. Auch hier ist die Anamnese ein wichtiger Führer. Die wechselnden Temperaturen, vielleicht Schüttelfröste, die Schmerzen und Empfindlichkeit bei der Untersuchung lassen an entzündlichen Ursprung denken. Ueberdies fehlen bei den entzündlichen Fällen, wenn nicht der Abort ganz kurz vorher stattgefunden hat, alle Symptome von Schwangerschaft.

Gewisse Fälle von Vereiterung ektopischer Gravidität jedoch werden zweifellos oft als reine Peritonitis oder Parametritis, die in Abscessbildung übergegangen ist, betrachtet. Wenn die Anamnese nicht ganz klar ist oder foetale Teile in der Abscessmasse zu fühlen sind, kann die wahre Natur dieser Fälle nicht festgestellt werden, bis nicht der Abscess an der Oberfläche durchgebrochen oder auf künstlichem Wege eröffnet ist.

8. **Maligne Zustände im Abdomen oder Becken:** Auch maligne Zustände im Abdomen oder Becken, die von den Ovarien, vom Netz, Mesenterium, der Leber etc. ausgehen, können für ektopische Gravidität gehalten werden. In den meisten Fällen ist der Irrtum entstanden, wenn die Krebsmasse eine dem Foetus in seinem Fruchtsack ähnliche Form angenommen hatte. Man glaubte dann, es mit einem Fall zu thun zu haben, in welchem, nachdem der Foetus sich bis zum normalen Ende entwickelt hatte und dann abgestorben war, Resorption des Fruchtwassers stattgefunden und der Sack sich über dem Foetus kontrahiert hatte.

In diesen Fällen ist eine genaue Berücksichtigung der Anamnese von grosser Wichtigkeit. Auch von Zeit zu Zeit stattfindende Untersuchung wird Veränderungen in dem malignen Gewächs und im Zustand der Frau erkennen lassen, die man bei ektopischer Gravidität nicht finden würde. Hervorzuheben sind hievon sich entwickelnde Kachexie und Bildung von Ascites im Abdomen.

Am verwirrendsten sind diese Fälle, wenn sie zur Zeit der Menopause auftreten, wenn die Menstruation unregelmässig ist und wenn sich Kolostrum in den Brüsten findet.

9. **Schwangerschaft im rudimentären Horn eines missbildeten Uterus:** In praktischer Hinsicht bräuchte dieser Zustand nicht von einer Tubar-Gravidität unterschieden zu werden. Die Therapie ist bei beiden die nämliche. Nur sehr selten sind bei

klinischer Untersuchung die beiden Formen zu unterscheiden. In den ersten Monaten kann es durch sorgfältige, bimanuelle Untersuchung möglich sein. Wenn das entwickelte Horn gut palpiert werden kann, dann mag es möglich sein, seine Form und Grösse deutlich genug zu erkennen, um die Natur des Falles festzustellen. In späterer Zeit, wenn dieses Horn vergrössert ist, würde man es wahrscheinlich für den normalen Uterus ansehen, der durch die ektopische Masse verlagert ist.

10. **Schwangerschaft in einem ausgeprägten Uterus bicornis:** Wenn die Eine Hälfte eines Uterus bicornis schwanger wird, kann der Zustand ektopische Gravidität vortäuschen. Die gewöhnlichen Schwangerschafts-Symptome sind vorhanden, aber Lage und Verhältnisse des Fruchtsackes werden Zweifel über seine Natur entstehen lassen. Besteht nur partieller Uterus bicornis, so kann der Fall genau einer interstitiellen oder normalen Schwangerschaft gleichen. Sind die beiden Hörner oberhalb der Cervix vollständig getrennt, dann kann das schwangere Horn für eine Ampullar-Gravidität oder eine Gravidität im rudimentären Horn gehalten werden.

Besteht in diesen Fällen ein Vaginal- oder Cervikal-Septum, so ist die Diagnose der Hornschwangerschaft leicht zu stellen. Ist dies nicht der Fall, dann ist es schwieriger. Kann das Ligamentum rotundum erkannt werden, so wird man finden, dass es an das laterale Ende des Schwangerschafts-Sackes geht. Bei gut ausgeprägtem Uterus bicornis vergrössert sich das nicht gravide Horn etwas und wird durch das gravide Horn verlagert, indem es gewöhnlich nach unten und hinten gedrängt wird. Ist die Trennung nur eine teilweise, so kann die Furche am Fundus manchmal selbst noch nach mehreren Monaten erkannt werden.

Die Anamnese in Bezug auf die Menstruation variiert in diesen Fällen. Manchmal findet dieselbe aus dem nicht schwangeren Horn in regelmässigen Zwischenpausen statt, manchmal in unregelmässigen, manchmal fehlt sie ganz.

Die Wichtigkeit einer exakten Diagnose leuchtet ein, da die Entscheidung die Frage einschliessen kann, ob Laparotomie vorgenommen wird oder nicht. Es ist bekannt, dass bei Schwangerschaft in einem voll entwickelten Horn der Foetus durch die natürlichen Geburtswege geboren werden kann, wenn nicht durch die Naturkräfte, dann sicherlich auf künstlichem Wege.

11. **Falsche Schwangerschaft:** Dieser Zustand kann, besonders in der Menopause, für ektopische Schwangerschaft gehalten

werden. Es kann eine Periode von Amenorrhoe oder mangelhafter Menstruation, vielleicht zu gleicher Zeit mit Pigmentation der Brüste und Kolostrum in denselben bestehen. Bei der Untersuchung findet man den Uterus leer, woraus geschlossen werden kann, dass eine Schwangerschaft in der Tube vorhanden ist. Besteht nun noch irgend eine Schwellung der Adnexe, so ist die Gefahr eines Irrtums noch grösser. Untersuchung der Patientin in Narkose wird auch hier die besten Dienste leisten.

Stevenson erzählt einen Fall, in dem das Abdomen geöffnet wurde und der angebliche ektopische Fruchtsack sich als kleine Ovarien-Cyste herausstellte.

Zum Schluss muss noch bemerkt werden, dass ausser den bereits erwähnten Zuständen, für welche die Ruptur einer ektopischen Schwangerschaft gehalten wurde, auch die folgenden berichtet worden sind: Darmobstruktion, Perforation des Magens oder Darms, Ruptur eines Aneurysmas, Nieren- und Gallenstein-Kolik, gangränöse Veränderungen in einem Myom.

In den letzten paar Jahren sind dank dem hellen Lichte, das die Forschung auf die ektopische Gravidität geworfen hat, wie auch der grösseren Gründlichkeit bei der Untersuchung der Fälle grosse Fortschritte in Bezug auf Genauigkeit der Diagnose gemacht worden; dennoch wird, wie schon ausgeführt wurde, ein Rest von Fällen bleiben, in denen eine absolut sichere Diagnose nicht gestellt werden kann.

In den ersten Wochen einer ektopischen Schwangerschaft erhält der Arzt selten Gelegenheit, eine Diagnose zu stellen, bis nicht eine Komplikation, z. B. Ruptur eingetreten ist.

Die meisten Frauen wissen in dieser Zeit entweder nicht, dass sie schwanger sind, oder sie glauben, dass die Schwangerschaft eine uterine ist. Sind die Symptome nicht ganz typisch, so halten es sehr wenige Frauen für der Mühe wert, den Arzt zu konsultieren und speziell bei einer Primipara sind die Unregelmässigkeiten keine Quelle der Angst für sie, sondern werden als notwendige Begleiterscheinungen der Schwangerschaft angesehen.

Selbst Ruptur des Fruchtsackes kann eintreten, ohne dass die Patientin besonders davon Notiz nimmt, vorausgesetzt, dass die Symptome keine schweren sind. Immerhin ist das ein seltenes Vorkommnis.

Hat der Arzt Gelegenheit, frühzeitig unkomplizierte Fälle zu untersuchen, so ist es oft sehr schwierig, ihre Natur zu bestimmen.

Angenommen, es bestände eine Schwellung ausserhalb der Uterushöhle, so ist es viel leichter, eine ektopische Schwangerschaft anzunehmen oder zu leugnen zu einer Zeit, in der man auf einen Foetus, auf foetale Herztöne und Bewegungen fahnden kann. Die meisten Autoren haben daher die Frage der Diagnose einer ektopischen Schwangerschaft unter zwei Haupt-Gesichtspunkten betrachtet, nämlich:

1. Bevor foetale Herztöne zu hören sind.
2. Nachdem foetale Herztöne zu hören sind.

Neuntes Kapitel.

Therapie.

Die Gefahren der ektopischen Schwangerschaft sind schon lange erkannt und es sind verschiedene Behandlungsmethoden in Anwendung gezogen worden zu dem Zwecke, entweder dem Wachstum des Eies Einhalt zu thun oder dasselbe aus dem Körper zu entfernen. Viele von diesen Methoden sind wieder verlassen worden und diese wollen wir nur kurz erwähnen. Ausführliche Schilderungen derselben sind in den Werken von Parry und Strahan zu finden.

Zerstörung des Eies durch Beeinflussung der Mutter: Es sind zahlreiche Versuche gemacht worden, den Foetus zu töten durch Schwächung der Mutter, indem man ihre Nahrung beschränkte[1]), ihr Blut entnahm[2]) oder Purgantien reichte, indem man ihr Jod-Kali[3]), Quecksilber[4]) etc. gab. Auch Droguen sind angewandt worden, um den Foetus zu zerstören, z. B. Strychnin[5]). Man kam sogar darauf, dass die Mutter syphilitisch gemacht werden sollte, damit der Foetus zu Grunde ginge. Diese Methoden sind gänzlich verlassen worden.

Entleerung des Fruchtsackes durch Punktion: Nach Baart de la Faille[6]) waren Baudelocque und Quérin die ersten, die diese Methode vorschlugen, während Delisse und Kiner sie im Jahre 1818 zuerst ausführten. Kiwisch[7])

---

[1]) Neue Zeitschr. f. Geburtsh., 1840, Bd. 9, p. 206.

[2]) Cazeaux: „Traité théorique et pratique de l'art des accouchements", Paris, 1844.

[3]) Keller: „Des grossesses extra-utérines", Paris, 1872.

[4]) Moreau: „Des grossesses extra-utérines", Paris, 1853.

[5]) Barnes: „Diseases of Women", London. 1870.

[6]) Baart de la Faille, op. cit.

[7]) Kiwisch, op. cit.

jedoch behauptet, dass Basedow sie zuerst empfahl. In diesem Jahrhundert wurde sie häufig zu dem erwähnten Zweck oder zur Stellung der Diagnose angewandt, wobei die Punktion entweder von der Vagina oder vom Abdomen aus vorgenommen wurde. Sie kann manchmal den Tod des Kindes herbeiführen, doch ist dies, wie die Erfahrungen von James Young Simpson[1]) und Fränkel[2]) lehren, sehr ungewiss. Die Gefahren, die mit ihrer Anwendung verknüpft sind, sind so gross, dass diese Methode ebenfalls gänzlich verlassen wurde. Diese Gefahren bestehen in innerer Blutung, Peritonitis und Septicaemie. Jonathan Hutchinson[3]) hat den Gegenstand trefflich abgehandelt.

Injektion von Droguen in den Fruchtsack zur Zerstörung des Eies: Joulin[4]) schlug diese Methode zuerst vor, und sie wurde bald nachher von Friedreich[5]) angewandt. Seit der Zeit wurde sie bei zahlreichen Gelegenheiten in Anwendung gezogen. Zu den Injektionen, die durch die Bauchwand oder Scheide gemacht wurden, wurde Morphium verwandt. Es sind einige wenige Fälle beschrieben, in denen danach der Tod des Foetus eintrat, gefolgt von Resorption der ektopischen Masse; die Berichte zeigen aber, dass die Methode in ihrer Wirkung auf das Kind unsicher ist, während für die Mutter die Gefahr der Blutung, Peritonitis oder Septicaemie droht.

Kompression des Fruchtsackes: Es ist vorgeschlagen worden, den Fruchtsack durch Sandsäcke, die auf den Leib der Patientin gelegt werden, zu komprimieren, in der Hoffnung, dass der Foetus dadurch zu Grunde geht. Doch wäre das mit Rücksicht auf die Gefahr einer Ruptur des Sackes oder Trennung der Placenta ein äusserst gewagtes Vorgehen. Dass sie wirklich zur Anwendung kam, ist nicht bekannt geworden.

Zerstörung des Eies durch Hindurchleiten eines elektrischen Stroms durch den Fruchtsack: Ihre erste Anwendung fand nach allgemeiner Ansicht diese Methode durch Bachetti (Pisa)[6]), nachdem Burci ihm den Vorschlag dazu gemacht hatte. Sie

---

[1]) Edinb. Med. Journ., March, 1864, p. 865.

[2]) „Zur Diagnostik und operat. Behandlung der Tubenschwangersch.", Arch. f. Gyn., Bd. 14, p. 197.

[3]) Lancet, 1873, Bd. II, p. 72.

[4]) „Traité complet des accouchements", Paris. 1863, p. 968.

[5]) Virchow's Archiv, 1864, Bd, 29, p. 312.

[6]) Gaz. med. ital. feder. tosc., 1853, Bd. III, p. 137.

ist seitdem in vielen Fällen, besonders in Amerika ausgeführt worden. Ueber Einzelheiten, betreffend die Anwendung in diesem Lande, geben die Arbeiten von Thomas[1]), Garrigues[2]) und Brothers[3]) Auskunft. Folgende Pläne sind versucht worden: Punktur des Sackes durch die beiden mit den Drähten verbundenen Nadeln, sowie Hindurchleiten des Stromes ohne Punktur, indem der eine (positive) Pol auf dem Abdomen, der andere (negative) im Rectum oder der Vagina dicht am Sack angesetzt wird. Sowohl galvanische, wie faradische Elektricität sind angewandt worden.

Der Wert der Methode ist bis jetzt unentschieden, doch geht die Neigung gegenwärtig zweifellos dahin, sich ihrer nicht zu bedienen.

Ueber den relativen Wert der beiden Ströme sind die Meinungen geteilt; man kann nicht sicher sein, dass sie den Foetus bestimmt töten, und es bestehen ernste Gefahren für die Mutter. Die Anwendung der Elektropunktur ist wegen der Gefahr der Entzündung, Sepsis oder Blutung zu verdammen. Das einfache Hindurchleiten des Stromes kann Entzündung, sowie Kontraktionen in dem Fruchtsack verursachen, die ihrerseits wieder zu Ruptur von Blutgefässen oder der Sackwand führen können, wenn auch Brothers findet, dass von 78 Fällen nur einer tötlich endete.

Landis[4]) hat die folgenden Schlüsse veröffentlicht, die auf einer Reihe von Experimenten basieren:

1) Wird der faradische Strom benutzt, so sollte seine Applikation eine Stunde lang fortgesetzt werden. 2) Die Applikation ist häufig zu wiederholen, damit der Tod des Foetus mit Sicherheit eintritt. 3) Während wenigstens Einer Applikation ist ein sehr starker Strom anzuwenden.

Abgesehen von den Gefahren, die die Patientin dabei läuft, bringt ihr all das auch viele Unannehmlichkeiten.

Steavenson[5]), der grosse Erfahrung in der Anwendung von Elektricität besitzt, glaubt, dass der galvanische Strom bei Anwendung der Punktur den Foetus zerstören kann, er bezweifelt aber, dass der faradische Strom ohne Punktur das zu

[1]) Trans. Am. Gyn. Soc., 1882, 1884.
[2]) Trans. Am. Gyn. Soc., 1883.
[3]) Am. Journ. Obst. N. Y. 1888, Bd. 21, p. 474; 1894, Bd. 29, p. 56.
[4]) Am. Journ. Med. Sc., Philad., Okt. 1885.
[5]) Brit. Med. Journ., 1886, Bd. II, p. 1094.

Wege bringt. Er sagt, dass der Foetus eine ebenso zähe Lebenskraft besitzt, wie niedere Tiere, z. B. die Kaulquappe, und dass ein Strom, der im Stande ist, das Leben des Foetus zu zerstören, viel wahrscheinlicher das Leben der Mutter zerstören wird.

Baldy[1]) hat einen interessanten Aufsatz gegen die elektrische Behandlung veröffentlicht, in dem er an ihrer Statt die chirurgische verteidigt. Lawson Tait's Ansicht zu Gunsten der letzteren ist bekannt.

Elytrotomie: Die Operation, die darin besteht, dass der Fruchtsack von der Scheide aus eröffnet und der Foetus entfernt wird, ist eine alte, doch ist es unmöglich, anzugeben, wann sie zuerst vorgenommen wurde. Campbell[2]) erwähnt mehrere Fälle aus dem letzten Jahrhundert, in denen sie ausgeführt wurde. Einer davon stammt aus dem Jahre 1722. Kelly[3]) verteidigte im Jahre 1756 die Operation. Im Anfang dieses Jahrhunderts gehörten Cazeaux[4]) und Velpeau[5]) zu denen, die sie empfahlen. Aus den letzten 50 Jahren ist eine ganze Anzahl von Fällen berichtet.

Die Incision im Scheidengewölbe bei dieser Operation ist gewöhnlich mit dem Messer gemacht worden. 1875 gebrauchte Thomas[6]) eine galvano-kaustische Batterie zu diesem Zwecke.

1887 fand in einer Sitzung der Londoner geburtshilflichen Gesellschaft eine wichtige Diskussion[7]) über diesen Gegenstand statt, die sich an einen Vortrag von Herman anschloss, der die Resultate seines Studiums von 33 Fällen derartig behandelter ektopischer Gravidität bekannt gab. Unter seinen Sätzen waren die folgenden:

1. In früher Zeit der Schwangerschaft, bevor Ruptur eintritt, ist die Operation nicht vorzunehmen. In dieser Periode kommt nur Laparotomie in Frage.

   Nach der Ruptur kann der Blutung am besten Einhalt gethan werden durch Laparotomie. Ist aber nach der Blutung Fieber vorhanden, so sind die Indikationen zur

---

[1]) Obstetrical Gazette, June 1888.
[2]) Op. cit., p. 151.
[3]) „Med. Obs. Soc. Phys." London, 1797, p. 44.
[4]) Op. cit., p. 602.
[5]) „Dict. de méd." Paris, 1863, Bd. 14, p. 420.
[6]) New-York Med. Journ. June 1875.
[7]) Trans. Obst. Soc. London, 1887.

Incision durch die Vagina die nämlichen, wie bei Hämatocele aus irgend einer anderen Ursache.

2. Am normalen Ende der Schwangerschafts-Zeit oder kurz darnach, bevor Vereiterung eingetreten ist, ist die Entbindung des Foetus durch vaginale Incision der abdominalen Operation vorzuziehen, wenn der Foetus sich in Kopf-, Fuss- oder Steisslage befindet, so dass er ohne Wendung extrahiert werden kann, und wenn die Placenta sicher nicht an der tiefsten Partie der Fruchtsackwand liegt und es zu gleicher Zeit nicht gewiss ist, dass sie nicht an die vordere Bauchwand angeheftet ist.

Mit diesen Ansichten stimmen nur sehr wenige überein. Hauptsächlich trat ihnen Lawson Tait entgegen, dessen grosse operative Erfahrung ihn dazu geführt hat, den abdominalen Weg dem vaginalen vorzuziehen.

Die Einwürfe, die gegen die Anwendung der vaginalen Incision unter den von Herman oben erwähnten Umständen erhoben werden, sind folgende:

Die Placenta kann eingerissen werden, was zu starker Blutung aus den mütterlichen Bluträumen Anlass giebt. Durch klinische Untersuchung ist die genaue Lage der Placenta nur schwer festzustellen. Sie wird selten erkannt; zweifellos wird in den meisten Fällen, in denen der vorliegende Teil des Foetus durch die Vagina sehr deutlich zu fühlen ist, die Placenta wahrscheinlicher Weise nicht im tiefsten Teil des Sackes liegen. In manchen Fällen ist es jedoch schwer zu entscheiden, ob nicht eine verdünnte Randpartie der Placenta zwischen Foetus und Vaginalwand liegt.

Aber selbst wenn die Placenta nicht direkt durchrissen wird, besteht doch grosse Blutungsgefahr infolge der Zerreissung der ausgedehnten Gefässe, die sich stets sowohl bei uteriner[1]), wie bei ektopischer Gravidität im paravaginalen und parametranen Gewebe finden. Ausserdem kann sich bei der Extraktion des Foetus der Riss leicht in den Teil der Fruchtsackwand ausdehnen, an dem die Placenta sitzt.

Unter diesen Verhältnissen ist es nicht möglich, zerrissene Gefässe rasch und erfolgreich zu fassen und zu ligieren.

Eine andere Gefahr bei der vaginalen Operation ist Sepsis. Es kann kein Zweifel bestehen, dass diese Komplikation nach

[1]) Barbour and Webster, Rep. Lab. Roy. Coll. Phys. Edinb., Bd. II., Tafel 7, Fig. 2.

vaginaler Operation, selbst wenn der Sack mit Erfolg eröffnet wurde, schwieriger zu vermeiden ist, als nach abdominaler.

Ein angeblich allein der vaginalen Methode eigener Vorteil ist der, dass der Sack jedenfalls in vorgeschrittenen Fällen entleert werden kann, ohne dass das Peritoneum eröffnet wird. Das ist wohl richtig; allein es ist daran zu erinnern, dass in Fällen von Tubargravidität, die nie in's Ligament rupturiert sind, das Becken-Peritoneum zweifellos eröffnet wird und dass in tubo-peritonealen Fällen der Sack, der den Foetus enthält, die mit den Eihäuten ausgekleidete Bauchhöhle ist.

Aber die Laparotomie kann in einer sehr grossen Zahl von Fällen den nämlichen Vorteil für sich in Anspruch nehmen. Die Mehrzahl der Fälle, die die späten Schwangerschafts-Monate erreichen, sind die subperitoneo-abdominalen, bei denen das extraperitoneal sich entwickelnde Ei das Peritoneum mit zunehmender Grösse nach aufwärts gedrängt hat. Wenn man bei diesen Fällen die Incisions-Linie sorgfältig auswählt, braucht die Bauchhöhle nie eröffnet zu werden.

Ueberdies kann man manchmal die Placenta, wenn man ihren Sitz in dem Teil des Sackes nächst der Bauchwand festgestellt hat, dadurch vermeiden, dass man seitlich von ihr incidiert.

Ein weiterer grosser Vorteil der abdominalen Operation ist der, dass der Operateur ausserordentlich günstig steht, um der Blutung entgegenzutreten.

Die einzigen Fälle, in denen die vaginale Operation die Operation der Wahl ist, scheinen uns diejenigen zu sein, in denen Vereiterung eingetreten, der Foetus maceriert ist und der Eiter nach unten in die Vagina durchzubrechen sich anschickt.

Nachdem wir nun diese verschiedenen Methoden betrachtet haben, wollen wir nunmehr die spezielle Therapie der ektopischen Gravidität aufnehmen. Sie soll in folgenden Abschnitten erörtert werden:

I. Wenn die Schwangerschaft eine rein tubare ist und keine Ruptur, weder in das Ligamentum latum, noch in die Bauchhöhle stattgefunden hat:
   a. Ampulläre und infundibuläre Schwangerschaft.
   b. Interstitielle Schwangerschaft.

II. In Fällen, in denen Ruptur einer Tubarschwangerschaft in die Bauchhöhle stattgefunden hat:

a. begleitet von akuten Symptomen infolge Blutverlust und Schreck.
b. ohne akute Symptome; in denen nur eine kleine Ruptur stattgefunden hat, die nur einen geringen oder eine Reihe geringer Blutverluste verursacht.
c. in denen gar keine Zeichen von Ruptur vorhanden sind.

III. Wo Ruptur einer Tubar-Gravidität in das Ligamentum latum stattfindet:
a. Zur Zeit der Ruptur.
b. Nach der Ruptur: Es hat sich eine subperitoneo-pelvikale oder -abdominale Schwangerschaft etabliert.
c. Wenn sekundäre Ruptur in die Bauchhöhle stattfindet.

IV. Wenn eine Schwangerschaft das normale Ende erreicht hat.

V. Wenn die Mutter eine falsche Geburt durchgemacht hat und das Kind abgestorben ist.

VI. In Fällen, in denen Tod der Frucht eingetreten und Mumifikation, Lithopaedionbildung etc. gefolgt ist.

VII. In Fällen, in denen Vereiterung in einer alten oder frischen ektopischen Schwangerschaft stattgefunden hat:
a. Bevor der Eiter nach aussen gelangt ist.
b. Nachdem dies geschehen ist.

VIII. In Fällen von kombinierter ektopischer und intra-uteriner Schwangerschaft:
a. Wenn die ektopische Schwangerschaft alten Datums ist, z. B. ein Lithopaedion.
b. Wenn die ektopische Schwangerschaft noch im Wachsen begriffen ist.

IX. Bei Schwangerschaft in einem rudimentären Horn.

I. Bei rein tubarer Schwangerschaft ohne Ruptur, weder in das Ligament, noch in die Bauchhöhle.

a. Ampulläre und infundibuläre Schwangerschaft.

Ist die Schwangerschaft diagnostiziert, dann sollten die Patientin und ihre Angehörigen von dem ernsten Zustand in Kenntnis gesetzt werden. Die P. soll sehr vorsichtig sein, indem sie jede Art von Anstrengung vermeidet, die infolge der

plötzlichen Spannung eine Ruptur des Fruchtsackes herbeiführen kann, und unter Beobachtung bleiben.

Die einzige zu empfehlende Therapie ist die Laparotomie, die unter den jetzt als wesentlich für den Erfolg wohl bekannten Bedingungen ausgeführt werden sollte.

In den ersten Monaten hat die Operation in Entfernung der ganzen Tube auf die gewöhnliche Weise zu bestehen. Das Ligament wird unter der Tube durch den Staffordshire-Knoten oder durch den Tait'schen Knoten abgebunden. Das Ovarium wird gewöhnlich zugleich mit der Tube entfernt.

Der erste Fall, in dem eine Tubar-Schwangerschaft erfolgreich diagnostiziert und durch Laparotomie exstirpiert wurde, wurde im Jahre 1885 von Veit[1]) berichtet.

Die Operation ist, wenn keine Komplikationen vorhanden sind, eine sehr einfache.

Schwierigkeiten können folgende Verhältnisse machen:

Die Tube kann an der Umgebung adhaerent sein. Bei der in üblicher Weise vorzunehmenden Trennung derselben ist mit grosser Vorsicht zu verfahren, damit nicht Ruptur des Sackes eintritt. Manche Fruchtsäcke sind durch Adhaesionen so stark im Becken fixiert, dass sie nicht herausgehoben werden können, um eine leichte Anlegung der Ligaturen unterhalb derselben zu gestatten. In einem solchen Falle ist es das Beste, das Ligament und die Tube median von der Geschwulst durch eine Reihe von oben nach unten gehender Ligaturen abzubinden. Dann kann der Sack aus seinen Verbindungen mit dem Uterus gelöst und so emporgehoben werden, dass es möglich ist, die Ligaturen lateral vom Sack unterhalb desselben durch das ganze Ligament durchzulegen und die Tube zu entfernen. Ist auch dieses Verfahren unmöglich, dann ist der Fall als subperitoneo-pelvikale Schwangerschaft zu behandeln (s. hierüber S. 198).

Ist die Tube hinter den Uterus gefallen und entweder durch Inkarceration oder durch Adhaesionen im Douglas fixiert worden, dann kann es recht schwierig sein, dieselbe herauszuheben. Ohne Aspiration des Fruchtwassers aus dem Sack ist es manchmal nicht möglich. Nach der Verkleinerung desselben können dann die Finger leichter unter den Sack gelangen. Die Aspiration kann zu Blutung führen und die Tubenwand kann an der durch die Nadel gesetzten Oeffnung weiter reissen. Beides ist durch Anlegung einer Klammer zu vermeiden.

[1]) Zeitschr. f. Geb. u. Gyn., 1885, Bd. 11, p. 384.

Blutung aus der Tube bei diesen Operationen kann in allen Fällen durch Ligatur der Eierstocks-Arterien auf der affizierten Seite an ihrer Eintritts-Stelle in das Ligament gut kontrolliert werden, wie dies Olshausen[1]) und Sippel[2]) dargethan haben. Können auch die Uterin-Arterien versorgt werden, dann wird die Kontrolle eine noch bessere sein. Das ist in beträchtlichem Maasse zu erzielen, wenn man das Ligament dicht am Uterus in einer Klammer fasst.

In vorgeschrittenen, rein tubaren Fällen ist die Operation im Prinzip die nämliche, wie in frühen Monaten. Nur selten wird es möglich sein, den ganzen Fruchtsack nach Ligatur seines Stils, der gewöhnlich gut entwickelt ist, zu exstirpieren. Um dies zu bewerkstelligen, kann ebenfalls Aspiration des Fruchtwassers nötig werden.

In den meisten Fällen ist infolge der Adhaesionen, die sich um den Sack gebildet haben, eine totale Entfernung unmöglich. Dann ist das einzuschlagende Verfahren das gleiche, wie in den häufigeren subperitoneo-abdominalen Fällen (s. S. 199 f.).

b. Interstitielle Schwangerschaft.

Es sind zahlreiche Fälle berichtet, in denen nach Sicherstellung der Diagnose dieses Zustandes die Cervix uteri dilatiert, das Septum zwischen Uterushöhle und Fruchtsack gespalten und Foetus sammt Placenta durch die Oeffnung extrahiert wurden. Besonders interessant ist der hierher gehörige Fall von Lenox Hodge, der von Parry[3]) beschrieben wurde.

In diesen Fällen kommt das Leben des Foetus erst ganz in zweiter Linie in Betracht; ist daher zu fürchten, dass bei dessen Extraktion in toto die Oeffnung zu stark weiterreissen würde, dann ist er zu verkleinern und stückweise zu extrahieren.

Die Hauptgefahr bei dieser Operation ist die Ruptur der stark verdünnten Fruchtsackwand. Muss die Placenta manuell entfernt werden, dann ist bei der Lösung derselben von der Wand, wenn es nicht spontan vollständig geschehen ist, die grösste Sorgfalt zu beobachten.

---

[1]) „Ueber Extra-uterinschwangersch." l. cit., p. 40.

[2]) „Z. Lehre von den Extrauterin-Schwangerschaften", Deutsche med. Wochschr., 1892, No. 36, S. 826.

[3]) op. cit., p. 266.

Ist die Höhle entleert, dann ist sie 3 oder 4 Tage lang mit Jodoform-Gaze auszustopfen, um die Wand zu Kontraktionen anzuregen und der Neigung zu Blutung entgegen zu arbeiten.

Macht die Lage des Uterus oder die Grösse der Scheide die erfolgreiche Vollendung dieser Operation sehr zweifelhaft, dann ist Laparotomie vorzunehmen. Handelt es sich um eine junge Gravidität, dann kann es möglich sein, das Ei zu entfernen und die Höhle auf diejenige Weise vollständig zu schliessen, die Martin[1]) für den Schluss der Höhle in der Uteruswand nach Enukleation eines interstitiellen Myoms empfohlen hat. Während der Ausführung dieses Verfahrens dürfte es von Vorteil sein, die Ligamenta lata temporär zu komprimieren, um den Blutzufluss zum Uterus zu beherrschen.

Handelt es sich um vorgeschrittene Gravidität, so dass diese Methode wegen der Grösse des Fruchtsackes nicht ausführbar ist, dann ist die Exstirpation des ganzen Uterus durch abdominale Hysterektomie das für die Patientin beste Verfahren.

II. Nach Ruptur der Tubar-Schwangerschaft in die Bauchhöhle.

a. Begleitet von akuten Symptomen infolge Blutverlust, Shock etc.

Dieses Ereignis, das meist während der ersten Schwangerschafts-Monate stattfindet, ist eine so gefährliche Komplikation, dass dabei nur an Eine Form der Therapie zu denken ist, nämlich Laparotomie, Exstirpation der rupturierten Tube und Reinigung des Peritoneums. Einer der ersten, der zu dieser Methode geraten hat, war Heister[2]) im Jahre 1719. Kiwisch[3]) empfahl in diesem Jahrhundert die nämliche Therapie, ebenso die Amerikaner Harbert[4]) und Rogers[5]). Aber erst während der letzten zehn Jahre ist diese Methode allgemein anerkannt und adoptiert worden. Die ausgezeichneten Resultate Lawson

---

[1]) „Pathol. u. Therapie der Frauenkrankheiten". Wien.
[2]) Hennig, op. cit., p. 154.
[3]) Ibidem.
[4]) West. Journ. Med. and Surg. 1849, Bd. III.
[5]) Trans. Amer. Med. Assoc. 1866.

Tait's[1]) haben ihren hervorragenden Wert über allen Zweifel erhoben und das Zeugnis vieler anderer Operateure weist nach der nämlichen Richtung.

Die Operation soll so bald als möglich nach der Ruptur vorgenommen werden. Je länger man zögert, desto grösser der Blutverlust und desto geringer folglich die Chancen für die Mutter auf Wiedergenesung von der Operation.

Gusserow[2]) empfiehlt, zu laparotomieren, wann immer Symptome von intraperitonealer Blutung bestehen, selbst wenn die Diagnose auf ektopische Schwangerschaft zweifelhaft ist.

Bis zur Operation ist die Patientin in einem kühlen Zimmer im Bett zu halten; gleichzeitig sind Eisblase oder Eiswasser-Umschläge auf's Abdomen anzuwenden.

Einige empfehlen, während dieser Zeit die Bauch-Aorta zu komprimieren.

Ist der Fruchtsack klein und hauptsächlich im Becken gelegen und das Abdomen nicht zu stark ausgedehnt, so kann dies gelingen und dem Blutverlust aus dem rupturierten Sack bedeutend Einhalt gethan werden. Wenn jedoch die Gefahr besteht, bei den Versuchen zur Ausführung der Kompression den Riss noch zu vergrössern und zu gleicher Zeit den Aorten-Blutstrom nicht vollständig zu beherrschen, dann steht man am besten davon ab, um nicht die Gefahr für die Patientin noch zu vergrössern und die Operation noch schwieriger zu gestalten.

Ist die Patientin stark kollabiert, dann ist eine Bluttransfusion oder eine intravenöse oder subkutane Injektion von Kochsalzlösung am Platze, um sie für die Operation zu kräftigen. Auch hypodermatische Injektionen von Stimulantien, wie von Cognak, Aether, Nitro-Glycerin können nötig werden.

Die Operation muss so schnell als möglich ausgeführt werden. Es wird ebenso verfahren, wie es für die unrupturierte Tube beschrieben worden ist. Der erste Schritt nach Eröffnung des Abdomens muss sein, die Ruptur-Stelle zu finden und die Blutung durch Klammern oder Ligaturen zum Stehen zu bringen, worauf man erst zur Exstirpation des Sackes schreitet.

---

[1]) Brit. Med. Journ. London, 1884. Bd. I, p. 1250; p. 317; 1885, Bd. I, p. 778; op. cit.

[2]) Berl. Klin. Wochenschr. 1892, No. 22.

Ist der Riss gross oder unregelmässig, so kann es unmöglich sein, die Blutung rasch zu stillen; oder die diesbezüglichen Versuche können den Riss infolge der Dünnheit der Wand noch verschlimmern. Unter diesen Umständen sollte keine Zeit verloren werden, sondern man muss die ganze Tube herausheben und den Assistenten das Ligament komprimieren lassen, während der Operateur die Ligaturen legt und den Fruchtsack exstirpiert.

Dann ist der in die Bauchhöhle gelangte Fruchtsackinhalt zu entfernen und eine sorgfältige Peritoneal-Toilette zu machen, bevor der Leib geschlossen wird.

Handelt es sich um Ruptur bei einer interstitiellen Schwangerschaft, dann sind die nämlichen Regeln zu befolgen, wie sie für die abdominale Behandlung der unrupturierten interstitiellen Schwangerschafts-Säcke angegeben wurden (s. oben).

b. Es sind keine akuten Symptome von Shock oder schwerem Blutverlust vorhanden, sondern es besteht nur ein kleiner Riss, der nur einen geringen oder wiederholte geringe Blutverluste verursacht.

Das sind die Fälle, die man erst Tage oder selbst Wochen nach stattgehabter Ruptur zu sehen bekommt. Die Behandlung ist die nämliche, wie oben, nämlich Laparotomie und Entfernung des Fruchtsackes. Diese Fälle sind gewöhnlich durch Peritonitis als eine Folge der Ruptur stark kompliziert. Hier kann die Reinigung der Peritonealhöhle recht schwierig sein. Im allgemeinen wird es das Beste sein, eine Zeit lang nach der Operation zu drainieren.

c. Es bestehen überhaupt keine Symptome von Ruptur.

Das sind die seltenen Fälle, in denen die Eihäute mit ihrem foetalen Inhalt so allmählig in die Bauchhöhle gelangen, dass gar keine Symptome oder nur so leichte sich einstellen, dass die Patientin keine Klagen hat. Die Eihäute setzen sich am Peritoneum parietale und viscerale fest, und der Foetus entwickelt sich in diesem Sekundär-Sack weiter, während die Placenta in der Tube zurückbleibt — diejenige Art von Schwangerschaft, die wir als „tubo-peritoneale“ beschrieben haben. Derartige Fälle bekommt man gewöhnlich erst zu sehen, wenn die Gravidität schon weit vorgeschritten ist.

Die Behandlung gestaltet sich folgendermassen:

Das Abdomen wird durch gewöhnlichen Medianschnitt eröffnet. Dann findet man oft das Kolon transversum hinter der Bauchwand in seiner Lage fixiert und das Netz stark verdickt. Es ist daran zu erinnern, dass bei dieser Art die Eihäute durch einen Entzündungsprozess am Peritoneum adhaerent und auch die Eingeweide mit einander verklebt werden, wobei der Dünndarm nach aufwärts und nach den Seiten verlagert wird. Die Höhle, die den Foetus enthält, wird eröffnet; es ist dies natürlich die mit den Eihäuten ausgekleidete Peritonealhöhle — der sogenannte sekundäre Fruchtsack. Die Eihäute sind als dünne oder auch stellenweise durch Entzündung stark verdickte Schicht deutlich zu erkennen. Das Fruchtwasser wird mit dem Foetus entfernt. Zwischen diesem und dem Amnion etwa vorhandene Adhaesionen sind zu trennen. Die Nabelschnur wird doppelt unterbunden und dicht am Foetus abgeschnitten. Die Placenta liegt im Becken, in dem primären tubaren Fruchtsack eingeschlossen. Dieses Verhältnis ist wegen der Dünnheit der Sackwand und der dichten Anlegung der Placenta an dieselbe oft nicht leicht zu erkennen.

Wenn dieser primäre Sack beweglich ist oder die ihn umgebenden Adhaesionen leicht zu trennen sind, ist es zweifellos am richtigsten, das Ligamentum latum unterhalb der ganzen Masse zu unterbinden und diese zu entfernen. Ist das Amnion leicht von der sekundären Sackwand zu trennen, dann mag es vorsichtig abgezogen werden; das Chorion kann nicht entfernt werden, da es mit dem Peritoneum völlig verschmolzen ist. An vielen Stellen wird das Amnion infolge entzündlicher Verdickung nicht zu trennen sein; dann sollen wegen der Gefahr, den Darm, an dem es fixiert sein kann, einzureissen, keine Anstrengungen gemacht werden, es zu entfernen.

Ist der primäre Sack sehr fest im Becken eingebettet, so wird man die Placenta wegen der Unmöglichkeit, die Blutung im Augenblick zu stillen, am besten nicht entfernen. Es wäre zweifellos von Vorteil, die Spermatica auf der afficierten Seite zu unterbinden, um den Blutzufluss zu den mütterlichen Bluträumen, die ja mit der Placenta in Verbindung stehen, zu vermindern. In diesem Falle ist die Nabelschnur am unteren Winkel der Bauchwunde herauszuleiten und der sekundäre Sack mit Jodoform-Gaze auszustopfen.

Diese Methode ist der Drainage durch eine Röhre vorzuziehen, weil sie gestattet, die intra-abdominalen Druck-Verhält-

nisse nach und nach wieder herzustellen. Wenn Fruchtwasser und Foetus entfernt sind, die Höhle aber nicht sorgfältig tamponiert wird, so wird die Placenta eher der Gefahr ausgesetzt, durch Blutaustritt in dieselbe infolge der plötzlichen intra-abdominalen Druck-Veränderung zerrissen zu werden.

Die Tamponade muss daher sorgfältig vorgenommen werden, wenn sie in dieser Beziehung von Nutzen sein soll. Ein anderer Vorteil dieser Methode ist der, dass sie ein wertvolles Mittel darstellt, Sepsis zu verhüten.

Nach 4 oder 5 Tagen ist die Patientin wieder zu chloroformieren und die Placenta vollständig zu entfernen. Das ist gewöhnlich nicht schwer und kann unter geringer oder ganz ohne Blutung geschehen. Darnach ist die Höhle neuerdings für wenige Tage mit Gaze auszustopfen; nach dieser Zeit kann dann ein Drainrohr verwandt werden, wobei alle Zersetzungsprodukte und Flüssigkeit, die sich in ihr ansammeln, mehrmals täglich entfernt werden müssen.

Sollten sich vor dem 4. oder 5. Tage Zeichen von Sepsis einstellen, dann kann es nötig werden, die Placenta zu entfernen, wobei man aber nicht vergessen darf, dass die Gefahr einer Blutung um so grösser ist, je früher dies geschieht. Tritt Blutung ein, dann ist das beste Mittel, die Höhle einige Tage fest mit Jodoformgaze auszustopfen.

Am 14. Februar 1894 wurde in der Edinburgher geburtshülflichen Gesellschaft über einen interessanten Fall von Tuboperitoneal-Schwangerschaft berichtet[1]), dessen operative Therapie Dr. Moss aus Madagaskar sehr genau schilderte.

Diese war die nämliche, wie sie oben beschrieben ist, nur wurde die Höhle nach der Operation mit einer Glasröhre drainiert. Es entwickelte sich Sepsis, und am 5. Tage wurde die Placenta aus dem Primärsack mit grösster Leichtigkeit entfernt. Es hatte eine septische, äusserst foetide Entzündung begonnen gehabt.

III. Bei Ruptur einer Tubar-Gravidität in das Ligamentum latum.

a. Therapie zur Zeit der Ruptur.

Wenn eine junge, tubare Schwangerschaft in's Ligamentum latum rupturiert, ist die Gefahr für die Patientin nicht so gross, als wenn intraperitoneale Ruptur stattfindet,

[1]) Trans. Edinb. Obst. Soc., Bd. 19.

wegen der beschränkten Blutung in den extra-peritonealen Geweben. Auch muss in jedem Falle an die Möglichkeit gedacht werden, dass das Ei zerstört wird, so dass es sich nicht weiter entwickeln kann.

Die Therapie muss daher zunächst die der Becken-Hämatome oder Hämatocelen sein, die nicht durch ektopische Schwangerschaft zu Stande kommen. Die Patientin hat absolute Ruhe zu halten, die Nahrung darf nicht reizend sein; auf das Abdomen ist eine Eisblase oder ein Eiswasserumschlag zu applizieren und innerlich Ergotin oder Hämamelis zu geben. Von Zeit zu Zeit ist das Becken genau zu explorieren, damit man weiss, ob die Masse kleiner oder grösser wird und, wenn das letztere der Fall ist, ob dies durch fortgesetztes Wachstum des Eies bedingt ist.

Findet man, dass das Ei sich vergrössert und dass sich eine subperitoneo-pelvikale Gravidität etabliert, dann ist die Therapie die nämliche, wie die im nächsten Abschnitt zu schildernde.

b. Nachdem Ruptur stattgefunden hat: Das Ei entwickelt sich extraperitoneal weiter und es entsteht die subperitoneo-pelvikale oder subperitoneo-abdominale Form.

Ist die Schwangerschaft nicht über den vierten Monat vorgeschritten, dann wird die übliche mediane Incision gemacht. Die Verhältnisse des Fruchtsackes sind genau klarzulegen, da dieser, wenn möglich, vollständig zu entfernen ist, nachdem unterhalb desselben Ligaturen gelegt sind, um alle Gefässe zu versorgen. In manchen Fällen kann der Sack nur gleichzeitig mit dem Uterus entfernt werden[1]). Alsdann wird das Abdomen gereinigt und geschlossen.

Ist die totale Exstirpation nicht möglich, dann ist der Fruchtsack zu eröffnen und Foetus nebst Fruchtwasser sind zu entfernen. In Bezug auf den Sack und die Placenta können nach Ligatur der Spermatica auf der affizierten Seite folgende Methoden eingeschlagen werden:

1. Placenta und Eihäute werden von dem Sack abgezogen und die rauhe Höhle darauf von unten herauf durch eine lange fortlaufende Catgut-Naht geschlossen. Der obere Teil des Sackes kann reseziert und die Ränder sorgfältig nach innen umgeschlagen

[1]) Pinard: „De l'intervention chirurgicale dans la grossesse extra-utérine“ etc. Paris, 1894.

werden, so dass durch die Naht seine peritonealen Flächen aneinander zu liegen kommen.

2. Die Ränder des Sackes werden in den unteren Teil der Bauchwunde eingenäht; Placenta nebst Eihäuten kann dann abgezogen und die Höhle fest mit Jodoformgaze ausgestopft werden. Darauf wird die Bauchwunde vollends geschlossen. Nach 4 oder 5 Tagen kann die Gaze entfernt und gewechselt werden. Das ist so lange zu wiederholen, bis sich die Höhle und der zu ihr führende Gang allmählig geschlossen haben.

3. Der erste Teil des Verfahrens ist der gleiche, wie eben, aber die Placenta wird in situ gelassen. Dann wird die Höhle mit Gaze ausgestopft, die am 4. oder 5. Tage gleichzeitig mit der Placenta entfernt wird. Danach wird die Höhle wieder tamponiert und dies von Zeit zu Zeit wiederholt, bis sie sich geschlossen hat.

Es ist gegenwärtig unmöglich, zu entscheiden, welche von diesen Methoden die beste ist. In manchen Fällen mag der Operateur irgend eine frei wählen. Ist die Sackwand aber so dünn, dass es unmöglich ist, sie an die Bauchwand anzunähen, dann ist die erste Methode zu befolgen. Ferner sollte, wenn bei Eröffnung des Sackes die Placenta angeschnitten wird, das erste oder zweite Verfahren zur Anwendung kommen. Sollte bei irgend einer dieser Methoden die Blutung selbst nach Unterbindung der Spermatica, noch bevor die ganze Placenta entfernt ist, sehr stark sein, dann kann es nötig werden, um fernere Blutung zu vermeiden, den Sack sofort mit Jodoformgaze auszustopfen und seine Ränder mit denen der Bauchwunde zu vernähen. Nach 4 oder 5 Tagen wird die Gaze vorsichtig herausgenommen, der Rest der Placenta entfernt und wieder frisch tamponiert.

Noch ein anderes Verfahren existiert, nämlich die Placenta in situ zurückzulassen, nachdem die Nabelschnur dicht an ihr abgeschnitten ist. Es kann dann allmählige Verkleinerung und Resorption stattfinden. Diese Methode war sicherlich in einer ziemlichen Anzahl von Fällen erfolgreich, aber die Gefahr der Sepsis ist so gross, dass gegenwärtig die Neigung besteht, sie ganz zu verlassen.

Bei weiter vorgeschrittenen Graviditäten dieser Form ist die Art des Vorgehens eine etwas andere; es muss dann die grosse extraperitoneale Ausdehnung des Sackes berücksichtigt werden. Die Abhebung des Peritoneums ist gewöhnlich auf der Seite am meisten ausgeprägt, auf welcher die Gravidität begann.

Die Wahl des Ortes der Incision ist von Bedeutung. Da es erwünscht ist, den Fruchtsack zu eröffnen, ohne mit der Bauchhöhle in Berührung zu kommen, muss die Incision in der tiefsten Partie des Abdomens gemacht werden, und zwar auf derjenigen Seite, auf welcher sich die Schwangerschaft am weitesten nach oben ausdehnt, um desto sicherer zu sein, dass man das Peritoneum nicht trifft. Ist es aber möglich, schon vor der Operation festzustellen, dass die Placenta an der vorderen Wand des Fruchtsackes liegt, dann ist der Schnitt so anzulegen, dass er jene nicht trifft.

Kann aber über die Lage der Placenta nichts ausfindig gemacht werden, dann soll im unteren Teil des Abdomens eingeschnitten werden, und zwar gewöhnlich auf der Seite, auf welcher die Schwangerschaft am meisten entwickelt ist.

Sollte bei der Incision das Peritoneum oberhalb des Sackes eröffnet werden, dann wird es am besten gleich wieder durch Nähte geschlossen und der Schnitt nach unten fortgeführt, um nur den Fruchtsack zu treffen.

Ist dieser eröffnet, dann werden Fruchtwasser und Foetus entfernt, nachdem die Nabelschnur dicht am letzteren unterbunden ist. Wie ist nun die Placenta zu behandeln, wenn sie nicht verletzt worden ist?

Nach den Erfahrungen, die man gemacht hat, ist es zweifellos das Beste, sie in situ zu lassen und die Höhle mit Jodoform-Gaze zu tamponieren. Nach 4 oder 5 Tagen kann diese entfernt, die Placenta herausgenommen und wieder frische Gaze eingeführt werden, ohne dass Gefahr einer Blutung besteht. Sollte eine solche aber doch eintreten, dann wird sie durch die neue Tamponade gestillt.

Die grosse Gefahr bei diesen Fällen ist, dass septische Substanzen aus dem Darm eindringen, der in sehr enger Verbindung mit der Placenta ist, und putride Veränderungen in letzterer herbeiführen. Es ist daher sorgfältig auf jedes derartige Zeichen zu achten, und sofort, wenn Symptome von Sepsis in die Erscheinung treten, die Gaze herauszunehmen und die Placenta zu entfernen.

Wird die Placenta bei der Incision getroffen, so ist es das Beste, das Kind zu extrahieren, jene von der Sackwand abzulösen und die Höhle rasch mit Gaze auszustopfen. Es kann dabei nötig werden, wegen des starken Blutverlustes zu tamponieren, bevor die Placenta ganz entfernt ist. Dann ist der Rest derselben nach einigen Tagen herauszuholen.

Ist der Foetus schon seit einiger Zeit vor der Operation tot, dann kann die Placenta gewöhnlich leicht und ohne grossen Blutverlust entfernt werden.

Es ergiebt sich also aus Vorstehendem, dass in vorgeschrittenen extraperitonealen Fällen eine Exstirpation des Fruchtsackes nicht in Frage kommt. Die ganzen Verhältnisse machen dies unmöglich.

c. Wenn nach Ruptur einer Tubar-Schwangerschaft in das Ligamentum latum sekundäre Ruptur in die Peritoneal-Höhle eintritt.

Tritt die sekundäre Ruptur bald nach der primären ein, dann muss Laparotomie vorgenommen und der Fall nach den Regeln behandelt werden, die für die Behandlung einer Tubar-Gravidität, welche direkt in die Bauchhöhle durchgebrochen ist, niedergelegt worden sind.

Tritt die sekundäre Ruptur aber erst eine gewisse Zeit nach der primären ein, d. h. nachdem die subperitoneale Entwicklung des Eies weiter fortgeschritten ist, dann muss ebenfalls laparotomiert und der Fall nach den für subperitoneopelvikale Fälle aufgestellten Vorschriften behandelt werden. Die Bauchhöhle muss natürlich eröffnet werden. Wenn möglich ist der ganze Sack zu exstirpieren. Ist dies nicht möglich, dann wird der Riss, wenn er nahe der vorderen Bauchwand ist, an die Ränder der Bauchwunde angenäht. Ist er aber zu weit weg, dann wird er mit Catgut vollständig geschlossen, die Bauchhöhle gereinigt und der Sack vorne geöffnet und wie oben beschrieben behandelt.

IV. Wenn die Gravidität das normale Ende erreicht hat.

Ist eine Patientin am Ende der Schwangerschafts-Zeit und wird man gerufen, um über die Therapie zu entscheiden, soll dann unmittelbar operiert werden? Ist das Kind tot, dann zweifellos. Lebt das Kind noch, dann soll nach einer weithin geltenden Ansicht gewartet werden, bis die „falsche Geburt“ beginnt. Dieser Zeitpunkt soll der günstigste für Mutter und Kind sein.

Es ist aber kein Grund einzusehen, weshalb man diesem Rat folgen sollte, ausgenommen vielleicht den, dass es für das

Kind besser ist, wenn es seine Zeit in utero vollendet. Das ist etwas seltsam; wenige Tage zählen nicht viel am Ende der Schwangerschaft für die Gesundheit des Kindes. Dagegen kann es angesichts der fortschreitenden degenerativen Veränderungen, die so häufig bei ektopischer Placenta sind, in vielen Fällen möglicherweise von Schaden sein, das Kind ruhig fortfahren zu lassen.

Für die Mutter kann kein Vorteil darin bestehen, bis zur falschen Geburt zu warten.

Unserer Meinung nach giebt es nur einen guten Grund dafür, die Schwangerschaft zu Ende gehen und die Mutter eine falsche Geburt durchmachen zu lassen; das ist nämlich der, dass der Operateur wünscht, die Schwangerschaft im Tode des Kindes enden zu sehen, damit die kurz danach ausgeführte Operation möglichst wenig gefahrvoll wird; denn es ist unter solchen Umständen leichter mit der Placenta zu verfahren.

Die Therapie bei bis zu Ende entwickelten Fällen ist die nämliche, wie die für vorgeschrittene Schwangerschafts-Fälle geschilderte.

Einer der ersten, der Laparotomie — die Extraktion des lebenden Kindes — empfahl, war Simon[1]), der erste, der sie ausführte, wahrscheinlich Heim[2]).

Bei vorgeschrittener Schwangerschaft, z. B. im 7. oder 8. Monat, wird die Frage entstehen, ob es angezeigt ist, unmittelbar, nachdem die Diagnose gestellt ist, zu operieren, oder in der Hoffnung, ein lebendes Kind zu erhalten, bis zum normalen Ende zu warten. Der Rat des Arztes sollte sicherlich der sein, nicht zu warten. Denn ein längeres Warten wird nur die Beschwerlichkeiten und Gefahren für die Mutter vergrössern; und was das Kind betrifft, so bestehen hier sehr ungewisse Verhältnisse. Ektopische Kinder sind schwächer und weniger lebenskräftig, als in utero entwickelte und ausserdem der Gefahr ausgesetzt, am oder nahe dem normalen Ende abzusterben.

V. Nach falscher Geburt der Mutter und Tod des Kindes.

In diesen Fällen ist die Laparotomie zu machen und ebenso auszuführen, wie es bereits für die Fälle bei vorgeschrittener Schwangerschaft im Einzelnen angegeben wurde. Ist

[1]) „Mém. de l'Académie roy. de Chirurgie", 1768, Bd. V.

[2]) Mag. f. d. ges. Heilk., Berlin, 1813, Bd. III.

das Kind schon einige Zeit tot, so wird man finden, dass sich die Placenta bei der Operation leicht und mit geringerer Gefahr der Blutung entfernen lässt, als in Fällen, in denen bei lebendem Kinde operiert wird. Der Grund hierfür ist wahrscheinlich folgender: Wenn die foetale Cirkulation aufhört, wird die Placenta, als beinahe gänzlich foetales Gebilde, geradezu ein Fremdkörper, und da sie in enger Verbindung mit den mütterlichen Gefässen steht, die sich in die intervillären Räume öffnen, tritt Koagulation und Verschluss dieser Gefässe ein.

Das nämliche findet statt, wenn die Placenta in Fällen zurückgelassen wird, in denen man durch Operation ein lebendes Kind extrahierte, wobei der Vorgang zweifellos durch die Unterbindung der Spermatica bei der Operation gefördert wird.

Der Lehre Parry's[1]) und Anderer, dass man diese Fälle ihren Lauf nehmen lassen solle, bis eine Komplikation eintritt, muss streng entgegengetreten werden.

VI. In Fällen von Mumifikation, lipoider Umwandlung oder Lithopaedionbildung nach Absterben der Frucht.

Es ist ganz richtig, dass Fälle berichtet sind, in denen eine Frau eine derartige Masse ein Menschenalter in ihrem Leib mit herumgetragen hat.

Gewöhnlich jedoch hat die Patientin mehr oder weniger Beschwerden. Sie leidet an Gastro-intestinal-Störungen, Schmerzen im Leib, schlechtem Gesundheitszustande etc. Ausserdem kann sie von Zeit zu Zeit Attacken von Peritonitis haben; auch Eiterung kann in Zusammenhang mit der Masse auftreten. Ueberdies ist zu beachten, dass diese Masse Störungen verursachen kann, wenn sich Schwangerschaft im Uterus einstellt.

Es ist daher auch in diesen Fällen Laparotomie angezeigt. Die foetale Masse sollte aus dem Sack, in dem sie liegt, entfernt werden. Der letztere selbst kann wegen seiner engen Verbindung mit benachbarten Gebilden gewöhnlich nicht exstirpiert werden.

VII. In Fällen von Vereiterung einer alten oder frischen ektopischen Schwangerschaft.

a. Bevor der Eiter nach aussen gelangt ist.

Die Eiterhöhle muss entleert werden. Das geschieht durch Anlegung einer Oeffnung durch die Vagina oder Bauchwand. Es besteht manchmal Meinungs-Verschiedenheit, welcher

[1]) Op. cit., p. 260.

Weg zu wählen ist. Zu erstreben ist dabei, dass man es möglichst vermeidet, die Bauchhöhle zu eröffnen, d. h. in Fällen von extraperitonealer Suppuration. Wenn in diesen Fällen der Eiter nach der Vagina drängt und der Foetus maceriert ist, so dass er leicht entfernt werden kann, dann mag der vaginale Weg gewählt werden. Der Operation hat antiseptische Irrigation und Drainage zu folgen.

Wenn die Indikationen nicht so klar auf die vaginale Incision hinweisen, wird es das Beste sein, die Eiterhöhle von der vorderen Bauchwand aus zu eröffnen. In extraperitonealen Fällen ist die Incision in der unteren Bauchgegend anzulegen, damit das nach oben abgehobene Peritoneum sicher nicht eröffnet wird. Foetus, Placenta und Eiter sind zu entfernen, die Höhle mit einer antiseptischen Lösung auszuwaschen und dann zu drainieren. Die Drainage kann durch Tamponade mit Jodoformgaze gut ausgeführt werden.

b. Nachdem der Eiter nach aussen gelangt ist.

Hat sich der Eiter durch die Bauchwand einen Weg gebahnt, dann muss der Gang erweitert werden, um die Knochen des Foetus und die Detritus-Massen im Sack völlig entfernen zu können[1]). Das Nämliche hat zu geschehen, wenn sich eine Oeffnung in die Vagina gebildet hat.

Hat sich die Eiterhöhle in die Blase oder durch die Blase in die Scheide geöffnet, dann ist der Blasengrund soweit zu incidieren, dass die Knochen entfernt werden können. Kann dies nicht geschehen ohne Gefahr beträchtlicher Verletzung der Blasenwand oder der Ureteren, dann ist der Fruchtsack über der Symphyse zu eröffnen. Das kann extra-peritoneal geschehen, da Ruptur einer vereiterten ektopischen Gravidität in die Blase wohl nur bei der subperitoneo-pelvikalen oder -abdominalen Form vorkommt. Auf diesem Wege kann der Inhalt des Sackes vollständig entfernt und die Höhle gereinigt werden.

Hat sich eine Kommunikation nach dem Rectum hergestellt, dann wird es oft möglich sein, den Anus soweit zu dilatieren, um die Foetal-Teile und den Sack-Inhalt zu entfernen. Ist dies aber nicht möglich, dann wird sich der Fall sehr lange hinziehen. Es wäre hier das Beste, eine zweite Oeffnung von der Scheide

[1]) S. den Fall von Kimura, berichtet von Whitney, Univ. Med. Journ., Philad., May 1892.

oder der Bauchwand her anzulegen, vorausgesetzt, dass hiebei das Peritoneum nicht eröffnet zu werden braucht. Das könnte wahrscheinlich leicht bewerkstelligt werden, angesichts der Thatsache, dass es sich fast in allen Fällen, in denen sich eine vereiterte ektopische Schwangerschaft in das Rectum öffnet, um subperitoneo-pelvikale oder -abdominale Gravidität handelt. In diesen Fällen wird der Fruchtsack meist teilweise von der Rektal-Wand gebildet. Ueber diesen Gegenstand ist neuerdings eine interessante Arbeit von Harrison Cripps[1]) erschienen.

VIII. In Fällen von kombinierter ektopischer und intra-uteriner Schwangerschaft.

a. Wenn die ektopische Schwangerschaft alten Datums ist, z. B. ein Lithopaedion.

Hiebei kann die uterine Schwangerschaft in manchen Fällen ihr normales Ende erreichen und das Kind normal geboren werden.

Sie kann aber auch infolge der Störungen im Wachstum des Eies von Seiten der ektopischen Masse vorzeitig enden. Ferner kann das Kind sich bis zu Ende entwickeln, aber eine spontane Geburt durch den Druck der ektopischen Masse verhindert und künstliche Entbindung oder Embryotomie nötig werden.

b. Wenn die ektopische Schwangerschaft noch im Wachsen begriffen ist.

Das sind sehr ernste Fälle. Der vermehrte Gefässreichtum des Beckens macht Ruptur des ektopischen Sackes zu einer äusserst gefährlichen und sehr zu fürchtenden Komplikation. Es sind zweifellose Fälle beschrieben, in denen die uterine Gravidität ihr normales Ende erreichte und die Entbindung von statten ging, ohne dass Ruptur des Sackes eintrat. In anderen Fällen wurde Laparotomie vorgenommen, der ektopische Sack eröffnet oder exstirpiert und Porro oder konservativer Kaiserschnitt angeschlossen. Franklin[2]) hat letzthin die Details eines derartigen Falles gegeben, in welchem beide Schwangerschaften ihr Ende erreicht hatten. Die Frau starb

[1]) Brit. Med. Journ. 1894. Bd. I, p. 291.
[2]) Brit. Med. Journ. 1894. Bd. I, p. 1019.

infolge des grossen Blutverlustes, welcher der Eröffnung des ektopischen Sackes folgte. Dieser war offenbar ein subperitoneo-abdominaler.

In manchen Fällen kann es gelingen, eine junge ektopische Schwangerschaft mit Erfolg zu exstirpieren, ohne die uterine zu unterbrechen, gerade wie bei Exstirpation eines Ovarial-Tumors inter graviditatem.

In diesen, glücklicherweise seltenen Fällen ist auf das Leben der Früchte absolut keine Rücksicht zu nehmen, wenn anders das der Mutter erhalten werden soll, und die Indikationen zur möglichst frühzeitigen Entfernung der ektopischen Masse sind noch strenger, als in den Fällen, die nicht durch uterine Schwangerschaft kompliziert sind.

IX. Bei Schwangerschaft in einem rudimentären Nebenhorn[1]).

Bei Ruptur dieser Form der Schwangerschaft ist die Gefahr so gross, dass die Laparotomie vorgenommen werden muss, sobald man die Verhältnisse erkannt hat. Die bei der Operation zu beobachtenden Regeln sind genau die nämlichen, wie die, welche für Tubar-Schwangerschaften gegeben wurden.

---

[1]) Fälle sind beschrieben von Koeberlé (1866), Salin (1880), Werth und Litzmann (1881), Sänger (1882), Angus Mac Donald (1884), Wiener (1885). Wegen Einzelheiten siehe die Arbeiten von Sänger (Centr. Bl. f. Gyn., Leipzig, 1883) und Wiener (Arch. f. Gyn., Berlin, Bd. 26).

Litteratur-Verzeichnis.

1. Abel: „Wiederholte Tubar-Gravidität bei derselben Frau". Arch. f. Gyn. 1893. Bd. 44, S. 55.
2. — „Zur Anatomie der Eileiter-Schwangerschaft" etc. Arch. f. Gyn. 1891, Bd. 39, S. 393.
3. Adelon: Arch. de méd. 1826. Bd. XII.
4. Albers: In Dezeiméris: Journ. de connaiss. méd.-chir., Paris, 1836, p. 243.
5. — „Zur Geschichte des Lithopaedion." Monatsschr. f. Geburtsk., Berlin, 1861, Bd. 17, p. 42.
6. Albucasis: „De Chirurgia", cura J. Channing, Oxon. 1778.
7. Astruc: „Traité des Maladies des femmes", Paris 1675, tome IV, p. 69.
8. Ayres: Am. Journ. of Obstetr., New-York, 1892, Bd. 26, No. 3.
9. Baart de la Faille: Schmidt's Jahrb., Leipzig, Bd. 138, p. 190; s. auch Monatsschr. f. Geburtsk., 1868, Bd. 31, p. 208: „Verhandl. über Gravid. tubo-uterina." (Mehrfach citiert).
10. Bacchetti: Gaz. med. ital. feder. tosc. 1853, vol. III, p. 137.
11. Baldy: Obstetrical Gazette, June, 1888.
12. Bandl: Handb. der Frauenkrankh. v. Billroth-Lücke, 2. Aufl., Bd. II., S. 805, S. 813, S. 824 etc. (vielfach citiert).
13. Barbour: In Hart und Barbour: „Manual of Gynecology", Edinburgh, 1882.
14. — Edinb. med. Journal, Sept. 1882.
15. — und Webster: Rep. Lab. Roy. Coll. Phys. Edinburgh, Bd. II (Tafel VII, Fig. 2).
16. Barnes: „Diseases of Women", London, 1873.
17. Bartholin, Thomas: „Epistolae med.", 1740, p. 134.
18. Baudelocque: Dictionn. d. scienc. méd., tome 19, p. 399.
19. — „L'art des Accouchements", Paris, 6. édition, tome II, p. 460 u. 474.
20. — Arch. gén. de méd., Paris 1825, p. 410.
21. Becker-Laurich: cit. nach Küstner in Müller's Handb. der Geburtshülfe, Stuttgart, Band II, S. 661.
22. Bell: „Med. and Philos. Comment." Edinburgh, 1756, Bd. II, S. 72.
23. Beneden, Ed. van: Compt. rend. à la Soc. de biolog., Paris, ser. VIII, tome V, p. 731 (mehrfach citiert).
24. Bergeret: cit. nach Baudelocque „L'art des accouchements", Paris, 6. édition, tome II, p. 460.
25. Beaucamp: „Ueber Tuboovarialschwangerschaft". Zeitschr. f. Geb. und Gyn., 1884, Bd. 10, S. 212.

26. Bianchi: „De naturali in humano corpore vitiosa morbosaque Generatione historia". Geneva. 1741, p. 177.
27. Boehmer: „Observ. anat. rarae", 1752, p. 11.
28. Boinet: Arch. de tocolog., Paris, 1874, p. 126.
29. Bossi: cit. nach Lawson Tait: „Diseases of Women and Abdominal Surgery". Leicester, 1889, p. 537.
30. Le Boursier du Courdray: „Abrégé de l'art des accouchements", Paris, 1759, p. 36.
31. Breschet: Rhein.-westphäl. Jahrb. d. Med. und Chir., Hamm, 1824, Bd. VIII, p. 54.
32. Brothers: Am. Journ. of Obstetrics, New-York, 1888, Bd. 21, p. 474.
33. — Am. Journ. of Obstetr., New-York, 1894, Bd. 29, p. 56.
34. Brown: Trans. Am. Gyn. Soc., 1881.
35. Buchner: „Miscellan. physico-med." Erfurt, 1730, IV., art. 2.
36. — Annonces littéraires, Göttingen, 1786.
37. Burnier: „Ueber Tuboovarialcysten". Zeitschr. f. Geb. u. Gyn. 1880, Bd. V, p. 357.
38. Bussière: Phil. Trans., London, Bd. III, p. 605.
39. Campbell: „Memoir on Extra-uterine Gestation". Edinburgh, 1840, p. 17.
40. Carpus, Berengarius: „Isagogae breves in anatomiam humani corporis"; Venet. 1535.
41. Carus: „Zur Lehre von der Schwangerschaft und Geburt etc." Leipzig, 1822, 1. Abt.
42. Cauwenberghe, van: „Des grossesses extra-utérines", Bruxelles, 1867. (Vielfach citiert).
43. Cazeaux: „Traité théorique et pratique de l'art de accouchements", Paris, 1844.
44. Chailly-Honoré: „Traité pratique de l'art des accouchements", Paris 1867, p. 135.
45. Champneys: Trans. Obst. Soc. London, Bd. 29, p. 456
46. Charpentier: „Traité des Accouchements", Paris. Bd. II, p. 1030 und p. 364.
47. Cheston: Med.-Chir. Trans. London, Bd. V, p. 104.
48. Chiari, Hans: Wiener med. Presse, 1876, Bd. 17, p. 1092; s. auch Bandl in Billroth-Lücke's Handb. d. Frauenkr., 2. Aufl., 1886, Bd. II, S. 820.
49. Clark: Philad. Med. Museum, 1806, Bd. II, p. 292.
50. Coe: „Internal Migration of the ovum etc." Trans. Am. Gyn. Soc., Bd. 18.
51. Conrad und Langhans: „Tubenschwangerschaft. Ueberwanderung des Eies", Arch. f. Gyn., 1876, Bd. 9, S. 337.
52. Cooke: Trans. Obst. Soc. London, vol. V, p. 143.
53. Courtial: „Nouvelles observations etc", Leiden.
54. Courty: „Traité pratique des Maladies de l'utérus". Paris, 1866, p. 996.
55. Cripps, Harrison: Brit. Med. Journ. 1894, Bd. I, p. 291.
56. Cruveilhier: „Anat. patholog. gén.", tome III, p. 570.
57. Darby: Trans. Southern Carolin. Med. Assoc., 1872, p. 97.
58. Dean und Marnoch: Journ. of Anat. and Physiol., London, Bd. 28.

59. Decori und Pelvet: Gaz. méd. de Paris, 1864, p. 748.
60. Densing: „Historia partus infelicis etc." Groningen, 1662.
61. Depaul: Arch. de tocolog., Paris, tome II, obs. 9.
62. Dezeiméris: „Grossesses extra-utérines", Journ. des connaiss. med.-chir. Paris, Dec. 1836, p. 243 u. p. 257 etc. (mehrf. citiert).
63. — Journ. des connaiss. med.-chir., Jan. 1837, p. 16.
64. Dionys: „Traité génerale des Accouchements", Paris, 1718.
65. Doran, A: Siehe Barnes: „On the socalled Lithopaedion". Trans. Obst. Soc. London, Bd. 23, p. 170.
66. Dugés: Dictionnaire de méd. et chir., Paris, 1833, Bd. IX, p. 317.
67. Duval: Compt. rend. à la Soc. de biolog., Paris, 1887, p. 149.
67a. — „Le placenta des Rongeurs". Paris, 1893.
68. Ebersbach: „Ephemer. Nat. Curios.", cent. V., obs. XX.
69. Emmons: Bost. med. and surg. Journal, July 1883.
70. Ercolani: „Della struttura anat. d. caduca uterina nei casi di gravidanza extra-uterina", Bologna, 1874.
71. Fales: Cit. nach Tait: „Diseases of Women etc.", p. 536.
72. Fielitz: „Biblioth. de chir.", tome VII, p. 782.
73. Fränkel, Ernst: „Ueber die Diagnose und Behandlung der Extrauterinschwangerschaft in den ersten Monaten". Berliner Klinik, 1889. Heft 17.
74. — „Zur Diagnostik und operativen Behandlung der Tubar-Schwangerschaft". Arch. f. Gyn., 1879, Bd. 14, p. 197.
75. Fränkel, Eugen: „Zwei Fälle von Extrauterin-Schwangerschaft". Arch. f. Gyn., 1878. Bd. 13, p. 249.
76. — „Zur Lehre von der Extrauterin-Schwangerschaft". Archiv für Gyn., 1880. Bd. 16, p. 299.
77. Fränkel, Eugen: „Untersuchungen über die Decidua circumflexa etc." Arch. f. Gyn., 1894. Bd. 47, p. 139.
78. Franklin: Brit. Med. Journ. 1894, vol. I, p. 1019.
79. Friedreich: Virchow's Archiv, 1864, Bd. 29, p. 312.
80. Frommel: „Ueber die Entwicklung der Placenta von Myotus murinus". Wiesbaden, 1888.
81. — „Zur Therapie und Anatomie der Tuben-Schwangerschaft". Deutsches Arch. f. klin. Med., 1888, Bd. 42, S. 91.
82. Galabin: Trans. Obst. Soc. London. Bd. 23, p. 143.
83. Galezowsky: „Eine ausgetragene Tubenschwangerschaft". In.-Diss. Breslau. 1869.
84. Garrigues: Trans. Amer. Gyn. Soc., 1883.
85. Gervis: Med.-Chir. Trans. London, Bd. 70, p. 35.
86. Giffard: „Cases in Midwifery etc." London, 1794.
87. Goupil: „Diseases of Women". New Sydenh. Soc. Trans., Bd. I, p. 269.
88. Grau, van und Schrant, cit. nach Tait: „Diseases of Women etc." p. 536.
89. Griffith: Trans. Obst. Soc. London, Bd. 33, p. 140.
90. Guillemot: „Memoire sur la grossesse extra-utérine." Arch. gén. de Méd., Paris, 1832, Bd. 28, p. 298.
91. Gusserow: „Erfahrungen über die operative Behandlung geplatzter Tubar-Schwangerschaften". Berl. klin. Wochenschr., 1892, No. 22.

92. Haderup: Schmidt's Jahrbücher, 187[illegible], Bd. 150.
93. Haller, A. von: „Disput. ad morb. historiam". Lausannae, 1757—60, tome IV, p. 793.
94. Harbert: Western Journ. Med. and Surgery, 1849, Bd. III.
95. Hart, D. Berry: „Sectional Anatomy of advanced extra-uterine Gestation". Rep. Lab. Roy. Coll. Phys., Edinburgh, Bd. I, p. 26, p. 94 etc. (Mehrfach citiert.)
96. — „Selected papers in Gyn. and Obst." Edinburgh, 1893, Kap. VI, p. 61; Kap. XIX, p. 161; Kap. XX, p. 167 und 171 etc. (Vielfach citiert.)
97. — und Barbour: „Manual of Gynecology. Edinburgh, 1882.
98. — und Gulland: „On the structure of the human Placenta etc." Rep. Lab. Roy. Coll. Phys., Edinburgh, Bd. IV.
99. Hasse: „Beobachtungen über die Lage der Eingeweide im weibl. Becken-Eingang". Arch. f. Gyn., 1875, Bd. VIII, p. 402.
100. Heape: Proc. Roy. Soc. London, Bd. 54, p. 169.
101. Hecker: „Beiträge zur Lehre von der Schwangerschaft ausserhalb der Gebärmutterhöhle". Monatsschr. f. Geburtskunde, Berlin, 1859, Bd. 13, p. 98. (Mehrfach citiert.)
102. Heim: Rust's Magazin f. d. ges. Heilkunde. Berlin, 1813, Bd. III.
103. Heinricius: „Ueber die Entwicklung und Struktur der Placenta beim Hunde. „Arch. f. mikrosk. Anatomie", Bonn, Bd. 33.
104. Heiskell: Arch. gén. de Med., Paris, 1828, Bd. 18.
105. Hennig: „Die Krankheiten der Eileiter und die Tubenschwangerschaft". Stuttgart, 1876, pp. 109—121 etc. (Vielfach citiert.)
106. Hennigsen: „Abdominalschwangerschaft bei einer Sechstgebärenden". Arch. f. Gyn., 1870, Bd. I, p. 535.
107. Herman: Trans. Obst. Soc. London, Bd. 29, p. 506.
108. — Ibidem. 1887.
109. — Brit. Med. Journ., 1890, Bd. II, p. 722.
110. Hey: Med. Obst. Soc. Phys., London, Bd. 8, p. 341.
111. Hicks, Braxton: Trans. Obst. Soc., London, Bd. V, p. 280.
112. Himmelfarb: „Ueber Nebenhornschwangerschaft". München. med. Wochenschr., 1888, No. 17 und 18.
113. Hinze: „Versuch eines systemat. Grundrisses der theoretischen und praktischen Geburtshülfe. Stendal, 1791, Bd. I, p. 38.
114. Hirsch: Schmidt's Jahrbücher, 1850.
115. Hodge: „Principles and Practice of Obstetrics". Philadelphia, 1866.
116. Hofmeister: Rust's Mag. f. d. ges. Heilkunde. Berlin, 1823, Bd. 15, p. 126.
117. Hohl: „Lehrbuch der Geburtshülfe", Leipzig, 1855.
118. Horstius: „Opera medica". Norimberg. 1660.
119. Hubrecht: „The Placentation of Erinaceus Europaeus etc." Quarterly Journ. of Microsc. Science, London, Dec. 1889.
120. Hugier: Lancet, Nov. 20, 1852.
121. Hunter, William: „Intraperitoneal Blood Transfusion etc." Journ. of Anatomy and Physiol., London, 1887.
122. Hunter, William: „Med. Comment." London, 1773.
123. Hutchinson, Jonathan: Lancet, 1873, Bd. II, p. 72.

124. Huxley: Proc. Zool. Soc., London, 1880.
125. Jackson: Dublin. Journ. med. Sc., 1833, Bd. II.
126. Jackson, Reeves: Am. Journ. of Obstetr., Okt. 1876.
127. Jacquemier: „Manuel des Accouchements". Paris, 1846, Bd. I, p. 374.
128. Jessop: Trans. Obst. Soc. London, Bd. 18, p. 261.
129. Johnson: Med. Times and Gazette. 1872, p. 655.
130. Jones, Dixon: Am. Journ. of Obstetr. 1893.
131. Josephi, W.: „De conceptione abdominali." Diss. Göttingae, 1784.
132. — „Ueber die Schwangerschaft ausserhalb der Gebärmutter etc." Rostock, 1803.
133. Joulin: „Traité complet des Accouchements." Paris, 1863, p. 968.
134. Kastschenko: „Das menschliche Chorion-Epithel etc." Arch. für Anat. u. Entw.-Gesch. von Braune-His, Leipzig, 1885, p. 451.
135. Keiser: Cit. nach Tait: „Diseases of Women etc., p. 536.
136. Keller: „Des grossesses extra-utérines etc." Paris, 1872, p. 23 etc. (Mehrfach citiert.)
137. Keller, Karl: „Zur Diagnose der Tubargravidität." Zeitschr. f. Geb. u. Gyn., 1890, Bd. 19, p. 1.
138. Kelly: Med. Obs. Soc. Phys. London, 1797, p. 44.
139. Kimura: Cit. nach Whitney: Univ. Med. Journ., Philadelphia, May, 1892.
140. Kiwisch: „Klinische Vorträge". Prag, Bd. II, p. 175.
141. Klein, Gustav: „Entwicklung und Rückbildung der Decidua." Zeitschr. f. Geb. u. Gyn., 1891, Bd. 22, p. 280.
142. Klob: „Pathologische Anatomie der weiblichen Sexual-Organe". Wien, 1864. S. auch: Bandl in Billroth-Lücke's Handbuch der Frauenkr., 2. Aufl., II. Bd., S. 803.
143. Koeberlé: Gaz. méd. de Strasbourg, 1866, p. 157.
144. — in Keller: „Des grossesses extra-utérines. Paris, 1872, p. 23.
145. Kossmann: „Zur Histologie der Extra-Uterinschwangerschaft etc." Zeitschr. f. Geb. u. Gyn., 1893, Bd. 27, p. 266.
146. Küchenmeister: „Ueber Lithopaedien." Arch. f. Gyn., 1881, Bd. 17. p. 153.
147. Küstner: „Ektopische Schwangerschaft" in Müller's Handbuch der Geburtshülfe. Stuttgart, Bd. II, S. 508, S. 525, S. 531, S. 660 etc. (Vielfach citiert.)
148. — Arch. f. Gyn., 1880, Bd. 15, p. 259: Ber. über die Verh. d. gyn. Sektion d. 52. Vers. deutsch. Naturforscher u. Aerzte in Baden-Baden.
149. Kussmaul: „Von dem Mangel, der Verkümmerung u. Verdoppelung der Gebärmutter." Würzburg, 1859, p. 124—163.
150. — — Monatsschr. f. Geburtskunde. Berlin, 1862, Bd. 20, p. 215.
151. Lamm: Monatsschr. f. Geburtskunde. 1855, Bd. V, p. 145.
152. Landis: Am. Journ. Med. Sc. Philadelphia. Okt. 85.
153. Langier: Arch. gén. de Méd. Paris, Bd. 28, p. 332.
154. Laspichler: Acta Acad. nat. curios., Bd. 4, p. 92.
155. Lecluyse: Bull. de l'Acad. roy. de méd. de Belgique, Bruxelles, 1869.
156. Lederer: „Beiträge zur Anatomie der Tuben-Schwangerschaft." In.-Diss., Berlin 1888.

157. Leopold: „Die Ueberwanderung der Eier". Arch. f. Gyn. 1880, Bd. 16, p. 24.
158. — „Experimentelle Untersuchungen über das Schicksal implantierter Foeten". Arch. f. Gyn. 1881. Bd. 18, p. 53.
159. — cit. nach Bandl in Billroth-Lücke's Handb. der Frauenkr. 1886. II. Aufl. II. Band, S. 806.
160. — Ueber einen Fall von Extra-uterin Gravidität". Centr.-Blatt f. Gyn. 1886, No. 17, S. 265.
161. — und Mironoff: „Beiträge zu der Lehre von der Menstruation und Ovulation". Arch. f. Gyn 1894, Bd. 45, S. 506.
162. Litten, Virchow's Archiv, Bd. 83, p. 508.
163. Litzmann: „Zur Feststellung der Indikationen für die Gastrotomie bei Schwangerschaft ausserh. der Gebärmutter". Arch. f. Gyn. 1880, Bd. 16, p. 343.
164. — „Gastrotomie bei Tubarschwangerschaft etc." Arch. f. Gyn., 1881, Bd. 18, p. 1.
165. — „Nachträgliche Exstirpation eines tubaren Fruchtsackes etc." Arch. f. Gyn., 1882, Bd. 19, p. 96.
166. Lobstein: Compt. rend. à la faculté de Méd. de Strasbourg etc." 1824, p. 48.
167. Lode: „Experimentelle Beiträge zur Lehre der Wanderung des Eies vom Ovarium zur Tube." Arch. f. Gyn. 1894. Bd. 45, p. 295.
168. Loschge: Arch. f. d. Erfahrungen etc. von Horn, Nasse und Henke, Erlangen, 1818.
169. Loudon: Citiert nach Campbell: „Memoir on Extra-uterine Gestation." Edinburgh. 1840, p. 65.
170. Lusk: Brit. med. Journ. 1886, Bd. II, p. 1086.
171. Macartney: Doubl. Journ. Med. S. 1835, vol. 1, p. 412.
172. Macdonald, Angus: Edinb. Med. Journ. April 1885.
173. Mackenrodt: „Vier Präparate von Extra-Uterinschwangerschaft." Verh. d. Berl. Gesellsch. f. Geb. u. Gyn. in d. Zeitschr. f. Geb. u. Gyn. 1893, Bd. 27, S. 199.
174. Marnoch: Dean und —: Journ. of Anat. and Physiol. London, Bd. 28.
175. Martin: A., „Ueber Extrauterinschwangerschaft." Berl. klin. Wochenschr. 1881, No. 51 u. 52.
176. — Ber. über die Verh. der Berl. Gesellsch. f. Geb. und Gyn.: Zeitschr. f. Geb. und Gyn. 1885, Bd. 11. p. 416.
177. — „Ueber Tuben-Erkrankung". Zeitschr. f. Geb. und Gyn. 1886. Bd. 13, p. 298.
178. — „Pathologie u. Ther. der Frauenkrankheiten". Wien.
179. — „Ueber ektopische Schwangerschaft" Berl. klin. Wochenschr. 1893. No. 22.
180. Martin, Christopher: „The Nerve Theory of Menstruation." Med. Press and Circ. London, 1893, Bd. 56, p. 420.
181. Martin: Trans. Obst.-Soc. London, Bd. VI., p. 57.
182. Martin (le fils): „Hist. de l'Acad. des Sciences". Paris 1716.
183. Maschka, von: Wien. med. Wochenschr. 1885. No. 42.
184. Masius: Arch. de biolog. Gand; Bd. 9.

185. Mattei: „Ueber verschiedene Ausgänge der Extrauterin-Schwangerschaft." Gaz. des hôp. 1860. Nr. 110.
186. St. Maurice: s. J. J. Mangetus: „Theatrum anatomicum". Geneva. 1717. Bd. II, p. 140.
187. Mayer, Max: „Kritik der Extrauterin-Schwangerschaft vom Standpunkt der Physiologie und Entwicklungsgeschichte." Giessen 1845.
188. Meadows: Trans. Obst. Soc. London. Bd. 14, p. 310.
189. Mercerus, siehe Riolanus: „Anthropographia et Osteologia". Parisiis, 1626.
190. Merriman: „A Dissertation of Retroversion of the Womb. Philadelphia, 1817, p. 67.
191. Mey: Am. Journ. Med. Sc. Philadelphia 1856, p. 820.
192. Meyer: „Beschreibung einer Graviditas interstitialis uteri" Bonn. 1825, p. 5.
193. Minot: „Uterus and Embryo", Journ. of Morphol. Boston. April 1889.
194. Mojon: Bibliothèque de Méd. tome 33, p. 411.
195. Monconys, de: „Itiner. Italic.", Bd. IV.
196. Moreau: „Traité des Accouchements". Paris, 1841, tome II, p. 366.
197. — „Des grossesses extra-utérines". Paris 1853.
198. Moss: Trans. Edinb. Obst. Soc. 1894, Bd. 19.
199. Müller: „De Lithopaediis" In.-Diss. Berlin 1846.
200. Müller, P.: Handb. der Geburtsh., Bd. II. p. 837.
201. — Ibid. Bd. II. p. 832. (Moldenhauer).
202. Noël: Journ. de méd. de Paris. 1779. Bd. I, p. 51.
203. Olshausen: „Krankheiten der Ovarien" in: Billroth-Lücke: Handb. der Frauenkr. 2. Aufl. Bd. II. p. 365.
204. — „Ueber Extrauterin-Schwangerschaft". Deutsche med. Wochenschr. 1890. No. 8—10.
205. Orthmann: „Ueber Tubenschwangerschaft in den ersten Monaten etc". Zeitschr. f. Geb. u. Gyn., 1890, Bd. 20, p. 143.
206. —: „Beiträge zur frühzeitigen Unterbrechung der Tubenschwangerschaft". Zeitschr. f. Geb. u. Gyn., 1894, Bd. 29, p. 61.
207. Overlach: „Die pseudomenstruierende Mucosa uteri." Arch. für mikroskop. Anat., Bonn, Bd. 25.
208. Pajot: Annal. de gynéc. Paris, 1874, tome I., p. 212.
209. Parkenhurst: Med. Times and Gazette, London, vol. I., p. 565.
210. Parry: „Extra-uterine Pregnancy etc." Philadelphia, 1876. (Vielfach citiert.)
211. Parsenow: „Experimentelle Beiträge zur Ueberwanderung des Eies". In.-Diss., Rostock, 1879.
212. Patuna: „Epist. phys.-med. etc." Viennae, 1765.
213. Petch: Brit. med. Journ., London, 4. Dez. 1886.
214. Petit: „Traité des Maladies des Femmes". Paris, tome I., p. 90.
215. Pinard: „De l'intervention chirurgicale dans la grossesse extra-utérine etc." Paris, 1894.
216. Platerus: „De partium corporis humani structura et usu". Basileae, 1597.
217. Polinus: „Miscell. Nat. Curios". 1670, Obs. 110.

218. Pouchet: „Théorie positive de l'ovulation spontanée". Paris, 1847, p. 421.
219. Primerose: „De mulierum morbis et symptomatis". Rotterdam, 1655, liber IV, p. 316 etc.
220. Puech: cit. nach Courty: „Traité pratique des Maladies de l'utérus". Paris, 1866. p. 996.
221. Ramsbotham: London. Med. Gaz., 1849. N. S., vol. VIII, p. 651.
222. Rasch: Brit. med. Journ. London, 1873, vol. II, p. 261.
223. Rathgeb: „Ein Fall von Graviditas interstitialis". In.-Diss. München, 1884. p. 21.
224. Riolanus: „Anthropographia et Osteologia". Parisiis, 1626.
225. Robinson: „On the peritoneal Relations of the Mammalian Ovary". Journ. of Anat. and Physiol., London, vol. 21, p. 169.
226. Rogers: Trans. Am. Med. Assoc. 1866.
227. — „Extra-uterine Foetation und Gestation." Philadelphia. 1867, p. 39.
228. Rokitansky: „Handb. der patholog. Anatomie". Wien, 1855, Bd. III, p. 542 etc. (Mehrfach citiert.)
229. Roque, Abbé de la —: „Ephemeri de Med. Gallicae". Paris. 1663.
230. Rosshirt: Gaz. méd. de Paris. 1841. p. 289.
231. — Ibidem. 1844. p. 298.
232. Rowan: Australian med. Journ. Melbourne. 1890, p. 265.
233. Ruge, Carl: „Ist die Decidua-Zelle für die Gravidität charakteristisch?" Centr.-Bl. f. Gyn. 1881. Bd. V, S. 287.
234. Rupin: Gaz. des hôp. Paris. 1860. No. 13.
235. Rust: Med.-chir. Zeitung. 1824. Bd. III. p. 440.
236. Sänger: „Ueber Schwangerschaft im rudimentären Nebenhorn bei Uterus duplex." Centr.-Bl. f. Gyn. 1883., Bd. VII., No. 20. p. 324.
237. Salin: „Kaiserschnitt nach Porro. Uterus duplex." Hygiea. 1881. No. 3. Ref. Centr.-Bl. f. Gyn. 1881. Bd. V. p. 221.
238. Sassmann: Ein Fall von interstitieller Schwangerschaft." In.-Diss. Erlangen 1880.
239. Saxtorph: Acta nova reg. Soc. med. Havniensis, 1818, Bd. V. No. 1.
240. Schäfer: cit. nach Quain's „Anatomy", vol. I, pars I, p. 43.
241. Schauta: „Beiträge zur Kasuistik, Prognose und Therapie der Extrauterinschwangerschaft". Prag, 1891.
242. Schmitt: Beobachtungen der k. k. med.-chir. Josephs-Akademie zu Wien. 1801. Bd. IV, I.
243. Schrenck, von: „Ueber ektopische Gravidität." In.-Diss. Jurjew-Dorpat. 1893. (Mehrfach citiert).
244. Scott: Trans. Obst. Soc. London. Vol. 14, p. 370.
245. Selenka: „Keimblätter und Primitivorgane der Maus". 1883.
246. Simon: Mém. de l'Acad. Roy. de Chirurgie. 1768. tome V.
247. Simpson, James Y.: Edinb. Med. Journal. March. 1864; p. 865.
248. Sippel: „Zur Lehre v. den Extra-uterinschwangerschaften." Dtsche. med. Wochenschr. 1892. No. 37.
249. Slaviansky: Arch. de physiol. norm. et pathol., Paris. 1874.
250. Spiegelberg: „Eine ausgetragene Tubenschwangerschaft". Arch. f. Gyn., 1870. Bd. I, p. 406.
251. Starley: New-York med. Journ., March, 1873, p. 299.

252. Steavenson: Brit. med. Journ. 1886, vol. II, p. 1094.
253. Strahan: „Extra-uterine Pregnancy". Philadelphia, 1889.
254. Sutton: „Surgical diseases of the ovaries and Fallopian tubes." 1891, p. 310.
255. Tait, Lawson: Trans. Obst. Soc. London, 1873, Bd. XV, p. 156.
256. — „Note on the alleged occurrence of Ovarian Pregnancy". Med.-chir. Trans. London, vol. 75.
257. — „Diseases of the ovaries". 1883, p. 191 etc.
258. — Brit. med. Journ. 1884, Vol. I, p. 317.
259. — Ibidem. p. 1250.
260. — Ibidem. 1885, vol. I, p. 778.
261. — „Lectures on Ectopic Pregnancy". 1888, p. 46.
262. — „Diseases of Women and abdominal surgery." Leicester, 1889, vol. I, p. 439 etc. (Vielfach citiert).
263. — Brit. Gyn. Journ. London. May 1892, p. 99.
264. Tarnier: in Boinet: Arch. de tocol. Paris, 1874, p. 126.
265. Thomas, Gaillard: New-York med. Journ. 1875. June.
266. — Trans. Am. Gyn. Soc. 1882.
267. — Ibidem. 1884.
268. Thomson: Cycl. of Anat. and Physiol., vol. II, p. 456.
269. Thornton, Knowsley: Trans. Obst. Soc. London, vol. 29, p. 89.
270. Trezevant: cit. nach Parry: „Extra-uterine Pregnancy etc." Philadelphia, 1876, p. 139.
271. Turnbull: The New London Med. Journ. 1792, vol. I.
272. Turner: Edinb. Med. Journ. May, 1866.
273. Varnier: Journ. de méd. de Paris. 1785, Bd. 65.
274. Veit, J.: „Die Eileiterschwangerschaft." Stuttgart, 1884, p. 14, etc.
275. — „Ueber Tubenschwangerschaft." Zeitschr. f. Geb. u. Gyn. 1885, Bd. XI, p. 384.
276. — „Ueber Eileiterschwangerschaft." Ibid. 1886, Bd. XII, p. 432.
277. — in Schroeder's „Lehrbuch der Geburtshülfe". 10. Aufl. 1888, p. 423.
278. — „Die Frage der inneren Ueberwanderung des Eies". Zeitschr. f. Geb. und Gyn. 1892, Bd. 24, p. 354.
279. Velpeau: „Traité complet de l'art des Accouchements". Paris. 1835. tome I, p. 214.
280. — Dictionn. de Méd. Paris 1863. tome XIV. p. 420.
281. — et Marc: Dict. des sc. méd. Paris. 1817. tome 19. p. 402.
282. Virchow, R.: „Ges. Abhandlungen zur wissenschaftl. Medizin". Frankfurt a./M. 1856.
283. — Verhandlungen der Ges. f. Geburtshülfe in Berlin. 3. Jahrg. Berlin 1848, S. 180. cit. nach Zedel, Zeitschr. f. Geb. u. Gyn. 1893, Bd. 26. pp. 110 u. 142.
284. Wagner: cit. nach Tait: „Diseases of Woman etc." 1889. p. 537.
285. Walter: Brit. med. Journ. London. 1. Okt. 1892.
286. Webster, J. C.: „Tubo-Peritoneal Ectopic Gestation". Edinburgh. 1892. p. 33 etc. (mehrfach citiert).
287. — „Researches in femal pelvic Anatomy". Edinburgh. 1892. p. 120.

288. Webster: Barbour and —: Rep. Lab. Roy. Coll. Phys. Edinburgh, vol. II, (Tafel VII. Fig. 2.)
289. Wells, Spencer: „Diseases of the ovaries“ London. 1872.
290. Werth: „Retention einer ausgetragenen Frucht etc.“ Arch. f. Gyn. 1881. Bd. 17, p. 281.
291. — „Bericht über das anatomische Ergebnis einer Gastrotomie bei Tubenschwangerschaft etc.“ Arch. f. Gyn. 1881. Bd. 18, p. 15.
292. — „Beiträge zur Anatomie und zur operativen Behandlung der Extra-uterin-Schwangerschaft.“ Stuttgart 1887. pp. 27, 28, 34, 57, 105, 119 etc. (Vielfach citiert).
293. Westermark: Hygiea. Stockholm 1885. No. 6.
294. Whinnery: Am. Journ. med. Sc. Philadelphia. 1846. p. 351.
295. Whitney: Univ. Med. Journ. Philadelphia. May. 1892.
296. Wiener: „Schwangerschaft im rechten Horn eines Uterus bicornis etc.“ Arch. f. Gyn. 1885. Bd. 26, p. 234.
297. Winckel, von: „Lehrbuch der Geburtshülfe.“ Leipzig 1889.
298. Wyder: Beiträge zur Lehre von der Extrauterinschwangerschaft“. Arch. f. Gyn. 1886. Bd. 26, p. 325.
299. — „Beiträge zur Extrauterinschwangerschaft.“ Arch. f. Gyn. 1891. Bd. 41, p. 153.
300. Yardley: Am. Journ. Med. Sc. Philadelphia. 1846. p. 348.
301. Zedel: „Zur Anatomie der schwangeren Tube etc.“ Zeitschr. f. Geb. und Gyn. 1893. Bd. 26, p. 137.

Register.

Seite

Abdomen, Auskultation des — . . 144
„ Aeusseres Aussehen des — 142
„ Untersuchung des — . 157
„ Verminderung des Umfangs des — nach dem normalen Schwangerschafts-Ende 155
„ Zunahme des — . . . 142
Abdominal-Schwangerschaft, sogenannte 13, 15, 52
Abdominal-Schwangerschaft, primäre, sogenannte . . . 13, 25
Abdominal-Wand, Ausstossung des Foetus durch die — 43
Abdomino-recto-vaginal-Untersuchung 169
Adhaesionen zwischen Foetus und Fruchtsack 30, 100
Aetiologie der ektopischen Schwangerschaft 1
Alter, Beziehung des — zu ektop. Schwangerschaft 93
Amenorrhoe 138
Amnion 135
Ampulläre Tubar-Schwangerschaft 28
Anamnese der früheren Geburten, ihre Bedeutung für ektopische Schwangerschaft 93
Aeussere Ueberwanderung des Eies 80
Ausstossung uteriner Decidua . 140
„ des Foetus durch Bauchwand . . 43
„ „ „ durch Blase . 44
„ „ „ „ Darm 43, 166
„ „ „ „ Perineum 44
„ „ „ „ Uterus . 44
„ „ „ „ Vagina . 44

Ballottement 158
Bauchschnitt 189
Befruchtung des Eies 2
Bewegungen, foetale 144
„ Gefühl der — . . 142
Bimanuelle Untersuchung . . . 155
Blase, Ausstossung des Eies durch die — 44, 166
Blasen-Schwangerschaft, sogenannte 16
Blase, Verlagerung der — . . 33, 159
Blasen-Fistel 44, 166, 204
Blutung, aus dem Uterus während der Schwangerschaft 138
Blutung in das Lig. lat. bei Ruptur der Tube 40, 162
Blutung in die Bauchhöhle . 53, 164
Brüste, Veränderungen an denselben 141

Seite

Cervix, Verhalten der — 146
Chorion 126
„ nicht placentarer Teil des 133
„ Placentar-Teil des — . 127
Constitutionelle und sympathische Symptome ektopischer Schwangerschaft 138

Därme, Verhalten der — zum Fruchtsack . . 33, 41, 43, 45, 160
Decidua reflexa 115
„ serotina 110
„ vera 105
„ Ausstossung der — aus dem Uterus 140
Diagnose, Differential-, von Becken-Exsudaten 179
„ , Differential-, von Cysten des lig. lat. 178
„ , Differential-, von falscher Schwangerschaft . . . 181
„ , Differential-, von Fibromyomen und Kystomen des Uterus 178
„ , Differential-, von Hämatocelen und Hämatomen 179
„ , Differential-, von malignen Zuständen im Abdomen und Becken . 180
„ , Differential-, von Ovarial-Tumoren 175
„ , Differential-, von Retroversio uteri gravidi . . 174
„ , Differential-, von Schwangerschaft im rudimentären Nebenhorn . 180
„ , Differential-, von Schwangerschaft in ein. Uterus bicornis 181
„ , Differential-, von Tuben-Tumoren 178
„ , Differential-, von Uterin-Schwangerschaft . . . 170
Druck-Symptome 159

Eiterung 42, 44
„ Symptome der — . . . 165
Elektrizität, zur Zerstörung des Eies 185
Elytrotomie 187
Entwicklung, Veränderungen während der — 101
Epiblast, foetaler 119
Extraperitoneale Blutung . . . 40
„ Ruptur der Tube 31
„ s Wachstum des Eies 17, 21

Seite

Falsche Geburt 151
Foetale Herztöne 144
„ Bewegungen 144
Foetus, Ausstossung des — durch die Bauchwand 43
„ „ des — durch die Blase 44, 166
„ „ des — durch den Darmkanal 43, 166
„ „ des — durch das Perineum . . 44
„ „ des — durch den Uterus . . 44
„ „ des — durch die Vagina . . . 44
„ bei ektopischer Schwangerschaft 99
„ Entwicklung des — . . 99
„ Tod des — am normalen Schwangerschafts-Ende . 154
„ Untergang des — in der Peritoneal-Höhle 58
Formen ektopischer Schwangerschaft 29
Fruchtsack, Lage des — in der Tube 94
Fruchtwasser 155

Genetische Reaktion in den Müller'schen Gängen nach Befruchtung des Eies 10
Geburt, falsche, am normalen Ende 150
„ „ Dauer der — . . 151
„ „ Einfluss der — auf den Foetus . . . 154
„ „ vorzeitige . . . 151
„ „ wiederholte . . . 151
Gefühl der Bewegung 142
Gleichzeitige ektopische u. uterine Gravidität 98

Hämatocele, Folgezustände der — 57
Hämatom-Bildung 40
Hämatosalpinx 64
Hernie von ektopischer Schwangerschaft 99
Herztöne, foetale 144
Hunter's Versuche über das Schicksal von Blut in der Bauchhöhle 59

Injektion von giftigen Substanzen in den Fruchtsack 185
Interkurrierende Uterin-Schwangerschaft 98
Interstitielle Schwangerschaft . . 86
„ „
erste Beschreibung der — . . 16
Intervilläre Cirkulation . . 124, 134

Klassifikation 14
„ Bianchi's 18
„ Dezeiméris' . . . 19
„ Eigene 27
„ Josephi's 19

Seite

Klassifikation Tait's 23
Kombinierte Intra- und Extrauterin-Schwangerschaft . . . 16
Kothfistel 43

Lage des Fruchtsackes in den einzelnen Teilen der Tube . . . 94
Laparotomie 189
Ligamentum latum, Schwangerschaft im — 31
Lipoide Umwandlung des Eies . 82
Liquor Amnii 155
Lithopaedion 83

Mammae, Veränderungen an denselben 141
Mehrfache ektopische Schwangerschaft 96
Menstruation, Anamnese der — bei ekt. Schwangersch. 138
„ normale, Natur der — 7
„ Verhältnis der — zu Schwangerschaft . 6
Mole, tubare. 65
Multiparae, Verhältnis der — zu ekt. Schwangerschaft 93
Mumifikation 81
Muskulatur der Tubenwand, Veränderungen in der — 103

Narkose, Wichtigkeit der — bei der Untersuchung 169
Nebenhornschwangerschaft . . . 75
Nerven, Folgen des Druckes auf — 160

Ovarial-Schwangersch., sogen. 13, 39
Ovarial-Schwangerschaft, 1. beschriebener Fall von — . . . 15

Peritoneum, Veränderungen an dem — 36, 101
Periodische kolikartige Schmerzen 139
Peritonitis 25, 103, 160
Phylogenie des Genital-Traktus . 4
„ der Placenta . . . 114
Placenta 127
„ Verlagerung der — . . 36
„ angebl. Wachstum der — nach d. Tode d. Frucht 89
Placentar-Geräusch 144
Postmortale Untersuchung, Irrtümer bei — 25
Primäre Abdominalschwangersch., sogen. . . . 25
„ „ Koeberlé's Fall 26
„ „ Lecluyse's Fall 25
Primiparae, Verhältnis der — bei ektop. Schwangerschaft . . . 93
Proportion ektop. zu normalen Schwangerschaften 94
Punktion des Fruchtsackes . . . 184
Pyosalpinx 65

Seite

Rectum, Druck auf das — . . . 160
„ Entbindung durch das — 43
„ Untersuchung durch das — 169
Resorption des Eies . . . 58, 65
Retention des Foetus . . 81, 87, 98
Rudiment. Nebenhorn, Schwangerschaft im — 75
Ruptur des Fruchtsackes 46, 53, 161
Ruptur des Fruchtsackes während der falschen Geburt 167

Scheide, Veränderungen bei ektop. Gravidität 144
Schmerzen bei ekt. Schwangersch. 160
Seite der Schwangerschaft . . . 94
Sonde, Benutzung der — z. Diagnose 172
Subperitoneo-abdominal-Schwangerschaft 35
Subperitoneo-pelvikale Schwangerschaft . . 31
„ „ Schwangerschaft, 1. Beschreibung ders. . 17
Symptomatologie der ektopischen Schwangerschaft 137
Symptome der Schwangerschaft an sich 137
Abdominal-Untersuchung . . 142
Anamnese der Menstruation . 138
Ausstossung uteriner Decidua 140
Bimanuelle Untersuchung . . 155
Constitutionelle und sympathische Veränderungen . 138
Foetale Bewegungen . . . 144
„ Herztöne 144
Periodische Kolik-Anfälle . 139
Phänomene am Ende der Schwangerschaft 150
Placentar-Geräusch 144
Veränderungen an den Brüsten 141
„ konstitutionelle u. sympathische 138
„ am Uterus . . 144
„ in der Vagina . 144
Symptome infolge von Komplikationen 159
Blase 159
Cirkulation 160
Druckwirkungen 159
Entzündung 161
Haematocele 164
Hämatom 162
Hämatosalpinx 162
Innere Blutung (innerh. d. Tub.) 162
Nerven 160
Rectum 160
Ruptur des Fruchtsackes bei falscher Geburt 167
Schmerzen 160
Tod der Frucht 168
Vereiterung 165

Seite

Therapie 184
Alte Methoden 184
Zerstörung des Eies durch Beeinflussung der Mutter . 184
Zerstörung des Eies durch Elektrizität . . . 185
„ des Eies durch Injektion von Droguen in den Fruchtsack . 185
„ des Eies durch Kompression der Frucht 185
„ des Eies durch Punktion des Fruchtsackes 184
Elytrotomie 187
Methode der Wahl 189
„ bei noch wachsender ektopischer Schwangerschaft . 205
„ „ alter ektopischer Schwangerschaft . 205
„ „ ampullärer und infundibulärer ektop. Schwangerschaft . 190
„ „ interstitieller ekt. Schwangerschaft . 192
„ „ kombinierter uteriner und ektop. Schwangerschaft . 205
„ „ ektop. Schwangerschaft nach dem normal. Ende und d. Tode d. Frucht 202
„ „ ektop. Schwangerschaft am normal. Ende 201
„ „ rein tubarer ektop. Schwangerschaft . 190
„ „ Mumifikation nach d. Tode d. Frucht 203
„ „ Ruptur i. d. Lig. lat. 197
„ nach „ „ „ „ 198
„ bei Weiter-Entwickl. nach Ruptur des Fruchtsackes . . 198
„ „ sekundärer Ruptur in die Bauchhöhle 201
„ „ prim. Ruptur in die Bauchhöhle . . . 193
„ „ Ruptur mit schwerem Blutverlust Shock, etc. 193
„ „ Ruptur m. leichten Symptomen . . . 195
„ „ Ruptur ohne alle Symptome . . . 195
„ „ Eiterung in alten od. frischen Fällen ektop. Schwangerschaft 203
„ „ Eiterung, vor Durchbruch des Eiters nach aussen 203

	Seite
Therapie bei Eiterung, nach Durchbruch des Eiters nach aussen	204
„ „ Schwangerschaft im rudimentären Nebenhorn	206
Trophoblast	122
Tubarer Abort	61
Tubar-Schwangerschaft	101
Veränderungen bei der Entwicklung ders.	101
Schleimhaut bei —	105
Decidua reflexa bei —	115
Decidua serotina bei —	110
progressive Veränderungen in dem Bindegewebe	111
progressive Veränderungen in den Blutgefässen	113, 117
progressive Veränderungen in dem Epithel	110
Decidua vera bei —	105
Muskulatur bei —	103
Peritoneum bei —	101
Verhältnis zwischen Ei und Decidua bei —	119
frühzeitige Bedeutung des foetalen Epiblastes bei —	119
Amnion bei —	135
Chorion bei —	126
nicht placentarer Teil	133
Placentar-Teil	127
Ansatz der Zotten an die Serotina	131
Intervilläre Cirkulation	125, 134
Bildung der Zotten	129
Tuben-Schleimhaut ausserhalb des Eies	118
Tubo-abdominal-Schwangerschaft sogen.	18
Tubo-ovarial-Schwangerschaft	18
Tubo-peritoneal- „	46
Ueberwanderung des Eies, äussere	80
Urin-Entleerung, Störungen bei der	159
Ursachen d. ektop. Schwangersch.	1
Uterine Ausstossung des Foetus	44
Utero-interstitial-Schwangersch. sogen.	16
Utero-tubar-Schwangersch., sogen.	18
Utero-tubo-abdominal-Schwangerschaft, sog.	18
Uterus bei ektop. Schwangersch.	144
Vaginale Veränderungen	144
„ Ausstossung des Eies	44
„ Schwangerschaft, sogen.	16
„ Laparotomie bei ektop. Schwangerschaft	187
Veränderungen im Foetus nach d. normalen Ende	168
„ b. d. Entwicklung	101
Vereiterung	42, 44
„ Symptome der —	165
Verhältnis ektopisch. zu normaler Schwangerschaft	94
Verkalkung des Eies	83
Versteinerung des Eies	84
Verschiedene Formen der ektop. Schwangerschaft im Einzelnen	29
Ampulläre Tubar-Schwangersch.	29
Zerstörung derselben	61
Hämatosalpinx	64
Molenbildung	65
Mumifikation	65
Pyosalpinx	65
Tubarer Abort	61
Persistierende ampull. Tubar-Schwangerschaft	29
Ruptur in's Ligam. latum	31
Subperitoneo-pelvical-Schwangerschaft	31
Weiterentwicklung ders. bis zum normalen Ende	34
Sekundäre Ruptur ders. in die Bauchhöhle	39
Ausgang in Eiterung	42
„ „ Hämatombildg.	40
„ „ lipoide Umwandlung	46
„ „ Lithopaedionbildung	46
„ „ Mumifikation	46
Ruptur in die Bauchhöhle	46
Weiterentwicklung bis zum normalen Ende (Tuboperitonealschwangerschaft)	46
Unterbrechung der Schwangerschaft durch dieselbe	53
Folgezustände d. Hämatocele	57
Infundibul. Tubarschwangersch.	28, 73
Tubo-ovarial- u. Tubo-abdominal-Schwangerschaft, sogen.	28, 73
Interstitielle Tubar-Schwangerschaft	66
Ei stirbt ab, wird aber retiniert	73
Persistierende	69
Ruptur in das lig. lat.	72
„ „ die Peritoneal-Höhle	70
„ „ „ Uterus-Höhle	71
„ „ „ Peritoneal- und Uterus-Höhle	72
Voll entwickelte ektop. Schwangerschaft, Veränderungen bei —	151
Ampulläre Tubarschwangersch.	
Wachstum der Placenta, angebl. nach dem Tode der Frucht	89
Wiederholte ekt. Schwangersch.	95, 151
Zotten, Anheftung d. — an d. Serotina	131
Zotten, Bildung, der —	126, 129
„ Veränderungen in den —	131
Zunahme des Abdomens	142
Zwillings-Schwangerschaft	98, 99

Seite
42, 44
. . 165
aler
. . 94
. . 83
. . 84
ktop.
nen . 29
rsch. 29
. . 61
. . 64
. . 65
. . 65
. . 61
ıbar-
. . 29
n . 31
l-
, . 31
s. bis
. . 34
rs. in
. . 39
. . 42
ildg. . 40
vand-
. . 46
onbil-
. . 46
on . 46
lle . 46
s zum
operi-
aft) . 46
wang-
eselbe 53
tocele 57
rsch. 28, 73
domi-
gen. 28, 73
nger-
. . . 66
ziniert 73
. . . 69
. . . 72
Höhle 70
hle . 71
und
hle . . 72
anger-
i — . 151
gersch.
ngebl.
acht . 89
sch. 95, 151
erotina 131
. 126, 129
den — 131
. . . 142
. 98, 99

Tafel I.

Fig. 1.

Wand eines tubaren Fruchtsackes am normalen Ende der Schwangerschaft. Die Eihäute sind nicht zu sehen.

a. Bindegewebe.
b. Muskelbündel.

175-fache Vergrösserung.

Fig. 2.

(Zu pp. 10, 106).

Transversal-Schnitt durch eine nicht-schwangere Tuben-Ampulle. Die Schleimhaut-Falten sind einfach angeordnet. In denselben deciduale Veränderungen. Die Tube der anderen Seite war 2 Monate schwanger.

a. Schleimhautfalten mit decidualen Veränderungen.
b. Muskulatur.

10-fache Vergrösserung.

Fig. 3.

(Zu pp. 10, 106).

Ein anderer Transversal-Schnitt vom nämlichen Falle.

10-fache Vergrösserung.



Fig. 1

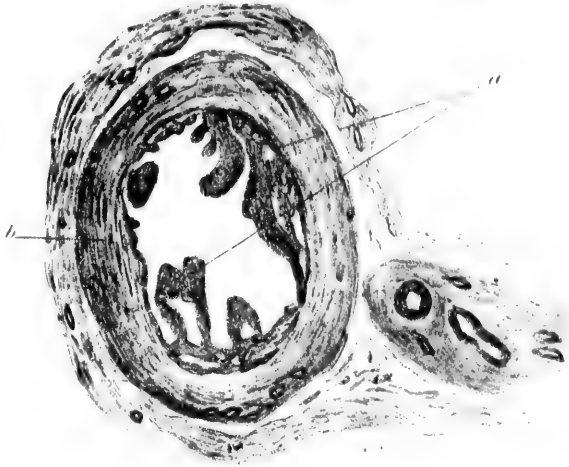

Fig. 2

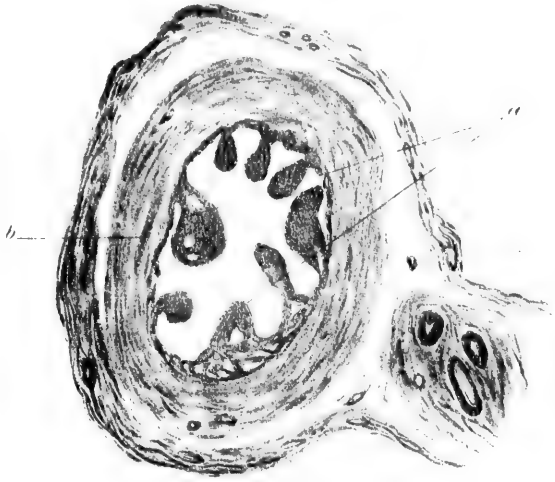

Fig. 3

Verlag von S. Karger in Berlin N. W. 6.

Tafel II.

Fig. 1.

Transversal-Schnitt durch die Tuben-Ampulle in dem auf Seite 107 erwähnten Fall. Die andere Tube war kurze Zeit schwanger. Zu beachten das abnorme Aussehen der Schleimhaut und deren grosse Aehnlichkeit mit der von einem Uterushorn zahlreicher Säugetiere. Decidua-Zellen fanden sich an verschiedenen Stellen. (Man könnte den Zustand der Tubenschleimhaut für eine Folge von Endosalpingitis halten, doch ist nirgends eine Spur von Entzündung zu finden).

25—30-fache Vergrösserung.

Fig. 2.

Normale Schleimhaut aus einer Tuben-Ampulle. Querschnitt.

a. Verästelungen der Schleimhaut-Fransen.

b. Muskulatur der Wand.

50-fache Vergrösserung.

Fig. 3.

Normale Tuben-Wand.

(Zu p. 107).

a. Flimmerndes Cylinder-Epithel der Schleimhaut. Aus einer Stelle zwischen 2 Fransen.

b. Muskulatur der Wand. Zu beachten die geringe Entwicklung des subepithelialen Bindegewebes.

435-fache Vergrösserung.

Fig. 1.

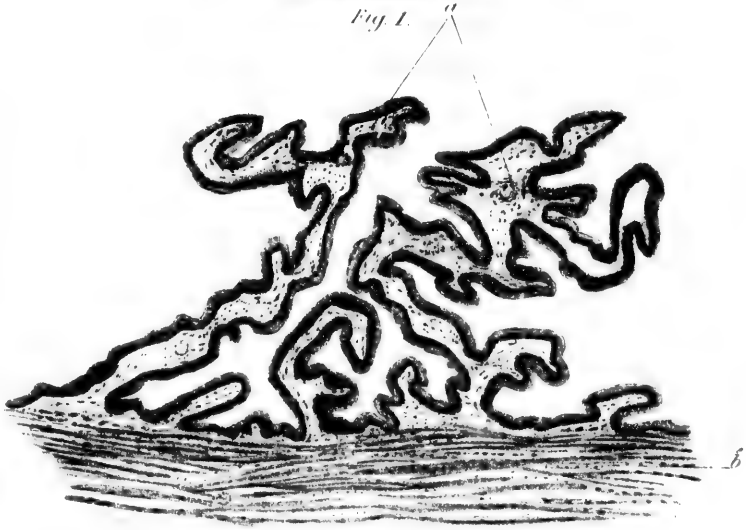

Fig. 2.

Fig. 3.

Verlag von S. Karger in Berlin N. W. 6.

Tafel III.

(Zu p. 107).

Fig. 1.

Deciduabildung in der Tubenschleimhaut. Von dem auf Tafel I, Fig. 2 und 3 dargestellten Präparat.

a. Abgeflachtes und stellenweise zerrissenes (ursprünglich cylindrisches) Epithel der Schleimhaut.
b. Decidua-Zellen in verschiedenen Entwicklungs-Stadien.
c. Muskel-Bündel.

230-fache Vergrösserung.

Fig. 2.

Querschnitt durch eine normale Schleimhautfranse der Tube.

a. Flimmerndes Cylinder-Epithel.
b. Feines Bindegewebs-Stroma.

435-fache Vergrösserung.

Fig. 3.

Querschnitt durch eine Schleimhautfranse einer Tube mit decidualer Veränderung.

a. Abgeflachtes Epithel.
b. Abgerissenes und degeneriertes Epithel.
c. Decidua-Bildung im Bindegewebs-Stroma.

230-fache Vergrösserung.

Fig. 4.

Durch Blut-Extravasation abgerissenes Decidua-Gewebe.

a. Sich verästelnde Decidua-Zellen.
b. Blut-Körperchen.

435-fache Vergrösserung.

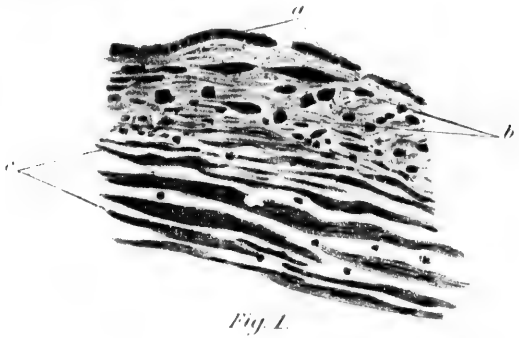

Fig. 1.

Fig. 2.

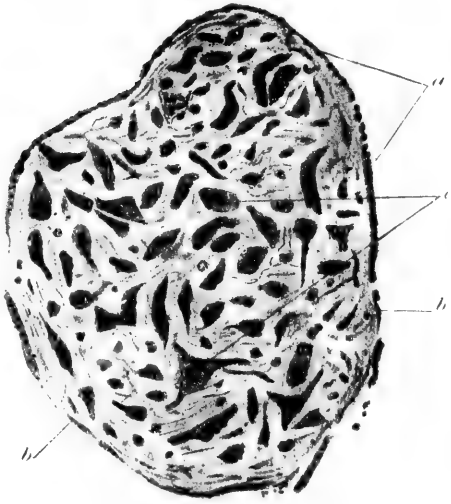

Fig. 3.

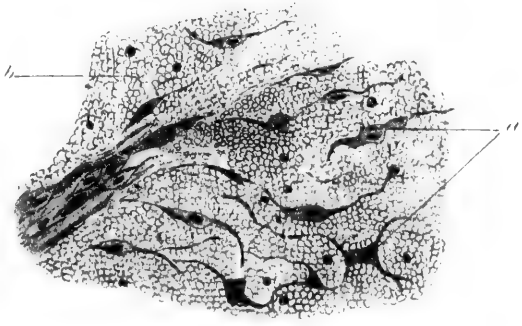

Fig. 4.

Verlag von S. Karger in Berlin N. W. 6.

Tafel IV.

(Zu p. 107 sequ.)

Fig. I.

Tubenwand mit decidualer Veränderung in der Schleimhaut.

a. Deutliche Decidua-Zellen-Bildung in der oberflächlichen, kompakten Schicht.
b. Hohlräume in der tiefen, spongiösen Schicht.
c. Muskulatur.

52-fache Vergrösserung.

Fig. 2.

Ein gleichartiges Präparat.

a. Deutliche Decidua-Bildung in 2 einfach angeordneten (nicht verzweigten) Schleimhaut-Fransen.
b. Hohlräume in der Spongiosa. In denselben abgerissenes Epithel frei liegend.
c. Muskulatur.

52-fache Vergrösserung.

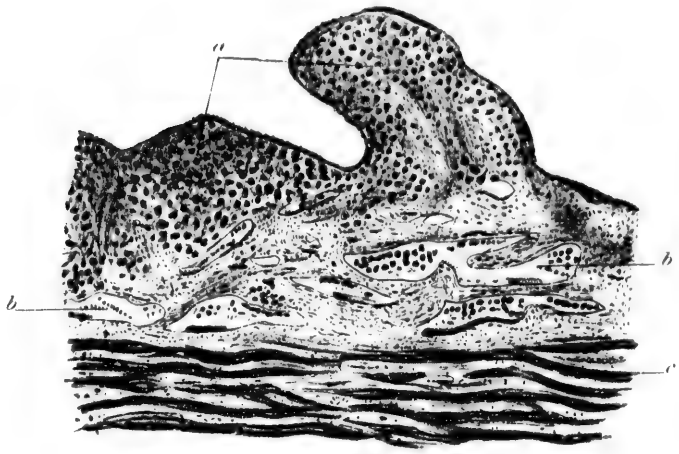

Fig. 1.

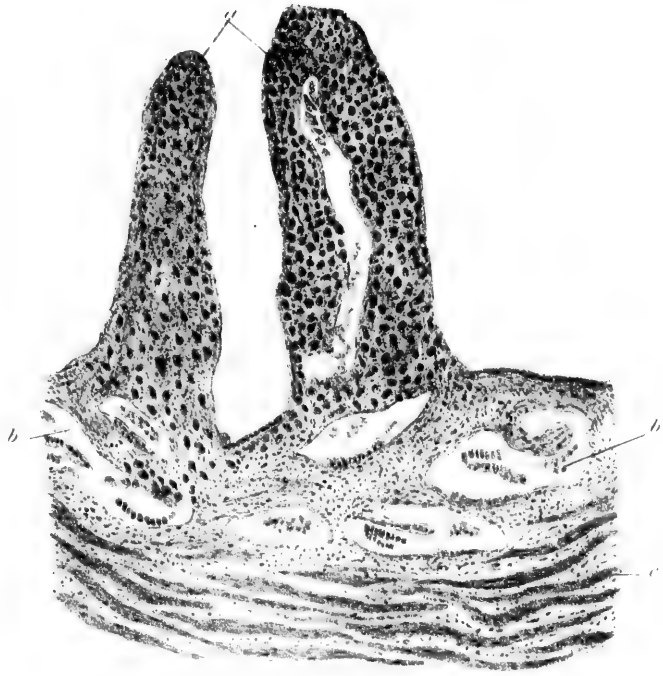

Fig. 2.

Verlag von S. Karger in Berlin N. W. 6.

Tafel V.

(Zu p. 107 sequ.)

Fig. 1.

Die gleichen Verhältnisse, wie auf Tafel IV, Fig. 1 und 2.

a. Deciduale Veränderung in den Schleimhaut-Fransen.

b. Hohlräume in der tiefen, spongiösen Schicht.

c. Muskulatur.

52-fache Vergrösserung.

Fig. 2.

Ein Stück der Spongiosa bei starker Vergrösserung.

Im oberen Teil des Schnittes einige Deciduazellen, die zur kompakten Schicht gehören. Die decidualen Veränderungen nicht weit in die Spongiosa vorgedrungen.

a. Decidua-Zellen aus der kompakten Schicht.

b. Hohlräume der Spongiosa mit abgerissenem und degeneriertem Epithel.

c. Muskulatur.

d. Gewöhnliche Bindegewebs-Zellen der Schleimhaut.

435-fache Vergrösserung.

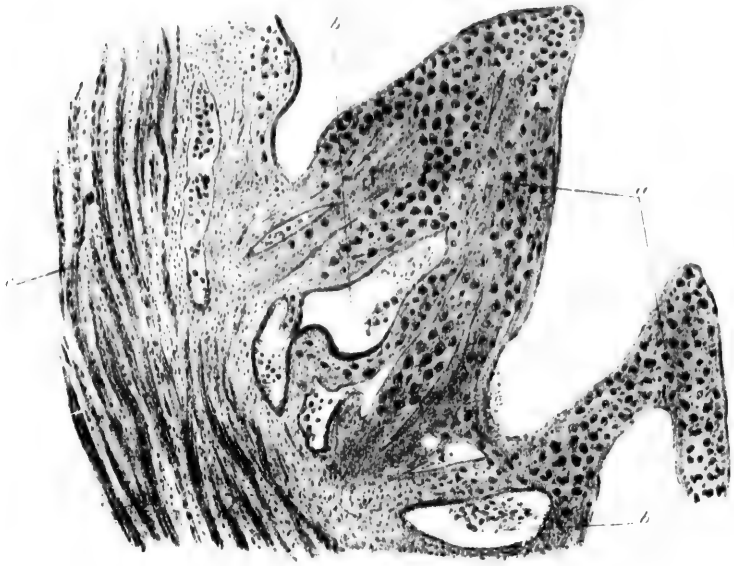

Fig. 1.

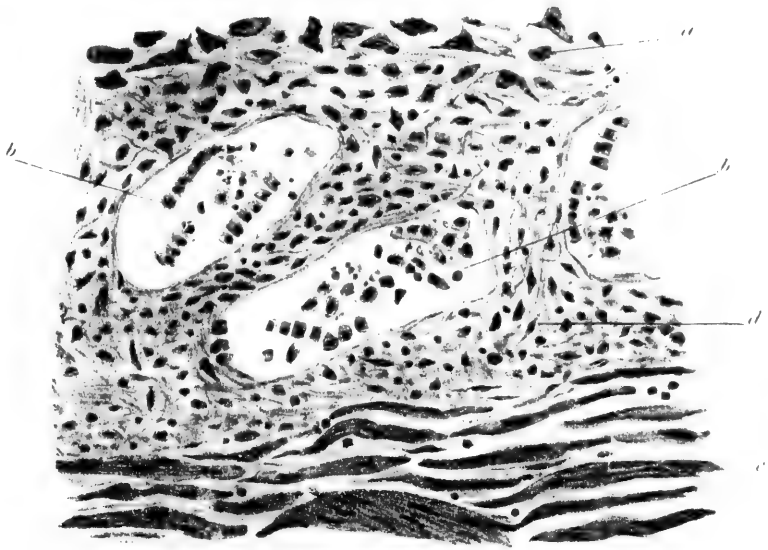

Fig. 2.

Verlag von S. Karger in Berlin N. W. 6.

Tafel VI.

Fig. 1.

(Zu p. 110 sequ.)

Eine gering vorspringende Schleimhautfalte mit progressiven decidualen Veränderungen.

a. Schleimhautfransen.
b. Tuben-Muskulatur.

52-fache Vergrösserung.

Fig. 2.

(Zu p. 110 sequ.)

Eine ganz kurze, breite Schleimhaut-Franse mit Deciduabildung.

a. Schleimhaut-Franse.
b. Tuben-Muskulatur.

52-fache Vergrösserung.

Fig. 3.

(Zu p. 110 sequ.)

Drüsenartige Hohlräume in der kompakten Deciduaschicht. Dieselben sind entweder von Anfang an vorhanden oder entstehen bei der decidualen Umbildung durch Verschmelzen der äusseren Flächen anliegender Schleimhautfransen.

a. Bindegewebe mit einigen Decidua-Zellen.
b. Drüsenartige Hohlräume.

2 Monate. 175-fache Vergrösserung.

Fig. 4.

(Zu p. 132.)

Zotte, die sich nicht mit ihrem Ende, sondern mit ihrer Längsseite an die Serotina angelegt hat. Nur ganz geringe Proliferation der dieselbe bedeckenden Epithelschicht (chorialer Epiblast).

a. Zartes myxomatöses Zotten-Stroma.
b. Epitheliale Bedeckung mit geringer Proliferation in ihrer tiefen Schicht.
c. Foetales Epithel. Die Reste von ursprünglicher epiblastischer Trophoblast-Schicht auf der Decidua-Oberfläche.
d. Kapillar-Raum in der Decidua.
e. Drüsenartiger Hohlraum in der Decidua.

2 Monate. 97-fache Vergrösserung.

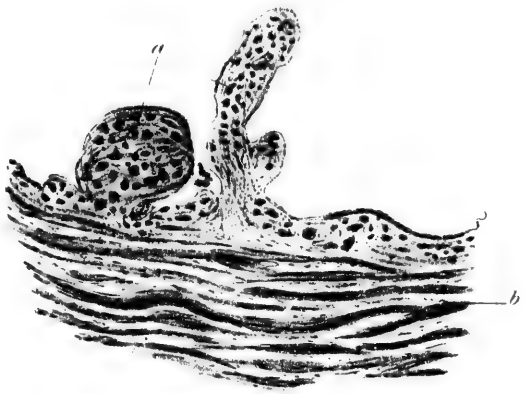

Fig. 1.

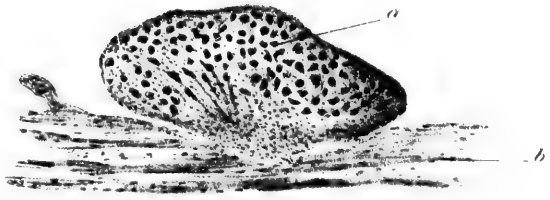

Fig. 2.

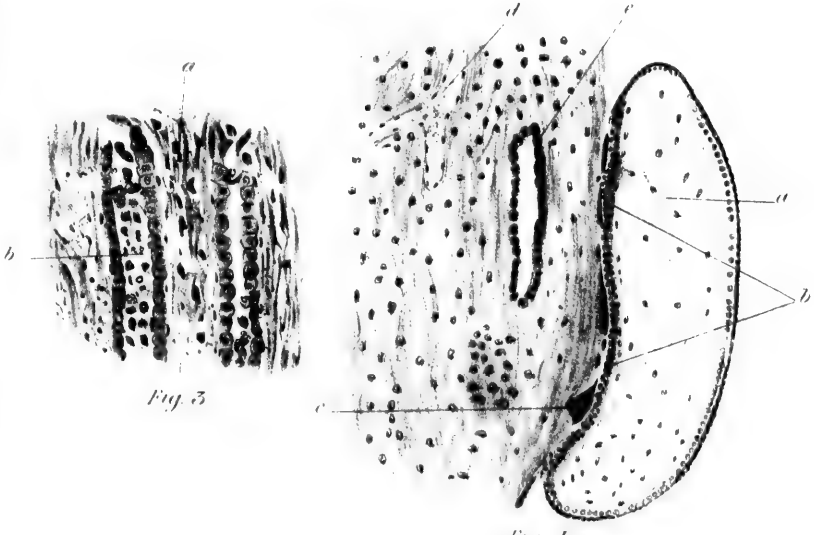

Fig. 3. *Fig. 4.*

Verlag von S. Karger in Berlin N. W. 6.

Tafel VII.

Fig. 1.

(Zu p. 110.)

Schnitt durch die kompakte Schicht der Decidua serotina.

a. Zotte, teilweise in Serotina eingebettet.
b. Reihe kubischer Zellen; wahrscheinlich Reste von Epithel, das einen drüsenartigen Hohlraum auskleidete.
c. Decidua-Zellen.
d. Eine weitere eingebettete Zotte.
e. Foetaler Epiblast, auf der Decidua liegend.

3 Monate. 52-fache Vergrösserung.

Fig. 2.

(Zu pp. 108 u. 110 ff.)

Kompakte Decidua-Schicht.

a. Oberflächliche degenerierte Masse, wahrscheinlich Koagulations-Nekrose.
b. Muskel-Bündel.

Dazwischen einzelne verstreute Decidua-Zellen und Zellreihen, die wahrscheinlich zu drüsenartigen Hohlräumen gehört haben.

2 Monate. 175-fache Vergrösserung.

Fig. 3.

(Zu pp. 108 u. 110 ff.)

Kompakte Decidua-Schicht.

a. Degenerirte oberflächliche Schicht.
b. Decidua-Zellen.
c. Schicht von homogenem, kernhaltigem Protoplasma, Reste ursprünglichen foetalen Epiblastes.

2 Monate. 175-fache Vergrösserung.

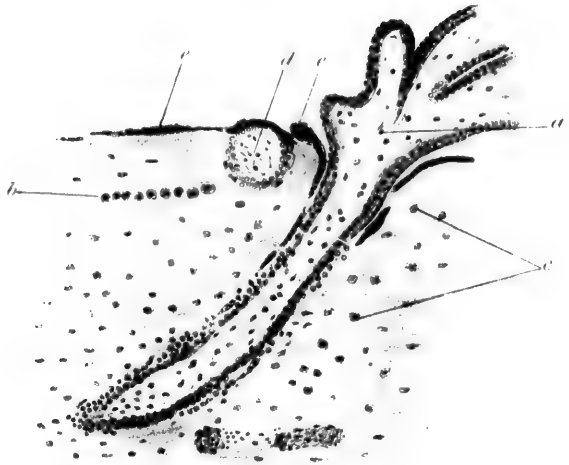

Fig. 1.



Fig. 2.

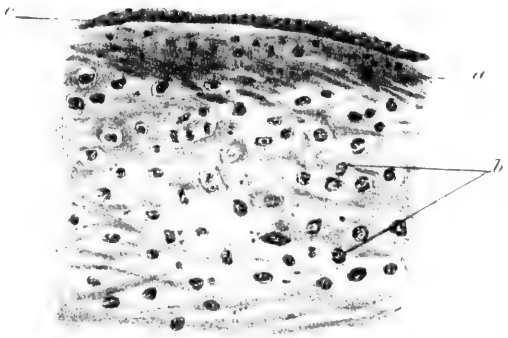

Fig. 3.

Verlag von S. Karger in Berlin N. W. 6.

Tafel VIII.

(Zu p. 108 ff.)

Fig. 1.

Kompakte Deciduaschicht.

a. Decidua-Zellen.
b. Oberflächliche Lage der ursprünglichen Trophoblast-Schicht.
c. Kernhaltige Protoplasma-Masse von der nämlichen Art, wie auf der Oberfläche der Decidua; wahrscheinlich ist ein von der Oberfläche schräg nach einwärts vorgedrungener Ausläufer getroffen.

2 Monate. 175-fache Vergrösserung.

Fig. 2.

Querschnitt durch eine voll entwickelte tubare Fruchtsackwand.

a. Zotten, an die Serotina angeheftet.
b. Reste foetalen Epiblastes auf der Oberfläche.
c. Decidua mit wenigen Zellen.
d. Sackwand, beinahe ganz aus Bindegewebe bestehend.

9 Monate. 97-fache Vergrösserung.

Fig. 3.

Idem.

a. Zotte.
b. Reste der foetalen Epiblast-Schicht.
c. Fruchtsackwand.
Die deciduale Schicht beinahe gänzlich verschwunden.

9 Monate. 97-fache Vergrösserung.

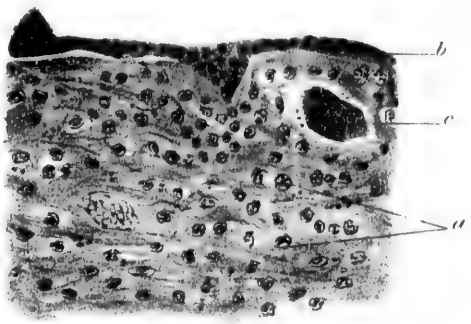

Fig. 1.

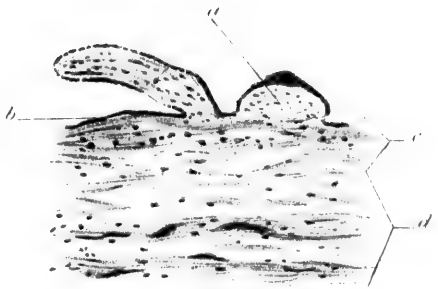

Fig. 2.



Fig. 3.

Verlag von S. Karger in Berlin N. W. 6.

Tafel IX.

(Zu p. 135).

Fig. 1.

Schnitt durch Placenta und Tubenwand.

a. Amnion.
b. Chorion.
c. Grosser Zotten-Stamm.
d. Zotten.
e. Zotte, an die Decidua angeheftet.
f. Blut-Sinus in der Decidua.
g. Decidua-Gewebe.
h. Muskulatur der Wand.

2 Monate. 10-fache Vergrösserung.

Fig. 2.

Schnitt durch Reflexa, Amnion und Chorion.

a. Reflexagewebe; wenige grosse Deciduazellen und viele Leucocyten.
b. Grosse Bluträume.
c. Reste einer Zotte des Chorion laeve, in die Decidua-Oberfläche eingebettet.
d. Eine weitere eingebettete Zotte: dieselbe ist ganz degeneriert und hat ihren Epithelsaum verloren.
e. Reste des foetalen Epiblastes auf der Oberfläche der Reflexa.

2½ Monate. 38-fache Vergrösserung.

Fig 1

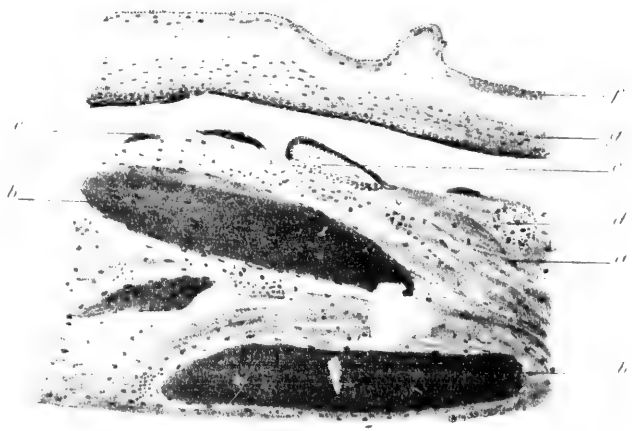

Fig 2

Verlag von S. Karger in Berlin N. W. 6.

Tafel X.

Fig. 1.

(Zu p. 111, ff.)

Decidua serotina im 3. Monat.

a. Zahlreiche grosse Decidua-Zellen.
b. Fibrin und Blut auf der Decidua-Oberfläche.
c. Foetale Epiblast-Reste auf der Oberfläche.
d. Degeneriertes oberflächliches Decidua-Gewebe.
e. Fibrin von Blutextravasaten der Tiefe der Serotina.

3 Monate. 175-fache Vergrösserung.

Fig. 2.

(Zu p. 113, ff.)

Decidua-Serotina und Teil der muskulösen Tubenwand.

a. Vorspringende Schleimhautfalte mit deutlich decidualer Umbildung im Bindegewebe.
b. Decidua-Zellen in einem anderen Teil der Schleimhaut.
c. Blut-Räume.
d. Deutliche endotheliale Proliferation (Trophospongia-Bildung) dringt nach aussen etwas in umgebendes Gewebe vor.

5—6 Wochen. 97-fache Vergrösserung.

Fig. 3.

(Zu p. 113, ff.)

Schnitt durch einen Teil der Serotina.

a. Deciduagewebe.
b. Grosse Bluträume.
c. Trophospongia.
d. Ausdehnung der Trophospongia nach aussen gegen die Oberfläche.
e. Zotte, an die Oberfläche fixiert; das proliferierte Epithel geht in die Trophospongia über.
f. Reste von foetalem Epiblast auf der Oberfläche der Decidua.

3 Monate. 97-fache Vergrösserung.

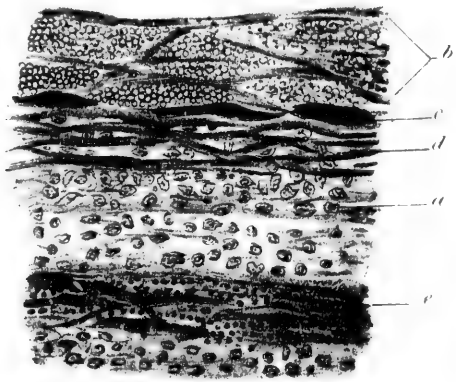

Fig. 1.

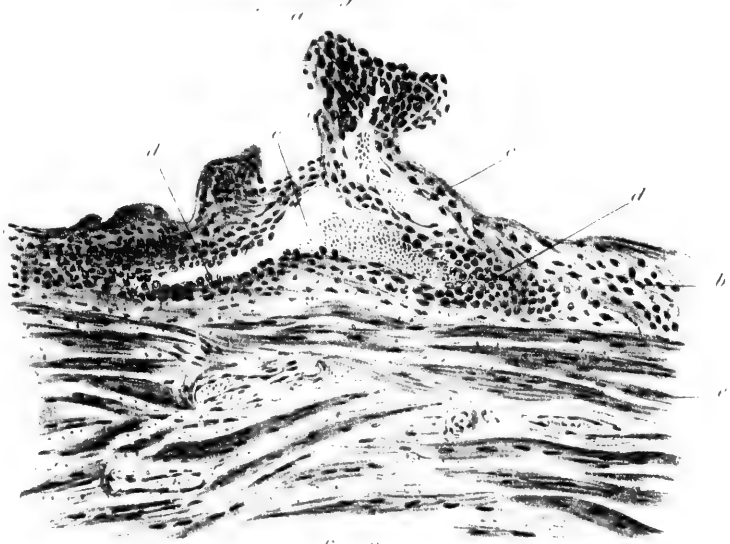

Fig. 2

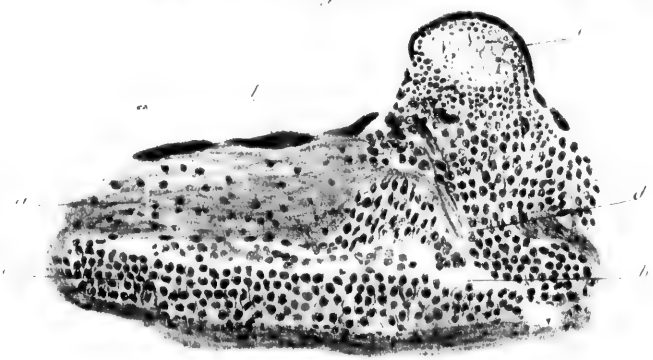

Fig. 3

Verlag von S. Karger in Berlin N. W. 6.

Tafel XI.

(Zu p. 135.)

Fig. 1.

Decidua serotina.

a. Deciduagewebe.
b. Teil eines grossen Sinus in der Decidua; öffnet sich nach auswärts in einen intervillären Raum.
c. Blut im Sinus.
d. Foetale Epiblast-Massen; diese haben offenbar zu Resorption von Deciduagewebe geführt, so dass dieses sich in einen Blutsinus öffnet.
e. Zotte.

2 Monate. 175-fache Vergrösserung.

Fig. 2.

Decidua-serotina mit längsseits angelegter Zotte.

a. Zotte.
b. Decidua.
c. Grosser Sinus in der Decidua.
d. Proliferiertes Endothel (Trophospongia).
e. Foetale Epiblast-Reste auf der Decidua-Oberfläche.

3 Monate. 175-fache Vergrösserung.

Fig. 3.

Arterie an der Vereinigung der Decidua und Muskulatur der Tube.

a. Arterie mit Blut und abgerissenem Endothel in ihrem Lumen.
b. Decidua.
c. Muskulatur.
d. Proliferiertes Endothel

5—6 Wochen. 38-fache Vergrösserung.

Fig 1

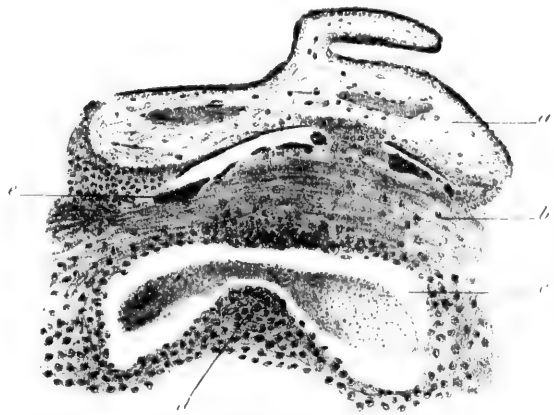

Fig 2

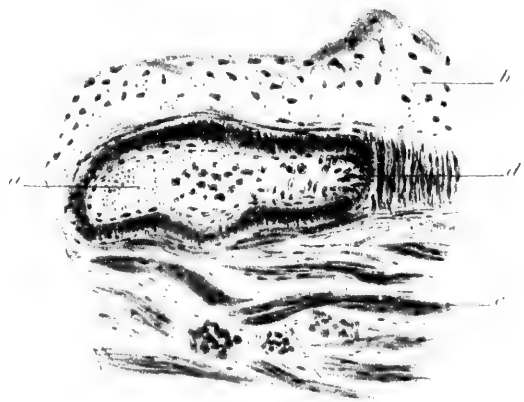

Fig 3

Verlag von S. Karger in Berlin N.W. 6.

Tafel XII.

(Zu p. 135.)

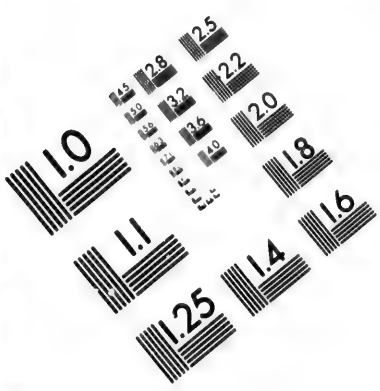

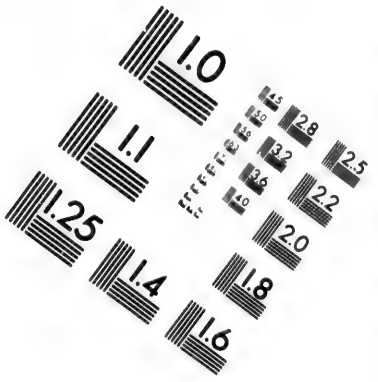

IMAGE EVALUATION TEST TARGET (MT-3)

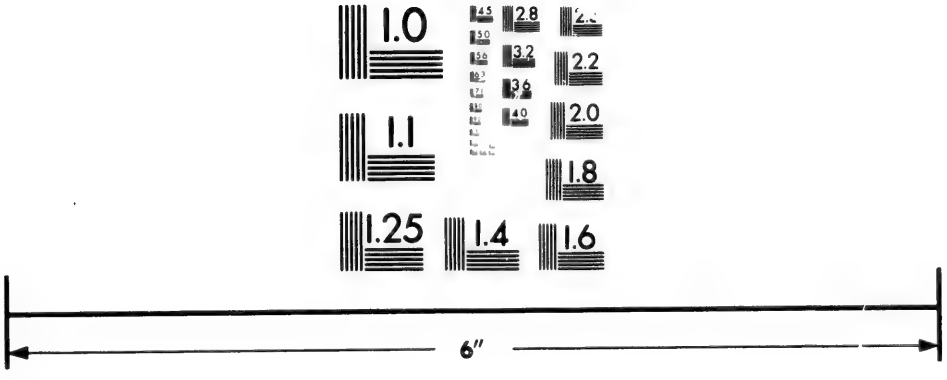

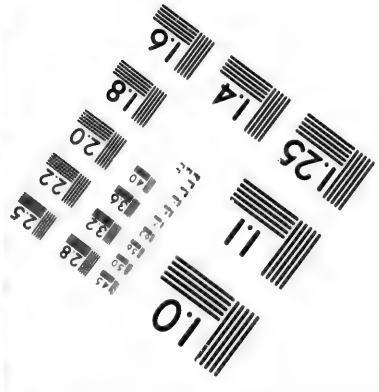

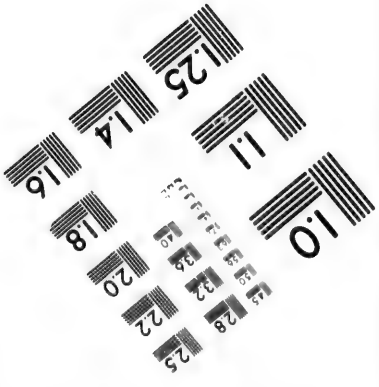

Photographic Sciences Corporation

23 WEST MAIN STREET
WEBSTER, N.Y. 14580
(716) 872-4503



Schnitt durch Decidua und Placenta.

a. Amnion.
b. Chorion.
c. Zotten.
d. Zotte, an die Oberfläche angeheftet.
e. Decidua.
f. Grosser Blutsinus, der sich in intervilläre Räume öffnet.
g. Reste von Zotten zwischen den Eihäuten und Decidua ausserhalb der Serotina.

3 Monate. 10-fache Vergrösserung.

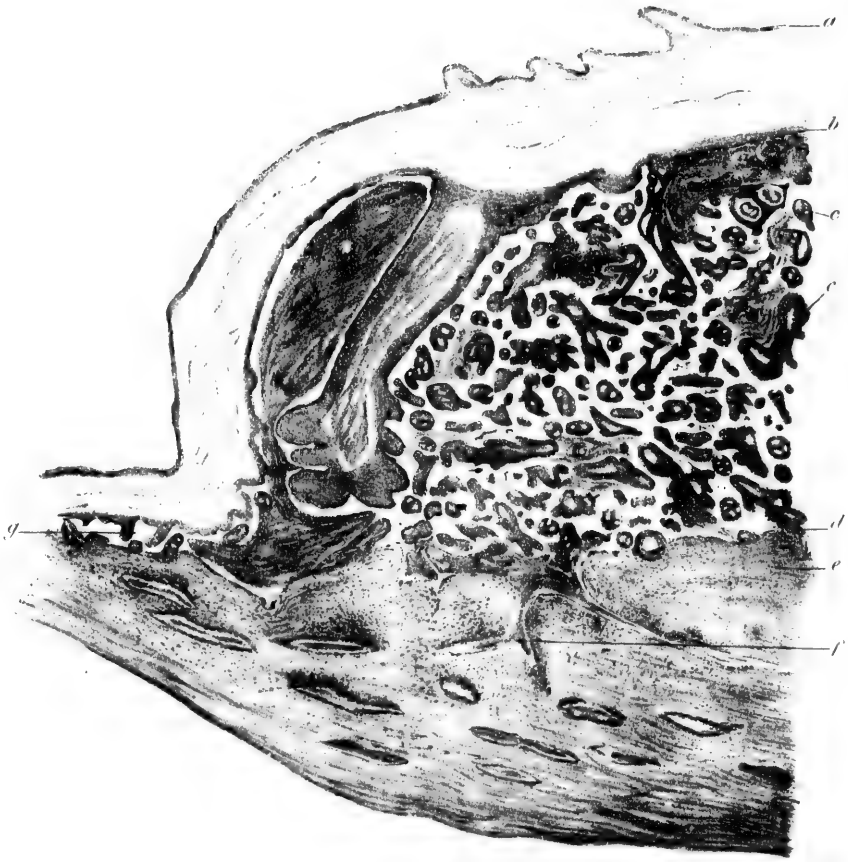

Verlag von S. Karger in Berlin N. W. 6.

Tafel XIII.

(Zu p. 135.)

Schnitt durch Decidua reflexa und angrenzende Tuben-Wand.

a. Decidua reflexa.
b. Blutraum in der Reflexa.
c. Blutraum, der durch die foetale Oberfläche durchgebrochen und Zotten bei Seite geschoben hat.
d. Zotte, an die Oberfläche angeheftet.
e. Amnion.
f. Chorion.
g. Zotten.

2 1/2 Monate. 10-fache Vergrösserung.

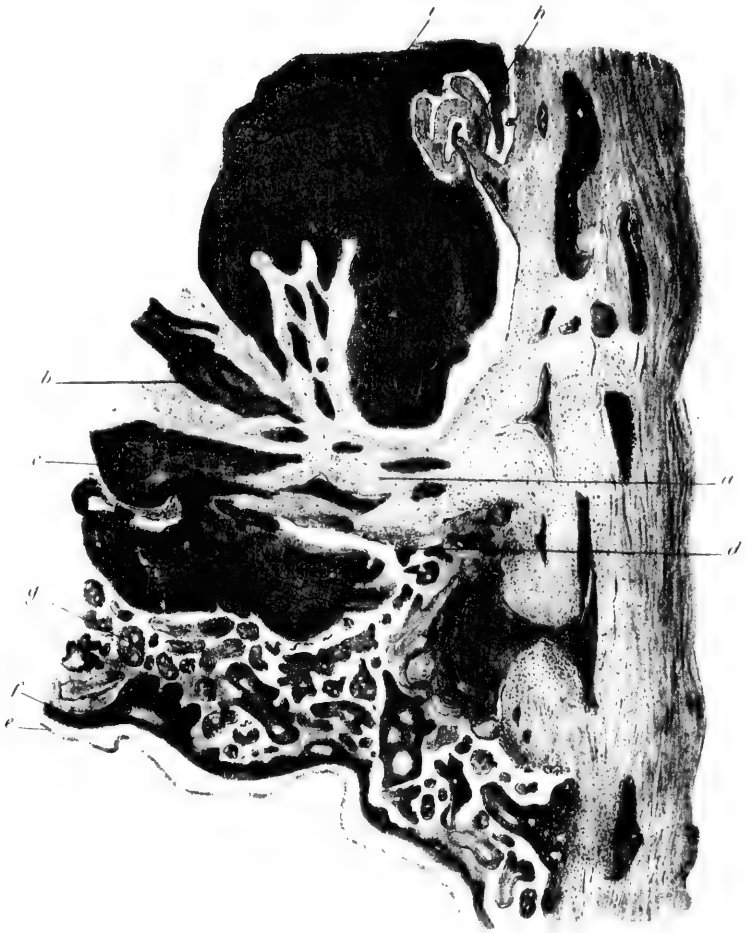

Verlag von S. Karger in Berlin N. W. 6.

Tafel XIV.

Fig. 1.

(Zu p. 113, ff.)

Schnitt durch Eine Wand eines Blutraumes in der Decidua.

a. Decidualgewebe.

b. Endotheliale Proliferation. (Trophospongia), nach aussen vordringend und Decidua absorbierend.

3 Monate. 435-fache Vergrösserung.

Fig. 2.

(Zu p. 131, ff.)

Querschnitt durch einen Blutsinus.

a. Gefäss-Lumen.

b. Auf einer Seite unverändertes Endothel.

c. Deutliche endotheliale Proliferation (Trophospongia).

4 Monate. 435-fache Vergrösserung.

Fig. 3.

(Zu p. 131.)

Schnitt durch Eihäute, verschmolzene Reflexa und Vera und einen Teil der Tuben-Muskulatur.

a. Amnion.

b. Chorion.

c. Zotten an der Oberfläche der Reflexa; Stroma fibrös; Deck-Epithel grossenteils verloren gegangen.

d. Verschmolzene Reflexa und Vera.

e. Tuben-Muskulatur.

f. Blutsinus.

g. Foetale Epiblast-Reste auf der Reflexa-Oberfläche.

4 Monate. 38-fache Vergrösserung.

Fig. 4.

(Zu p. 131.)

Idem.

a. Amnion.

b. Chorion.

c. Reflexa und Vera.

d. Tuben-Muskulatur.

3 Monate. 38-fache Vergrösserung.

Fig. 1.

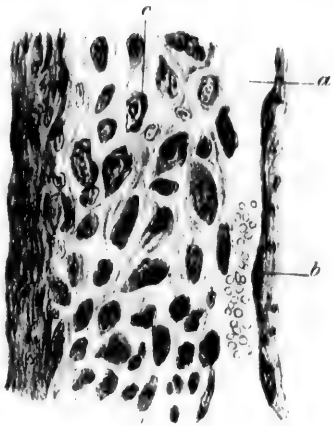

Fig. 2.

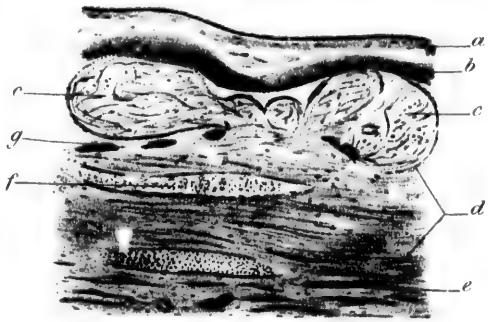

Fig. 3.

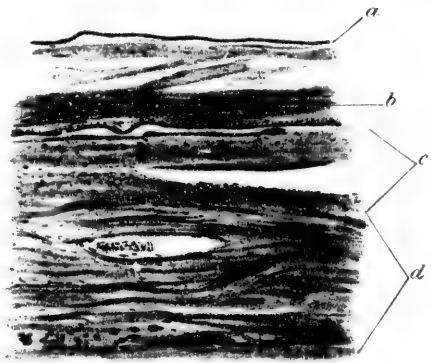

Fig. 4.

Verlag von S. Karger in Berlin N. W. 6.

Tafel XV.

Fig. 1.

(Zu p. 131.)

Das Gleiche, wie Fig. 3 auf Tafel XIV.

a. Amnion.
b. Chorion.
c. Zotten, in Decidua eingebettet; zeigen fibröse Veränderungen und haben ihr Epithel verloren.
d. Decidua.
e. Msukel-Bündel der Tubenwand.

$2^1/_2$ Monate. 38-fache Vergrösserung.

Fig. 2.

(Zu p. 132.)

Zotte, an einem decidualen Vorsprung angeheftet; letzterer wahrscheinlich der Rest einer Schleimhautfalte.

a. Zotte.
b. Deciduagewebe.
c. Foetale Epiblastreste auf der Decidua-Oberfläche.

2 Monate. 97-fache Vergrösserung.

Fig. 3.

(Zu p. 132.)

Decidua mit verschiedenartig angelagerten und eingebetteten Zotten.

a. Vorspringende Stelle der Decidua.
b. Zotten.
c. Foetale Epiblast-Reste.

3 Monate. 38-fache Vergrösserung.

Fig. 4.

(Zu p. 132.)

Zotte, an die Serotina angeheftet.

a. Bindegewebs-Stroma der Zotte.
b. Oberflächliche Epithel-Schicht. Zu beachten deren Aehnlichkeit mit foetalem Epiblast auf der Decidua-Oberfläche.
c. Proliferations-Masse der tiefen Epithelschichten an der Zottenbasis.
d. Foetale Epiblast-Reste auf der Decidua-Oberfläche.
e. Decidua serotina.

2 Monate. 175-fache Vergrösserung.

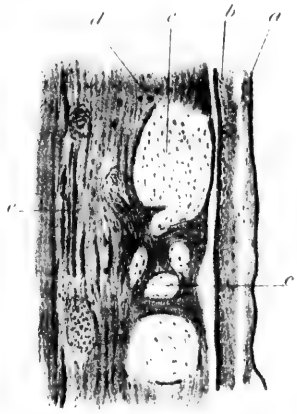

Fig. 1.

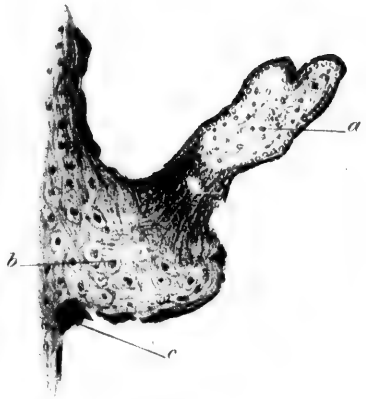

Fig. 2.

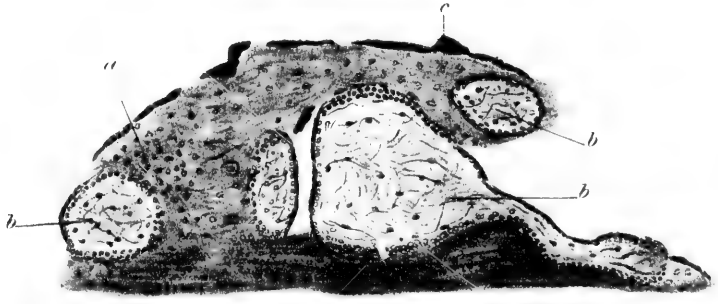

Fig. 3.

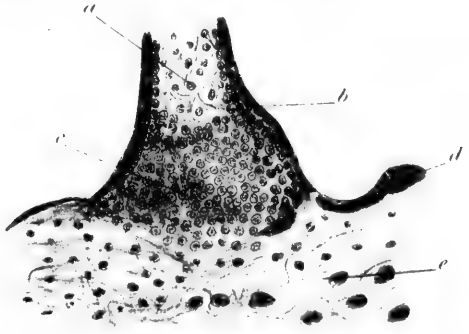

Fig. 4.

Verlag von S. Karger in Berlin N. W. 6.

Tafel XVI.

Fig. 1.

(Zu pp. 110, ff. und 130.)

Serotina und Zotten.

a. Proliferierende Zellen aus der tiefen Zotten-Epithel-Schicht vor der Anheftung an die Decidua.
b. Oberflächliche Zellschicht; abgeflacht, abgebrochen und zerrissen.
c. Foetale Epiblast-Reste auf der Decidua-Oberfläche.
d. Decidua.

2 Monate. 175-fache Vergrösserung.

Fig. 2.

(Zu p. 132.)

Anheftung einer Zotte an die Serotina mittelst einer plasmodium-artigen Brücke von foetalem Epiblast.

a. Zotte.
b. Epiblast-Brücke, in Verbindung mit der oberflächlichen Schicht der Zotte und der auf der Decidua.
c. Decidua.

2 Monate. 230-fache Vergrösserung.

Fig. 3.

(Zu p. 132.)

Idem.

a. Zotte.
b. Brücke von foetalem Epiblast.
c. Foetale Epiblast-Reste auf der Decidua-Oberfläche.
d. Decidua.

2 Monate. 230-fache Vergrösserung.

Fig. 4.

(Zu pp. 121 u. 130.)

Massen von foetalem Epiblast und junge Zotte.

a. Vielkernige, plasmodium-artige Masse.
b. Junge Zotte; im Inneren des Epiblast-Ringes ein Stroma von jungem Bindegewebe.
c. Epiblast-Streifen.
d. Blasser hyaliner Streifen mit granulierten Kernen (im Degenerations-Zustand befindlich).

3 Monate. 500-fache Vergrösserung.

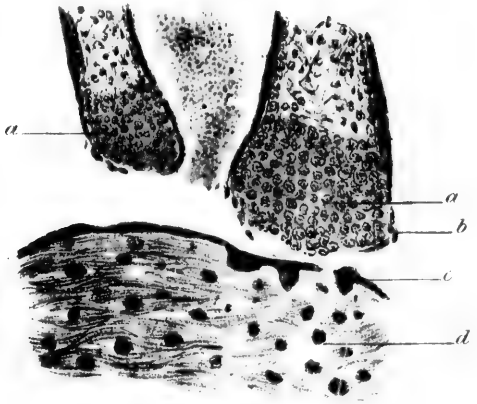

Fig. 1.

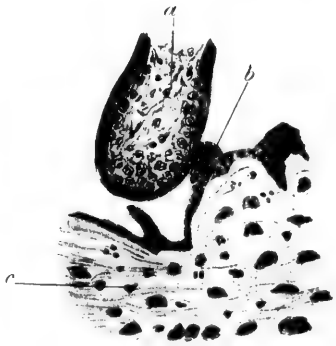

Fig. 2.

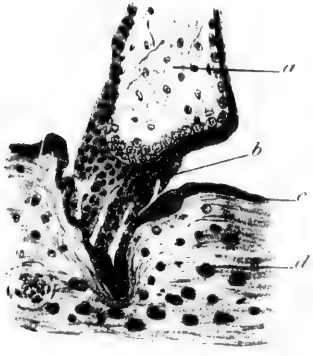

Fig. 3.



Fig. 4.

Verlag von S. Karger in Berlin N. W. 6.

Tafel XVII.

(Zu p. 135.)

Fig. 1.

(S. auch pp. 121, 122).

Netzförmig angeordnete Masse von plasmodium-artigem foetalem Epiblast, wahrscheinlich die Reste frühzeitiger epiblasitscher Verbindung zwischen Ei und Decidua an einer Stelle mit der auf der Decidua liegenden Schicht in Zusammenhang.

a. Decidua.
b. Netzförmiger Epiblast.
c. Epiblast-Schicht auf der Decidua-Oberfläche.
d. Mütterliche Blutkörperchen.

5—6 Wochen. 435-fache Vergrösserung.

Fig. 2.

Grosser Blutsinus in der Decidua, der sich in einen intervillären Raum öffnet.

a. Sinus.
b. Decidua.
c. Foetale Epiblastmassen, die sich entlang der Sinuswand zerstreut haben.
d. Mütterliches Blut.

2 Monate. 38-fache Vergrösserung.

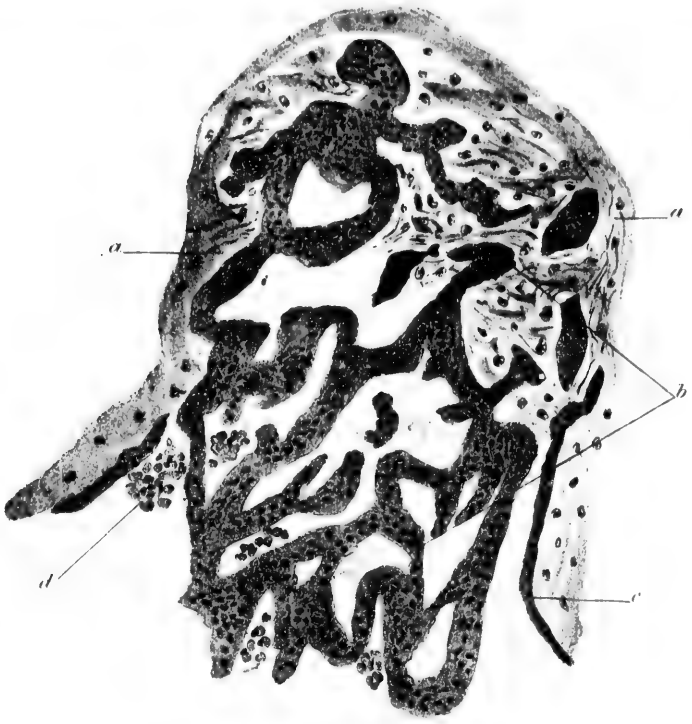

Fig. 1

Fig. 2.

Verlag von S. Karger in Berlin N. W. 6.

Tafel XVIII.

Fig. 1.

(Zu p. 125).

Sinus in der Decidua; an dessen Seite und im Lumen foetale Epiblast-Massen.

a. Sinus.
b. Foetaler Epiblast.
c. Decidua-Gewebe.
d. Muskel-Bündel der Tubenwand.
e. Foetale Epiblast-Masse, die das Lumen eines kleinen Gefässes zum Teil ausfüllt.

2 Monate. 38-fache Vergrösserung.

Fig. 2.

(Zu p. 127 ff.)

Schnitt durch Amnion und Chorion.

a. Amnion.
b. Chorion.
c. Blutgefäss im Chorion mit foetalem Blut.
d. Teil eines Zotten-Stammes.

3 Monate. 97-fache Vergrösserung.

Fig. 4.

(Zu p. 127 ff.)

Schnitt durch Amnion und Chorion, stark vergrössert.

a. Oberflächliche Lage von niederem, kubischen Amnion-Epithel.
b. Bindegewebs-Schicht des Amnion.
c. Oberflächliche, dunkel gefärbte Epithelschicht des Chorion; an einer Stelle verdickt; diese Schicht ist von der nämlichen Art, wie die auf der Oberfläche der Decidua u. der Zotten.
d. Tiefe, vielschichtige Epithel-Lage des Chorion.
e. Chorion-Bindegewebe.

3 Monate. 400-fache Vergrösserung.

Fig. 1.

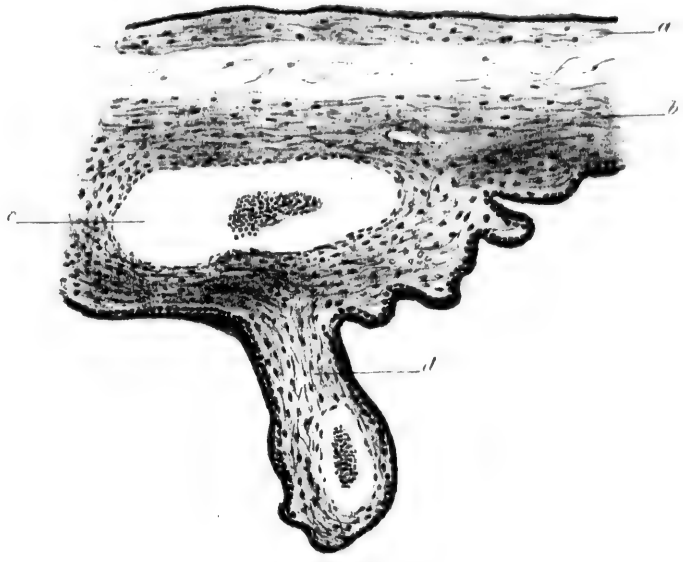

Fig. 2.

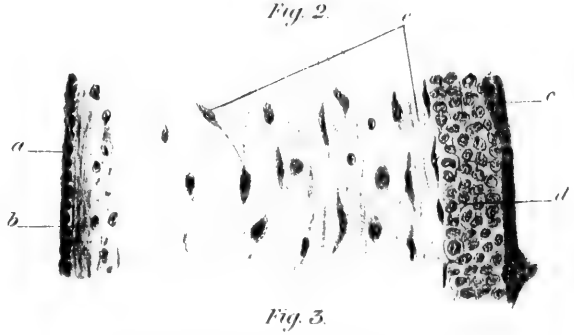

Fig. 3.

Verlag von S. Karger in Berlin N. W. 6.

Tafel XIX.

Fig. 1.

(Zu p. 127 ff.)

Weiterer Schnitt durch Amnion und Chorion in starker Vergrösserung.

a. Amnion.

b. Chorion.

Das choriale Bindegewebe ist dicker und die tiefe Epithelschicht dünner, als in Fig. 3 voriger Tafel.

3 Monate. 400-fache Vergrösserung.

Fig. 2.

(Zu p. 127 f.).

Weiterer Schnitt durch Amnion und Chorion.

a. Ammion.

b. Chorion.

c. Zottenstamm.

Das Chorion-Epithel verschieden dick; an einer Stelle spaltet sich seine oberflächliche Schicht.

9 Monate. 97-fache Vergrösserung.

Fig. 3.

(Zu p. 128.)

Schnitt durch Ammion und Chorion (starke Vergrösserung).

a. Amnion; das Bindegewebe nur schwach entwickelt.

b. Chorion; die Epithel-Decke nur dünn.

3 Monate. 400-fache Vergrösserung.

Fig. 4.

(Zu p. 128.)

Vollständige Verschmelzung von Amnion und Chorion.

a. Amnion-Epithel.

b. Chorion-Epithel; zeigt verschiedene Dicke und Neigung, sich in einzelne Schichten zu spalten.

9 Monate. 97-fache Vergrösserung.

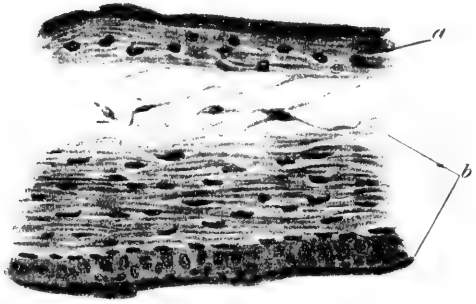

Fig. 1.



Fig. 2.

Fig. 3.

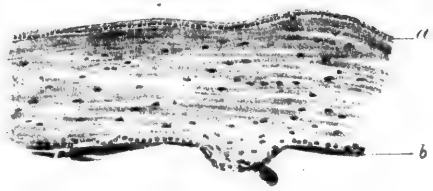

Fig. 4.

Tafel XX.

(Zu p. 130.)

Fig. 1.

(S. auch p. 127).

Junge Zotte.

a. Epiblast-Schicht.

b. Mesoblast-Stroma.

6 Wochen. 540-fache Vergrösserung.

Fig. 2.

Junge Zotte.

a. Epiblast-Schicht.

b. Mesoblast-Stroma.

c. Grosser Zotten-Stamm, von dem eine Zotte ausgeht.

6 Wochen. 540-fache Vergrösserung.

Fig. 3.

Idem.

a. Zotten-Sprosse.

b. Haupt-Zotten-Stamm.

2 Monate. 540-fache Vergrösserung.

Fig. 4.

Querschnitt durch eine junge Zotte.

a. Oberflächliche Lage der Epiblast-Decke.

b. Tiefe Lage der Epiblast-Zellen.

c. Sich verästelnde Zellen des Mesoblast-Stromas.

d. Zotten-Kapillaren.

3 Monate. 540-fache Vergrösserung.

Fig. 5.

Ein weiterer Querschnitt durch eine junge Zotte.

a. Aeussere Lage der Epiblast-Bedeckung.

b. Tiefe Epiblast-Zellen; in sehr geringer Zahl vorhanden.

c. Bindegewebs-Stroma der Zotte.

d. Ausläufer der oberflächlichen Epiblast-Schicht.

2 Monate. 405-fache Vergrösserung.

Fig. 6.

Idem.

a. Epiblast-Schicht.

b. Bindegewebe.

c. Epiblast-Streifen, an die Zotte angeheftet.

2 Monate. 405-fache Vergrösserung.

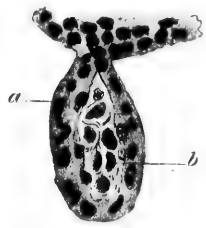

Fig. 1.

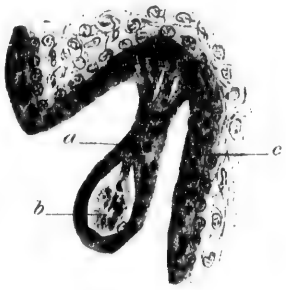

Fig. 2.

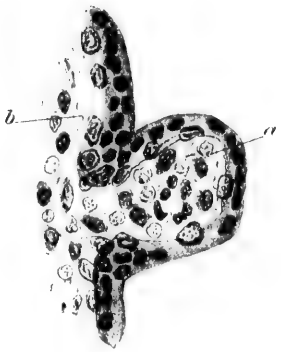

Fig. 3.

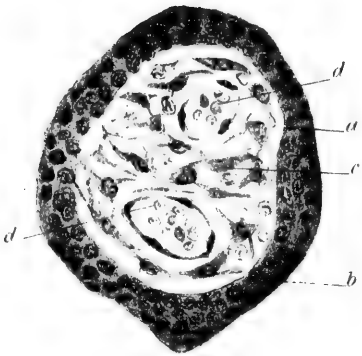

Fig. 4.

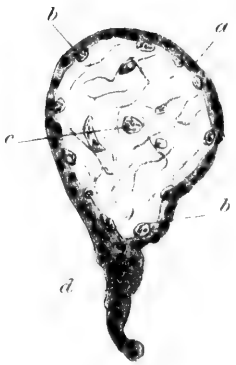

Fig. 5.

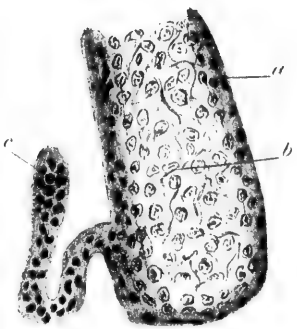

Fig. 6.

Verlag von S. Karger in Berlin N. W. 6.

Tafel XXI.

Fig. 1.

(Zu p. 131).

Zotten von einer voll entwickelten Placenta.

Das Bindegewebs-Stroma verdichtet, zeigt fibrösen Charakter. Die Epithel-Decke stellenweise sehr dünn, an anderen Stellen lückenhaft oder beinahe gänzlich verschwunden.

9 Monate. 52-fache Vergrösserung.

Fig. 2.

(Zu pp. 130 u. 132).

Schnitt durch Serotina und Placenta am normalen Schwangerschafts-Ende

a. Decidua; hier dicker, als in anderen Schnitten bei voll entwickelter Gravidität.
b. Zotten.
c. Reste von foetalem Epiblast auf der Decidua-Oberfläche. am normalen Ende sind hievon sehr wenige zu finden.
d. Intervillärer Raum, in dem mütterliches Blut cirkuliert.
e. Blut-Sinus in der Decidua.
f. Schön ausgebildete Decidua-Zellen.
g. Degenerierte Schicht in der Decidua.

9 Monate. 97-fache Vergrösserung.

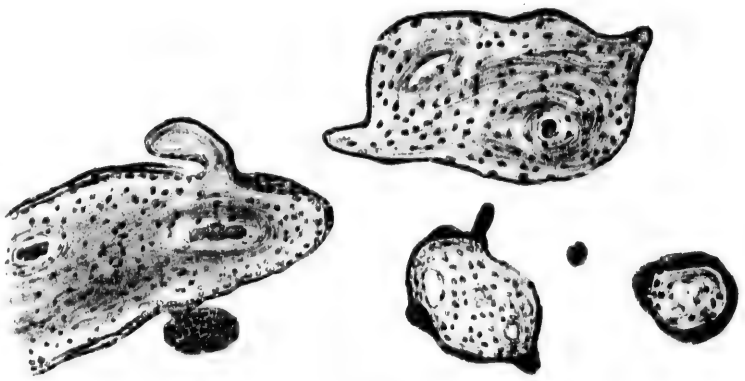

Fig. 1.

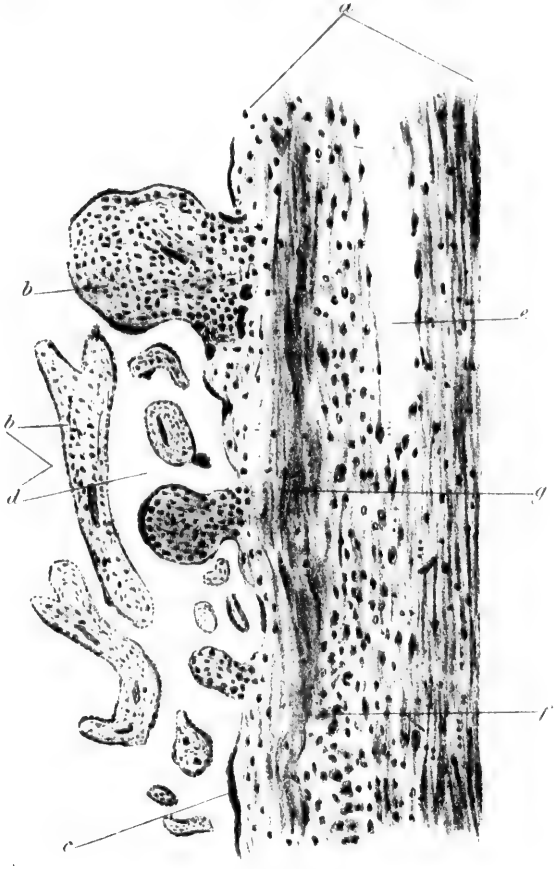

Fig. 2

Verlag von S. Karger in Berlin N. W. 6.

Tafel XXII.

(Zu p. 148.)

Fig. 1.

Oberflächliche Schicht einer uterinen Decidua bei Tubar-Schwangerschaft.

a. Decidua-Gewebe.
b. Vergrösserte Blut-Räume.
c. Degeneriertes Epithel auf der Schleimhaut-Oberfläche.
d. Drüsen-Raum; im Lumen abgerissenes und degenerierendes Epithel.

400-fache Vergrösserung.

Fig. 2.

Tiefe, spongiöse Schicht vom nämlichen Präparat.

a. Uterus-Muskulatur.
b. Basis einer Schleimhaut-Drüse, mit etwas abgeflachtem Epithel ausgekleidet.
c. Drüsen-Räume; im Lumen abgerissenes und degeneriertes Epithel.
d. Bindegewebs-Balken zwischen den Drüsen-Räumen.
e. Kleine Arterie.

60-fache Vergrösserung.

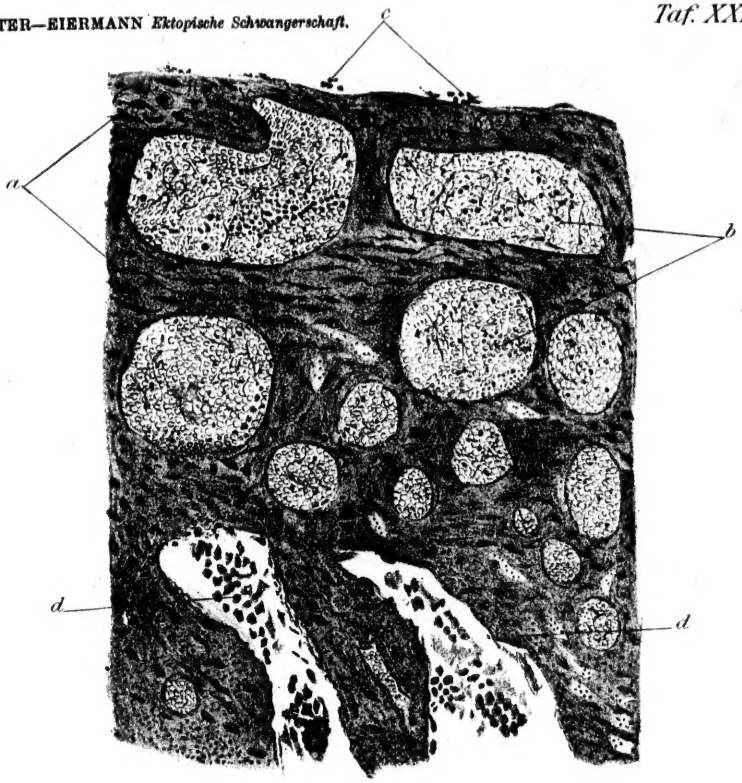

Fig. 1.

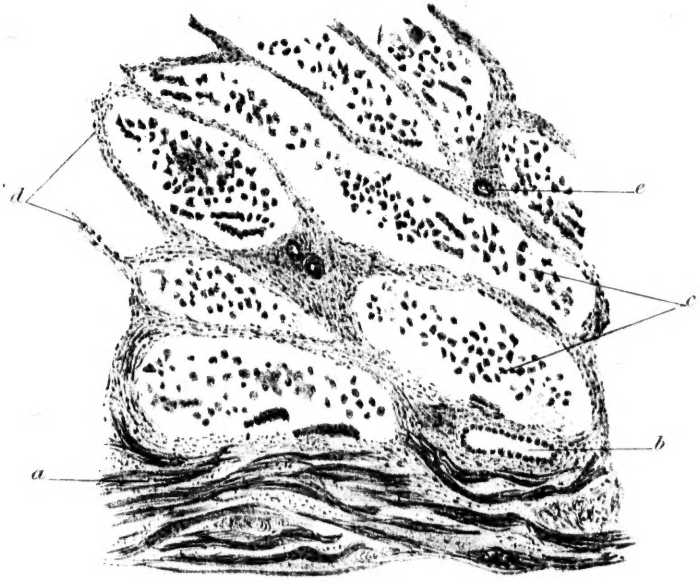

Fig. 2.

Verlag von S. Karger in Berlin N. W. 6.